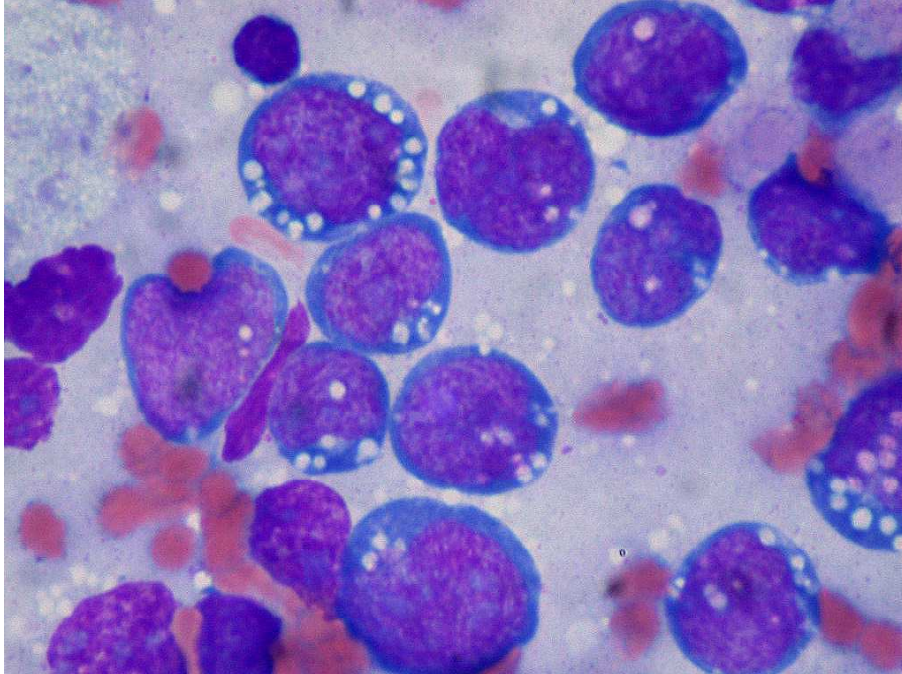


# PATHOLOGIE

Kompendium der pathologischen Anatomie und Histopathologie des Menschen



Aus

[Wikibooks](#) – Lehrbücher

Die freie Bibliothek

PDF Version 1.0 (Testversion)

Datum: 31.03.2007

Onlineversion des Buches unter:

<http://de.wikibooks.org/wiki/Pathologie>

Autoren: [Patho](#) (Benutzerkonto bei de.WB)

Abbildungen: [KGH](#) (Benutzerkonto bei Commons),  
[Ed Uthman, MD](#),  
u.a.

Copyright (c). **Permission is granted to copy, distribute and/or modify this document under the terms of the GNU Free Documentation License, Version 1.2 or any later version published by the [Free Software Foundation](#); with no Invariant Sections, with no Front-Cover Texts, and with no Back-Cover Texts. A copy of the license is included in the section entitled "[GNU Free Documentation License](#)".**

Kopieren, Verbreiten und/oder Verändern ist unter den Bedingungen der GNU Free Documentation License, Version 1.2 oder einer späteren Version, veröffentlicht von der Free Software Foundation, erlaubt. Es gibt keine unveränderlichen Abschnitte, keinen vorderen Umschlagtext und keinen hinteren Umschlagtext. Eine Kopie des Lizenztextes ist hier zu entnehmen: [http://de.wikipedia.org/wiki/Wikipedia:GNU Free Documentation License](http://de.wikipedia.org/wiki/Wikipedia:GNU_Free_Documentation_License)

Eine inoffizielle deutsche Übersetzung der GNU Free Documentation License findet sich hier: <http://www.giese-online.de/gnufdl-de.html>

Siehe auch <http://de.wikipedia.org/wiki/Wikipedia:Lizenzbestimmungen>

Bitte beachten Sie, dass das Bildmaterial unter separaten Lizenzen steht. Diese sind bei den entsprechenden Bildern auf den Wikimedia [Wikimedia Commons](#) ( <http://commons.wikimedia.org/wiki/Hauptseite> ) hinterlegt und am Ende des Buches aufgeführt.

Titelbild: Burkitt lymphoma, touch prep, Wright stain.

Autor: Ed Uthman, MD.

Quelle: [http://commons.wikimedia.org/wiki/Image:Burkitt\\_lymphoma%2C\\_touch\\_prep%2C\\_Wright\\_stain.jpg](http://commons.wikimedia.org/wiki/Image:Burkitt_lymphoma%2C_touch_prep%2C_Wright_stain.jpg)

# Inhaltsverzeichnis

|  |           |
|--|-----------|
| Inhaltsverzeichnis .....                     | 3         |
| <b>1. Einführung in die Pathologie .....</b> | <b>22</b> |
| Geschichte .....                             | 22        |
| Aufgaben des Pathologen .....                | 22        |
| Ausbildung zum Pathologen .....              | 22        |
| Die Sektion .....                            | 22        |
| Grundbegriffe .....                          | 23        |
| Krankheitsverlauf .....                      | 23        |
| Krankheitsausgang .....                      | 23        |
| Der Tod .....                                | 23        |
| Todesart .....                               | 24        |
| Todesursache .....                           | 24        |
| Sterbetypen .....                            | 24        |
| Krankheitsstatistik .....                    | 25        |
| Klassifikation von Krankheiten .....         | 25        |
| <b>2. Anpassungsreaktionen .....</b>         | <b>25</b> |
| <b>3. Zell- und Gewebsschäden .....</b>      | <b>26</b> |
| Schäden der Zellorganellen .....             | 26        |
| Zellkern .....                               | 26        |
| Nukleolus .....                              | 28        |
| Glattes Endoplasmatisches Retikulum .....    | 28        |
| Rauhes Endoplasmatisches Retikulum .....     | 28        |
| Golgi-Apparat .....                          | 28        |
| Mitochondrien .....                          | 28        |
| Lysomen .....                                | 29        |
| Zellmembran .....                            | 29        |
| Zytoplasma .....                             | 29        |
| Degeneration .....                           | 29        |
| Fettablagerung .....                         | 29        |
| Eiweißablagerungen .....                     | 30        |
| Pigmentablagerungen .....                    | 32        |
| Verkalkung .....                             | 33        |
| Bindegewebsveränderungen .....               | 34        |
| Kollagen .....                               | 34        |
| Proteoglykane .....                          | 35        |
| Zelltod .....                                | 35        |
| Entzündungspathologie .....                  | 37        |
| Systemische Entzündungsreaktion .....        | 38        |
| Schock .....                                 | 40        |
| Entwicklungsstörungen .....                  | 40        |
| Allgemeine Entwicklungsstörungen .....       | 40        |
| Minderwuchs .....                            | 41        |
| Riesenwuchs .....                            | 42        |
| Regeneration .....                           | 42        |
| Tumorpathologie .....                        | 44        |
| <b>4. Exogene Noxen .....</b>                | <b>49</b> |
| Physikalische Noxen .....                    | 49        |
| Chemische Noxen .....                        | 49        |

|   |           |
|---|-----------|
| Biologische Noxen .....                       | 51        |
| Biologische Gifte.....                        | 51        |
| Prionen .....                                 | 51        |
| Viren.....                                    | 51        |
| Bakterien .....                               | 53        |
| Protozoen.....                                | 55        |
| Pilze.....                                    | 55        |
| Helminthen .....                              | 56        |
| Arthropoden .....                             | 56        |
| <b>5. Kardiovaskuläres System .....</b>       | <b>57</b> |
| <b>5.1 Herz .....</b>                         | <b>57</b> |
| Angeborene Fehlbildungen des Herzens.....     | 57        |
| Azyanotische Vitien .....                     | 57        |
| Zyanotische Vitien .....                      | 59        |
| Sonstige Vitien .....                         | 59        |
| Erworbene Herzfehler .....                    | 61        |
| Erworbene Aortenstenose.....                  | 61        |
| Mitralstenose .....                           | 61        |
| Herzinfarkt .....                             | 61        |
| Endokarditis .....                            | 62        |
| Infektiöse Endokarditis .....                 | 62        |
| Nicht-infektiöse Endokarditis .....           | 64        |
| Myokarditis .....                             | 65        |
| Infektiöse Myokarditis .....                  | 65        |
| Immunpathologische Myokarditis.....           | 65        |
| Perikarditis .....                            | 66        |
| Perikardtamponade.....                        | 67        |
| Myokard-Hypertrophie.....                     | 67        |
| Konzentrische Myokardhypertrophie.....        | 67        |
| Exzentrische Myokardhypertrophie .....        | 67        |
| Cor pulmonale, chronisch .....                | 68        |
| Kardiomyopathien .....                        | 68        |
| Tumoren des Herzens.....                      | 68        |
| Rhabdomyom .....                              | 68        |
| Atriales Myxom.....                           | 69        |
| Metastasen .....                              | 69        |
| <b>5.2 Gefäße.....</b>                        | <b>69</b> |
| Degenerative Gefäßerkrankungen.....           | 69        |
| Atherosklerose.....                           | 69        |
| Arteriosklerose Typ MÖNCKEBERG.....           | 70        |
| Idiopathische Medianekrose ERDHEIM-GSELL..... | 70        |
| Varikosis.....                                | 70        |
| Primäre Vaskulitis .....                      | 71        |
| Panarteriitis nodosa .....                    | 71        |
| Riesenzellarteriitiden.....                   | 71        |
| Thrombangiitis obliterans .....               | 72        |
| Nekrotisierende Vaskulitis .....              | 72        |
| Sekundäre Vaskulitis.....                     | 72        |
| Vasculitis allergica .....                    | 72        |
| Aneurysma .....                               | 73        |
| Aneurysma verum .....                         | 73        |

|  |           |
|--|-----------|
| Aneurysma spurium .....                                  | 73        |
| Akute Aortendissektion.....                              | 73        |
| Thrombose.....   | 74        |
| Thrombophlebitis .....                                   | 75        |
| Abscheidungsthrombus .....                               | 75        |
| Gerinnungsthrombus .....                                 | 75        |
| Embolie .....  | 75        |
| Arterielle Thrombembolie.....                            | 75        |
| Venöse Thrombembolie .....                               | 76        |
| Fettembolie.....   | 76        |
| Fruchtwasserembolie.....                                 | 76        |
| Luftembolie .....  | 76        |
| Gasembolie.....  | 76        |
| Knochenmarksembolie.....                                 | 76        |
| Tumorembolie .....                                       | 76        |
| Fremdkörperembolien .....                                | 77        |
| Bakterielle Embolie.....                                 | 77        |
| Chronisch venöse Insuffizienz (CVI).....                 | 77        |
| Ulcus cruris .....                                       | 77        |
| Hämangiom .....  | 77        |
| <b>5.3 Mediastinum .....</b>                             | <b>78</b> |
| Mediastinitis .....                                      | 78        |
| Tumoren .....  | 78        |
| <b>6. Respiratorisches System .....</b>                  | <b>78</b> |
| <b>6.1 Obere Atemwege .....</b>                          | <b>78</b> |
| Nase und NNH .....                                       | 78        |
| Rhinitis .....   | 78        |
| Sinusitis .....  | 78        |
| Inflammatorischer Polyp .....                            | 78        |
| Juveniles Nasenrachenfibrom .....                        | 79        |
| Metaplasie .....   | 79        |
| Nasopharynxkarzinom .....                                | 79        |
| Adenokarzinom der Nase oder NNH .....                    | 80        |
| Waldeyer Rachenring .....                                | 80        |
| Adenoide .....   | 80        |
| Tonsillitis.....   | 80        |
| Lymphome der Tonsillen .....                             | 81        |
| Platteneithelkarzinom der Tonsille.....                  | 82        |
| Mandibuläre Aplasie .....                                | 83        |
| Larynx .....   | 83        |
| Sängerknötchen .....                                     | 83        |
| Papillom .....   | 83        |
| Larynxkarzinom .....                                     | 83        |
| WEGENER Granulomatose.....                               | 84        |
| <b>6.2 Untere Atemwege und Lungen.....</b>               | <b>84</b> |
| Asthma bronchiale.....                                   | 84        |
| Akute Bronchitis .....                                   | 85        |
| Chronische Bronchitis .....                              | 85        |
| Chronisch obstruktive Lungenerkrankung (COPD, GOLD)..... | 85        |
| Bronchiektasie .....                                     | 85        |
| Bronchiolitis obliterans .....                           | 86        |

|  |            |
|--|------------|
| Organisierende alveoläre Pneumonie.....                        | 86         |
| Bronchiolitis obliterans and organizing pneumonia (BOOP) ..... | 86         |
| Mukoviszidose .....  | 87         |
| Zirkulatorische Störungen .....                                | 88         |
| Akutes Lungenödem .....  | 88         |
| Chronische Lungenstauung .....                                 | 88         |
| Hämorrhagischer Lungeninfarkt .....                            | 88         |
| Sekundär infizierter hämorrhagischer Lungeninfarkt .....       | 88         |
| Akute Respiratory Distress Syndrome (ARDS).....                | 88         |
| Lungentzündung .....   | 89         |
| BOOP .....   | 89         |
| Bronchopneumonie .....   | 89         |
| Lobärpneumonie.....  | 89         |
| Aspirationspneumonie.....                                      | 90         |
| Interstitielle Pneumonie.....                                  | 90         |
| Pneumomykosen .....  | 91         |
| Tuberkulose .....  | 93         |
| Sarkoidose .....   | 93         |
| Pneumokoniosen .....   | 94         |
| Anthrakose .....   | 95         |
| Silikose .....   | 95         |
| Astbestose.....  | 95         |
| Lungenemphysem .....   | 96         |
| Wabenlunge.....  | 96         |
| Tumoren der Lunge .....  | 96         |
| Kleinzelliges Bronchialkarzinom (SCLC) .....                   | 98         |
| Nicht-kleinzellige Bronchialkarzinome (NSCLC).....             | 98         |
| Plattenepithelkarzinom.....                                    | 98         |
| Großzelliges Bronchialkarzinom.....                            | 99         |
| Adenokarzinom .....  | 99         |
| Bronchioloalveoläres Lungenkarzinom .....                      | 99         |
| Karzinoide .....   | 100        |
| <b>6.3 Pleura.....</b>   | <b>100</b> |
| Pneumothorax.....  | 100        |
| Hämatothorax .....   | 100        |
| Chylothorax .....  | 100        |
| Pleuraerguss .....   | 101        |
| Pleuritis.....   | 101        |
| Pleuraempyem .....   | 101        |
| Pleuraschwarten .....  | 101        |
| Pleuraverkalkungen .....                                       | 101        |
| Hyaline Pleuraplaques .....                                    | 101        |
| Tumoren .....  | 101        |
| Pleuramesotheliom .....  | 101        |
| <b>7. Gastrointestinaltrakt.....</b>                           | <b>102</b> |
| <b>7.1 Mundhöhle und Speicheldrüsen .....</b>                  | <b>102</b> |
| Mundhöhle .....  | 102        |
| Ranula.....  | 102        |
| Epulis.....  | 102        |
| Prothesenreizfibrom .....                                      | 103        |
| Haarzunge.....   | 103        |

|   |            |
|---|------------|
| Zungenhäangiom.....                           | 103        |
| Zungenpapillom .....                          | 103        |
| Leukoplakie .....                             | 103        |
| Soor .....                                    | 103        |
| Mundhöhlenkarzinom .....                      | 104        |
| Speicheldrüsen .....                          | 104        |
| Fehlbildungen.....                            | 104        |
| Mukozele .....                                | 104        |
| Entzündungen.....                             | 104        |
| Akute postoperative Parotitis .....           | 105        |
| Chronische unspezifische Sialoadenitis .....  | 105        |
| Parotitis epidemica .....                     | 105        |
| SJÖGREN-Syndrom .....                         | 105        |
| HEERFORDT-Syndrom .....                       | 106        |
| Sialadenosen.....                             | 106        |
| Sialolithiasis .....                          | 106        |
| Tumoren .....                                 | 106        |
| Pleomorphes Adenom .....                      | 106        |
| WARTHIN-Tumor .....                           | 107        |
| Azinuszellkarzinom.....                       | 108        |
| Mucoepidermoidkarzinom .....                  | 108        |
| Adenoid-zystisches Karzinom.....              | 108        |
| Basalzelladenokarzinom.....                   | 109        |
| Speicheldrüsenengangkarzinom.....             | 109        |
| <b>7.2 Ösophagus .....</b>                    | <b>109</b> |
| Angeborene und erworbene Fehlbildungen .....  | 109        |
| Ösophagusatresie.....                         | 109        |
| Achalasie .....                               | 109        |
| Ösophagusvarizen .....                        | 110        |
| Divertikel.....                               | 110        |
| MALLORY-WEISS-Läsion.....                     | 110        |
| BOERHAAVE-Syndrom .....                       | 110        |
| Ösophagitis.....                              | 110        |
| Infektiöse Ösophagitis.....                   | 110        |
| Eosinophile Ösophagitis.....                  | 111        |
| Gastroösophageale Refluxkrankheit (GERD)..... | 111        |
| Ösophaguskarzinom .....                       | 113        |
| <b>7.3 Magen .....</b>                        | <b>113</b> |
| Hiatushernie .....                            | 113        |
| Gastroschisis.....                            | 113        |
| Upside-Down-Stomach .....                     | 114        |
| Gastritis .....                               | 114        |
| Akute Gastritis.....                          | 114        |
| Chronische Gastritis .....                    | 114        |
| Magenulkus .....                              | 115        |
| Intestinale Metaplasie der Kardia (CIM) ..... | 116        |
| Magenpolypen .....                            | 116        |
| Magenkarzinom.....                            | 117        |
| Magenfrühkarzinom .....                       | 117        |
| Magenkarzinom.....                            | 118        |
| Gastrointestinaler Stromatumor (GIST).....    | 119        |

|   |            |
|---|------------|
| <b>7.4 Darm</b> .....                           | <b>120</b> |
| Angeborene Fehlbildungen .....                  | 120        |
| Hämodynamische Störungen.....                   | 120        |
| Nekrotisierende Enterokolitis.....              | 120        |
| Mesenterialinfarkt .....                        | 121        |
| Non-occlusive disease .....                     | 121        |
| Ileus .....                                     | 122        |
| Divertikulose .....                             | 122        |
| Entzündliche Prozesse.....                      | 122        |
| Glutensensitive Enteropathie.....               | 122        |
| Morbus WHIPPLE .....                            | 123        |
| Divertikulitis.....                             | 123        |
| Appendizitis .....                              | 123        |
| Colitis ulcerosa .....                          | 123        |
| Morbus CROHN .....                              | 124        |
| Kolorektale Polypen .....                       | 124        |
| Hyperplastische Polypen .....                   | 125        |
| Neoplastische Polypen .....                     | 125        |
| Karzinoide .....                                | 128        |
| Analregion .....                                | 128        |
| Anatresie.....                                  | 128        |
| Marisken.....                                   | 128        |
| Kondyloma acuminatum .....                      | 128        |
| Analekzem.....                                  | 129        |
| Analvenenthrombose.....                         | 129        |
| Analfissur .....                                | 130        |
| Hämorrhoiden.....                               | 130        |
| Analkarzinom .....                              | 130        |
| <b>7.5 Leber</b> .....                          | <b>130</b> |
| Fehlbildungen der Leber .....                   | 131        |
| Fehlbildungen der Gallenwege.....               | 131        |
| Zirkulationsstörungen.....                      | 131        |
| Prähepatische Einflußstörungen .....            | 131        |
| Intrahepatische Zirkulationsstörungen .....     | 131        |
| Posthepatische Abflußstörungen .....            | 131        |
| Akute Virus-Hepatitis .....                     | 132        |
| Hepatitis A.....                                | 133        |
| Hepatitis B.....                                | 134        |
| Hepatitis C.....                                | 134        |
| Hepatitis D.....                                | 134        |
| Hepatitis E.....                                | 135        |
| Chronische Hepatitis .....                      | 135        |
| Autoimmunhepatitis .....                        | 135        |
| Bakterielle Hepatitis.....                      | 135        |
| Parasitäre Lebererkrankungen .....              | 135        |
| Toxische Leberschäden .....                     | 136        |
| Fettleber.....                                  | 136        |
| Alkoholtoxischer Leberschaden .....             | 136        |
| Leberzirrhose.....                              | 137        |
| Primär biliäre Zirrhose/Cholangitis (PBC) ..... | 138        |
| Primär sklerosierende Cholangitis (PSC).....    | 138        |



|  |            |
|--|------------|
| Sekundär sklerosierende Cholangitis .....                        | 138        |
| Hämochromatose (HFE) .....                                       | 138        |
| Morbus WILSON .....  | 139        |
| Tumoren der Leber .....  | 139        |
| Fokale noduläre Hyperplasie (FNH) .....                          | 140        |
| Hepatozelluläres Karzinom (HCC) .....                            | 140        |
| Gallengangs-Zystadenom .....                                     | 141        |
| Zystadenokarzinom .....  | 141        |
| Cholangiozelluläres Karzinom .....                               | 141        |
| Angiomyolipom .....  | 142        |
| Hämangiom .....  | 142        |
| Hämangiosarkom der Leber .....                                   | 142        |
| Hepatoblastom .....  | 142        |
| Lebermetastasen .....  | 142        |
| <b>7.6 Gallenwege .....</b>                                      | <b>143</b> |
| Floride, chronische Cholezystitis .....                          | 143        |
| Cholezystolithiasis .....  | 143        |
| Gallenblasenkarzinom .....                                       | 143        |
| Gallengangskarzinom .....  | 144        |
| <b>7.7 Pankreas .....</b>  | <b>144</b> |
| Fehlbildungen .....  | 144        |
| Akute Pankreatitis .....   | 144        |
| Chronische Pankreatitis .....                                    | 145        |
| Lipomatöse Atrophie .....  | 145        |
| Mukoviszidose .....  | 145        |
| Pankreastumoren .....  | 146        |
| Duktales Adenokarzinom .....                                     | 147        |
| Endokrine Tumoren .....  | 148        |
| <b>8. Urogenitaltrakt .....</b>                                  | <b>148</b> |
| <b>8.1 Niere .....</b>   | <b>149</b> |
| Angeborene Fehlbildungen .....                                   | 149        |
| Nierenzysten .....   | 149        |
| Zystennieren .....   | 150        |
| Infantile bilateral-polyzystische Schwammnieren (POTTER I) ..... | 150        |
| Degenerative Zystennieren (POTTER II) .....                      | 150        |
| Adulte bilateral-polyzystische Schwammniere (POTTER III) .....   | 150        |
| Niereninfarkt .....  | 151        |
| Frischer Niereninfarkt .....                                     | 151        |
| Alter Niereninfarkt .....  | 151        |
| Interstitielle Nephritiden (Pyelonephritis) .....                | 151        |
| Akute herdförmige destruierende Nephritis .....                  | 151        |
| Chronische herdförmige destruierende Nephritis .....             | 152        |
| Akute diffuse nicht-destruierende Nephritis .....                | 152        |
| Chronische nicht-destruierende Nephritis .....                   | 152        |
| Nierentuberkulose .....  | 152        |
| Klinische Syndrome glomerulärer Läsionen .....                   | 152        |
| Nephrotisches Syndrom .....                                      | 152        |
| Nephritisches Syndrom .....                                      | 153        |
| Rapid-progressiver Verlauf .....                                 | 153        |
| Glomerulonephritiden (GN) .....                                  | 153        |
| Immunkomplexnephritiden .....                                    | 154        |

|  |            |
|--|------------|
| Minimal-Change-Nephritis (MCGN).....                 | 155        |
| Rapid-progressive Glomerulonephritis .....           | 155        |
| Glomerulopathien.....                                | 156        |
| Diabetische Nephropathie .....                       | 156        |
| Plasmozytomniere .....                               | 156        |
| Amyloidose der Niere .....                           | 157        |
| Schockniere .....                                    | 157        |
| Laborchemische Differenzierung der Proteinurie ..... | 157        |
| Nephrolithiasis .....                                | 158        |
| Hydronephrose .....                                  | 158        |
| Nierentumoren.....                                   | 159        |
| Epitheliale Nierentumoren .....                      | 159        |
| Mesenchymale Tumoren .....                           | 160        |
| Mischtumoren.....                                    | 161        |
| <b>8.2 Ableitende Harnwege.....</b>                  | <b>162</b> |
| Harnwegsinfektionen .....                            | 162        |
| Zystitis.....  | 162        |
| Akute unspezifische Zystitis .....                   | 162        |
| Chronische unspezifische Zystitis .....              | 162        |
| Spezifische Zystitis .....                           | 162        |
| Sonderformen der Zystitis.....                       | 163        |
| Balkenblase .....                                    | 164        |
| Metaplasie der Harnblasenschleimhaut.....            | 164        |
| Drüsenepithelmetaplasie .....                        | 164        |
| Nephrogene Metaplasie.....                           | 165        |
| Tumoren der ableitenden Harnwege .....               | 165        |
| Übergangszellpapillom (Transitionalzellepithel)..... | 165        |
| Übergangszellkarzinom (Urothelkarzinom).....         | 165        |
| Plattenepithelkarzinom.....                          | 166        |
| Adenokarzinom .....                                  | 166        |
| Nichtepitheliale Tumoren.....                        | 166        |
| <b>8.3 Mamma .....</b>                               | <b>167</b> |
| Die Brust .....                                      | 167        |
| Mastopathie .....                                    | 167        |
| Mastopathia fibrosa cystica.....                     | 167        |
| Präneoplastische Läsionen .....                      | 168        |
| Duktale Hyperplasie.....                             | 168        |
| Radiäre Narbe.....                                   | 168        |
| Adenose (Skleradenose).....                          | 168        |
| Mammakarzinom .....                                  | 168        |
| Duktales Carcinoma in situ (DCIS) .....              | 169        |
| Invasives duktales Mammakarzinom.....                | 170        |
| Lobuläres carcinoma in situ (LCIS).....              | 170        |
| Invasives lobuläres Mammakarzinom.....               | 171        |
| Fibroadenom.....                                     | 171        |
| Phylloides-Tumor.....                                | 171        |
| Papillome.....                                       | 172        |
| Zentrales Papillom.....                              | 173        |
| Angiosarkom .....                                    | 173        |
| Gynäkomastie.....                                    | 173        |
| <b>8.4 Ovar .....</b>                                | <b>173</b> |

|  |            |
|--|------------|
| Das Ovar.....  | 173        |
| Funktionelle Läsionen .....                              | 174        |
| Entzündungen im Bereich des Ovars .....                  | 174        |
| Oophoritis.....  | 174        |
| Akute Salpingitis .....                                  | 174        |
| Ovarialzysten.....                                       | 175        |
| Präovulatorische Follikelzyste .....                     | 175        |
| Postovulatorische Gelbkörperzyste .....                  | 175        |
| Polyzystische Ovarien (PCO-Syndrom).....                 | 175        |
| Inklusionszysten .....                                   | 176        |
| Neoplasien des Ovars .....                               | 176        |
| Epitheliale Tumoren .....                                | 177        |
| Keimstrang-Stroma-Tumoren .....                          | 181        |
| Keimzell-Tumoren .....                                   | 183        |
| <b>8.5 Uterus .....</b>                                  | <b>184</b> |
| Der Uterus .....   | 184        |
| Störungen der Zyklusphasen .....                         | 184        |
| Varianten .....  | 185        |
| Uterus bicornuatus.....                                  | 185        |
| Endometrium .....  | 185        |
| Endometriose.....  | 185        |
| Adenomyosis uteri.....                                   | 185        |
| Endometriosis externa .....                              | 186        |
| Endometritis .....                                       | 186        |
| Hyperplasie.....   | 187        |
| Neubildungen des Endometriums .....                      | 187        |
| Myometrium.....  | 190        |
| Leiomyom .....   | 190        |
| Leiomyosarkom.....                                       | 191        |
| Zervix .....   | 192        |
| Kondyloma acuminatum .....                               | 192        |
| Zervikale intraepitheliale Neoplasie (CIN) .....         | 192        |
| Zervixkarzinom .....                                     | 193        |
| <b>8.6 Vagina und Vulva.....</b>                         | <b>194</b> |
| Vaginitis .....  | 194        |
| Vulvakarzinom .....                                      | 195        |
| <b>8.7 Schwangerschaft.....</b>                          | <b>195</b> |
| Plazenta .....   | 195        |
| Blasenmole .....   | 195        |
| Extrauterine Gravidität (EUG).....                       | 196        |
| Schwangerschaftsassozierte Erkrankungen (Gestosen) ..... | 196        |
| EPH-Gestose (Präeklampsie) .....                         | 196        |
| Eklampsie .....  | 197        |
| HELLP-Syndrom .....                                      | 197        |
| Posterior reversible encephalopathy syndrome (PRES)..... | 197        |
| <b>8.8 Testes .....</b>                                  | <b>197</b> |
| Fehlbildungen.....                                       | 197        |
| Varikozele .....   | 197        |
| Entzündungen.....  | 198        |
| Orchitis .....   | 198        |
| Hodentumoren .....                                       | 198        |

|   |            |
|---|------------|
| Seminom.....  | 198        |
| Embryonales Karzinom.....                                     | 199        |
| Dottersacktumor.....  | 200        |
| Reifes Teratom.....   | 200        |
| Unreifes Teratom.....   | 200        |
| Chorion-Karzinom.....   | 200        |
| LEYDIG-Zell-Tumor.....  | 200        |
| Granulosazelltumor.....                                       | 201        |
| <b>8.9 Prostata.....</b>                                      | <b>201</b> |
| Die Prostata.....   | 201        |
| Entzündungen.....   | 201        |
| Akute eitrige Prostatitis.....                                | 201        |
| Chronische Prostatitis.....                                   | 202        |
| Granulomatöse Prostatitis.....                                | 202        |
| Benigne Prostatahyperplasie (BPH).....                        | 202        |
| Atrophie.....   | 202        |
| Metaplasien (Plattenepithelmetaplasie).....                   | 202        |
| Präneoplasien.....  | 203        |
| Atypische adenomatöse Hyperplasie.....                        | 203        |
| Prostatische intraepitheliale Neoplasie (PIN).....            | 203        |
| Prostatakarzinom.....   | 203        |
| <b>9. Hormonsystem.....</b>                                   | <b>204</b> |
| <b>9.1 Hypophyse.....</b>                                     | <b>204</b> |
| Hypophysenadenom.....   | 204        |
| Hyperprolaktinämie.....                                       | 205        |
| Akromegalie.....  | 205        |
| Hypophyseninsuffizienz.....                                   | 206        |
| <b>9.2 Schilddrüse (Glandula thyreoidea).....</b>             | <b>206</b> |
| Thyreoididen.....   | 206        |
| Subakute granulomatöse Thyreoiditis DE QUERVAIN.....          | 206        |
| HASHIMOTO-Thyreoiditis.....                                   | 206        |
| Fibrosierende Thyreoiditis RIEDEL.....                        | 206        |
| Morbus BASEDOW.....   | 206        |
| Hyperthyreose.....  | 207        |
| Struma kolloides nodosa (Knotenstruma).....                   | 207        |
| Schilddrüsenkarzinome.....                                    | 207        |
| Follikuläres Schilddrüsenkarzinom.....                        | 207        |
| Papilläres Schilddrüsenkarzinom.....                          | 208        |
| Anaplastisches Schilddrüsenkarzinom.....                      | 208        |
| Medulläres Schilddrüsenkarzinom.....                          | 208        |
| <b>9.3 Nebenschilddrüsen (Glandulae parathyreoideae).....</b> | <b>208</b> |
| Hyperparathyreoidismus.....                                   | 208        |
| Nebenschilddrüsenadenom.....                                  | 209        |
| Nebenschilddrüsenhyperplasie.....                             | 209        |
| Hypoparathyreoidismus.....                                    | 209        |
| <b>9.4 Nebennieren (Glandulae adrenales).....</b>             | <b>209</b> |
| Adrenokortikales Adenom.....                                  | 209        |
| CUSHING-Syndrom.....  | 210        |
| Nebenniereninsuffizienz.....                                  | 210        |
| Phäochromozytom.....  | 211        |
| <b>9.5 Langhansinseln des Pankreas.....</b>                   | <b>211</b> |

|   |            |
|---|------------|
| Endokrine Pankreasinsuffizienz .....                              | 211        |
| Diabetes mellitus .....   | 211        |
| Inselzelltumoren .....  | 213        |
| <b>9.6 APUD-Zellsystem (Diffuses neuroendokrines System).....</b> | <b>213</b> |
| APUDom .....  | 214        |
| Multiple endokrine Neoplasie (MEN).....                           | 214        |
| <b>10. Neuropathologie .....</b>                                  | <b>215</b> |
| <b>10.1 Zentrales Nervensystem.....</b>                           | <b>215</b> |
| Genetische Stoffwechselerkrankungen .....                         | 215        |
| Lysosomale Speicherkrankheiten.....                               | 215        |
| Peroxismale Erkrankungen.....                                     | 216        |
| Mitochondriale Erkrankungen.....                                  | 216        |
| Phakomatosen.....   | 216        |
| Neurofibromatose Typ 1 .....                                      | 216        |
| Neurofibromatose Typ 2 .....                                      | 217        |
| Tuberöse Hirnsklerose.....  | 217        |
| VON HIPPEL-LINDAU-Syndrom (VHL) .....                             | 217        |
| STURGE-WEBER-Weber-Syndrom .....                                  | 218        |
| KLIPPEL-TRENAUNAY-Syndrom.....                                    | 218        |
| Fehlbildungen.....  | 218        |
| Neuralrohrdefekte.....  | 218        |
| Holoprosencephalie .....  | 219        |
| Lissencephalie .....  | 219        |
| Prä- und Perinatale Schäden des ZNS .....                         | 219        |
| Intrakranielle Drucksteigerung.....                               | 219        |
| Hydrozephalus.....  | 220        |
| Hirnblutung .....   | 221        |
| Epidurales Hämatom .....  | 221        |
| Akutes subdurales Hämatom.....                                    | 221        |
| Chronisches subdurales Hämatom .....                              | 221        |
| Subarachnoidalblutung (SAB) .....                                 | 221        |
| Intrazerebrale Blutung (ICB) .....                                | 222        |
| Ischämie und apoplektischer Insult .....                          | 222        |
| Anämischer organisierter Hirninfarkt .....                        | 224        |
| Hämorrhagischer Infarkt .....                                     | 224        |
| Schädel-Hirn-Trauma (SHT).....                                    | 224        |
| Schädelbasisfraktur .....   | 225        |
| Entzündliche Prozesse.....  | 225        |
| Meningitis.....   | 225        |
| Enzephalitis .....  | 226        |
| Posterior reversible encephalopathy syndrome (PRES).....          | 229        |
| Degenerative Erkrankungen .....                                   | 230        |
| Demenz.....   | 230        |
| Systematrophien .....   | 232        |
| Prionenerkrankungen .....   | 235        |
| CREUTZFELDT-JAKOB-Krankheit (CJD).....                            | 235        |
| Neue Variante der CREUTZFELDT-JAKOB-Krankheit (vCJD) .....        | 235        |
| <b>10.2 Tumoren des Nervensystems.....</b>                        | <b>235</b> |
| Allgemeines.....  | 235        |
| Neuroepitheliale Tumoren.....                                     | 236        |
| Astrozytome .....   | 236        |

|   |     |
|---|-----|
| Pilozytisches Astrozytom (Astrozytom WHO °I).....               | 237 |
| Diffuses Astrozytom (Astrozytom WHO °II) .....                  | 237 |
| Anaplastisches Astrozytom (Astrozytom WHO °III) .....           | 238 |
| Glioblastom (Astrozytom °IV).....                               | 238 |
| Pleomorphes Xanthoastrozytom .....                              | 239 |
| Subependymales Riesenzellastrozytom .....                       | 239 |
| Oligodendrogliome.....  | 239 |
| Gemischte Gliome .....  | 240 |
| Ependymale Tumoren .....  | 240 |
| Ependymom .....   | 240 |
| Anaplastisches Ependymom .....                                  | 240 |
| Myxopapilläres Ependymom .....                                  | 240 |
| Subependymom .....  | 240 |
| Tumoren des Plexus choroideus.....                              | 240 |
| Plexuspapillom .....  | 240 |
| Plexuskarzinom .....  | 241 |
| Gliale Tumoren unbekannter Herkunft .....                       | 241 |
| Astroblastom .....  | 241 |
| Gliomatosis cerebri .....                                       | 241 |
| Chordoidgliom des 3. Ventrikels .....                           | 241 |
| Neuronale und gemischt neuronal-gliale Tumoren .....            | 241 |
| Gangliozytom .....  | 241 |
| Dysplastisches Gangliozytom des Kleinhirns .....                | 241 |
| Desmoplastisches infantiles Astrozytom/Gangliogliom .....       | 241 |
| Dysembryoplastischer neuroepithelialer Tumor .....              | 241 |
| Gangliogliom.....   | 241 |
| Anaplastisches Gangliogliom.....                                | 241 |
| Zentrales Neurozytom .....                                      | 241 |
| Zerebelläres Liponeurozytom .....                               | 241 |
| Parangliom des Filum terminale.....                             | 241 |
| Neuroblastische Tumoren .....                                   | 241 |
| Olfaktorius-Neuroblastom.....                                   | 241 |
| Olfaktorius-Neuroepitheliom .....                               | 241 |
| Sympathisches Neuroblastom .....                                | 241 |
| Tumoren des Pinealis (Parenchym).....                           | 242 |
| Pineozytom.....   | 242 |
| Pineoblastom .....  | 242 |
| Intermediär differenzierter Pinealistumor .....                 | 242 |
| Embryonale Tumoren.....   | 242 |
| Medulloepitheliom .....   | 242 |
| Ependymoblastom .....   | 242 |
| Medulloblastom.....   | 242 |
| Supratentorielle primitive neuroektodermale Tumoren (PNET)..... | 243 |
| Atypischer teratoider/rhabdoider Tumor.....                     | 244 |
| Tumoren der peripheren Nerven .....                             | 244 |
| Schwannzelltumoren .....  | 244 |
| Neurofibrom .....   | 245 |
| Perineuriome .....  | 245 |
| Maligne periphere Nervenscheiden-Tumoren (MPNST).....           | 245 |
| Tumoren der Meningen .....                                      | 245 |
| Meningotheliale Tumoren (Meningeome) .....                      | 245 |

|   |            |
|---|------------|
| Mesenchymale, nicht-meningotheliale Tumoren .....           | 247        |
| Primäre melanozytäre Läsionen .....                         | 247        |
| Tumoren unklarer Histogenese .....                          | 247        |
| Kapilläres Hämangioblastom .....                            | 247        |
| Lymphome und hämatopoetische Neoplasien.....                | 247        |
| Keimzelltumoren .....                                       | 248        |
| Germinom.....   | 248        |
| Embryonales Karzinom.....                                   | 248        |
| Dottersacktumor .....                                       | 248        |
| Chorionkarzinom.....  | 248        |
| Teratom .....   | 248        |
| Gemischte Keimzelltumoren.....                              | 248        |
| Tumoren der Sellaregion .....                               | 248        |
| Kraniopharyngeom.....                                       | 249        |
| Granularzelltumor .....                                     | 249        |
| Metastatische Tumoren .....                                 | 249        |
| Noch einzuordnen: .....                                     | 249        |
| Retinoblastom.....  | 249        |
| Optikusgliom.....   | 249        |
| Literatur .....   | 250        |
| <b>10.3 Wirbelsäule und Myelon.....</b>                     | <b>250</b> |
| Bandscheibenvorfall.....                                    | 250        |
| Spondylolisthesis.....                                      | 250        |
| Morbus BECHTEREW (Spondylitis ankylosans) .....             | 250        |
| <b>10.4 Peripheres Nervensystem .....</b>                   | <b>251</b> |
| Traumatische Nervenläsionen .....                           | 251        |
| Nervenkompressionssyndrome .....                            | 251        |
| Karpaltunnel-Syndrom (CTS) .....                            | 251        |
| Neuropathien .....  | 251        |
| Polyneuropathie bei Diabetes mellitus .....                 | 252        |
| GUILLAIN-BARRÉ-Syndrom .....                                | 253        |
| Borreliose .....  | 253        |
| Tumoren des peripheren Nervensystems .....                  | 253        |
| <b>10.5 Muskel .....</b>                                    | <b>253</b> |
| Grundlagen .....  | 253        |
| Neurogene Muskelatrophie .....                              | 254        |
| Myasthene Syndrome .....                                    | 254        |
| Myasthenia gravis .....                                     | 254        |
| Kongenitale Myasthenie.....                                 | 255        |
| LAMBERT-EATON-Syndrom (LEMS).....                           | 255        |
| Myopathie.....  | 255        |
| Myotone Muskeldystrophie (Morbus CURSCHMANN-STEINERT) ..... | 255        |
| Muskeldystrophie DUCHENNE (DMD) .....                       | 256        |
| Muskeldystrophie BECKER-KIENER (BMD) .....                  | 256        |
| Gliedergürteldystrophie.....                                | 256        |
| Fazioskapulohumerale Dystrophie .....                       | 259        |
| Hereditäre metabolische Myopathie.....                      | 259        |
| Myositis.....   | 260        |
| <b>11. Bewegungsapparat .....</b>                           | <b>260</b> |
| <b>11.1 Gelenke.....</b>                                    | <b>260</b> |
| Arthrose .....  | 260        |

|   |            |
|---|------------|
| Arthrosis deformans .....   | 261        |
| Arthritis .....   | 262        |
| Rheumatische Erkrankungen.....  | 262        |
| Akutes rheumatisches Fieber .....   | 262        |
| Chronische Polyarthritits (CP) .....  | 262        |
| Morbus BECHTEREW .....  | 264        |
| Kristallarthropathien.....  | 264        |
| Gicht .....   | 264        |
| Chondrokalzinose.....   | 264        |
| Pigmentierte villonoduläre Synovialitis .....                                     | 265        |
| Blutergelenk .....  | 265        |
| <b>11.2 Knochen.....</b>  | <b>265</b> |
| Der Knochen .....   | 265        |
| Osteogenesis imperfecta.....  | 266        |
| Marmorknochenkrankheit .....  | 267        |
| Osteoporose .....   | 267        |
| Osteodystrophia fibrosa cystica generalisata .....                                | 268        |
| Rachitis.....   | 268        |
| Osteomalazie .....  | 269        |
| Fibröse Dysplasie .....   | 269        |
| Morbus PAGET.....   | 269        |
| Morbus SCHEUERMANN .....  | 270        |
| Aseptische Knochennekrosen .....  | 270        |
| Juvenile aseptische Knochennekrosen .....   | 270        |
| Adulte aseptische Knochennekrosen.....  | 271        |
| Fibrodysplasia ossificans progressiva (FOP) .....                                 | 271        |
| <b>11.3 Knorpel-Knochen-Tumoren.....</b>  | <b>272</b> |
| Osteom .....  | 272        |
| Osteoidosteom.....  | 272        |
| Osteoblastom.....   | 272        |
| Osteosarkom.....  | 272        |
| Eosinophiles Knochengranulom .....  | 273        |
| Knochenmetastasen .....   | 274        |
| Chondrom.....   | 274        |
| Chondromyxoidfibrom.....  | 274        |
| Chondroblastom .....  | 274        |
| Chondrosarkom .....   | 274        |
| Riesenzelltumor.....  | 275        |
| EWING-Sarkom.....   | 276        |
| <b>11.4 Sehnscheiden, Faszien und Bindegewebe.....</b>                            | <b>276</b> |
| Riesenzelltumor der Sehnscheide .....   | 276        |
| Fibromatosen .....  | 276        |
| DUPUYTREN-Kontraktur.....   | 276        |
| Morbus LEDDERHOSE .....   | 277        |
| Noduläre Fasziiitis.....  | 277        |
| Morbus ORMOND.....  | 277        |
| Induratio penis plastica.....   | 278        |
| Nephrogenic Systemic Fibrosis or Nephrogenic Fibrosing Dermopathy (NSF/NFD) ..... | 278        |
| Liposarkom.....   | 278        |
| <b>12. Dermatopathologie .....</b>  | <b>279</b> |
| <b>12.1 Haut – Allgemeines, Ekzeme .....</b>                                      | <b>279</b> |



|   |            |
|---|------------|
| Effloreszenzenlehre .....                               | 279        |
| Primäre Effloreszenzen .....                            | 279        |
| Sekundäre Effloreszenzen .....                          | 281        |
| Psoriasis.....  | 283        |
| Psoriasis vulgaris (Gewöhnliche Schuppenflechte) .....  | 283        |
| Psoriasis pustulosa.....                                | 284        |
| Psoriasis arthropathica.....                            | 284        |
| Psoriasis-Erythrodermie .....                           | 284        |
| Allergische Reaktionen .....                            | 284        |
| Urtikaria .....   | 285        |
| Ekzem / Dermatitis.....                                 | 286        |
| Allergisches Kontaktekzem.....                          | 286        |
| Irritativ-toxisches Kontaktekzem .....                  | 287        |
| Atopisches Ekzem .....                                  | 287        |
| Seborrhoisches Ekzem .....                              | 288        |
| Mikrobielles Ekzem .....                                | 288        |
| Hyperkeratotisch-rhagadiformes Ekzem (sui generis)..... | 288        |
| Dyshidrotisches Ekzem .....                             | 288        |
| Stauungsekzem.....                                      | 289        |
| Exsikkationsekzem (Eczéma craquelé).....                | 289        |
| Arzneimittlexanthem .....                               | 289        |
| Erythema exsudativum multiforme (Typ Minor).....        | 290        |
| STEVENS-JOHNSON-Syndrom.....                            | 290        |
| Lichen ruber planus .....                               | 290        |
| Lichen sclerosus et atrophicus.....                     | 291        |
| Erythema nodosum.....                                   | 291        |
| Granuloma anulare .....                                 | 292        |
| Ulcus.....  | 292        |
| Ulcus cruris .....                                      | 292        |
| Kalziphylaxie .....                                     | 293        |
| Wundheilungsstörungen.....                              | 293        |
| <b>12.2 Adnexen.....</b>                                | <b>293</b> |
| Akne vulgaris .....                                     | 293        |
| Rosazea.....  | 294        |
| Haarausfall .....                                       | 294        |
| <b>12.3 Erbliche Hauterkrankungen .....</b>             | <b>294</b> |
| Ichthyosen .....  | 294        |
| Isolierte vulgäre Ichthyosen .....                      | 295        |
| Komplexe vulgäre Ichthyosen.....                        | 296        |
| Isolierte kongenitale Ichthyosen.....                   | 296        |
| Komplexe kongenitale Ichthyosen .....                   | 297        |
| Epidermolysis bullosa hereditaria .....                 | 298        |
| Tuberöse Sklerose .....                                 | 298        |
| Neurofibromatose (Morbus VON RECKLINGHAUSEN).....       | 299        |
| Typ 1 (Periphere Neurofibromatose) .....                | 299        |
| Dyskeratosis follicularis (Morbus DARIER).....          | 299        |
| Basalzellnaevus-Syndrom (BCNS) .....                    | 300        |
| Xeroderma pigmentosum (XP) .....                        | 300        |
| Morbus FABRY .....                                      | 301        |
| <b>12.4 Blasenbildende Autoimmundermatosen .....</b>    | <b>301</b> |
| Pemphigus-Gruppe.....                                   | 301        |

|  |            |
|--|------------|
| Pemphigus vulgaris .....                             | 302        |
| Pemphigus foliaceus.....                             | 302        |
| Pemphigus erythematosus .....                        | 302        |
| Paraneoplastischer Pemphigus .....                   | 303        |
| <b>Pemphigoid-Gruppe .....</b>                       | <b>303</b> |
| Bullöses Pemphigoid.....                             | 303        |
| Vernarbendes Schleimhautpemphigoid.....              | 303        |
| Pemphigoid gestationis (Herpes gestationis) .....    | 304        |
| Lineare IgA-Dermatose .....                          | 304        |
| Dermatitis herpetiformis DUHRING .....               | 304        |
| Pemphigus chronicus benignus familiaris.....         | 304        |
| Epidermolysis bullosa acquisita .....                | 304        |
| <b>12.5 Kollagenosen .....</b>                       | <b>305</b> |
| Kollagenosen .....                                   | 305        |
| Lupus erythematoses (LE) .....                       | 305        |
| Chronisch-diskoider Lupus erythematoses (CDLE).....  | 305        |
| Subakut-kutaner Lupus erythematoses .....            | 306        |
| Systemischer Lupus erythematoses (SLE) .....         | 306        |
| Dermatomyositis .....                                | 307        |
| Sklerodermie .....                                   | 307        |
| Zirkumskripte Sklerodermie (Morphäa) .....           | 307        |
| Systemische Sklerodermie .....                       | 308        |
| CREST-Syndrom .....                                  | 308        |
| SJÖGREN-Syndrom .....                                | 308        |
| <b>12.6 Mikrobielle Hauterkrankungen.....</b>        | <b>309</b> |
| Virale Hauterkrankungen .....                        | 309        |
| Melkerknoten .....                                   | 310        |
| Molluscum contagiosum .....                          | 310        |
| Herpes simplex.....                                  | 311        |
| Varizellen und Herpes zoster .....                   | 311        |
| Verruca vulgaris .....                               | 312        |
| Condyloma accuminatum.....                           | 313        |
| Bakterielle Hauterkrankungen.....                    | 313        |
| Überwucherung der residenten Hautflora .....         | 313        |
| Primäre Pyodermien .....                             | 313        |
| Sekundäre Pyodermien.....                            | 316        |
| Tiefe invasive Infektionen.....                      | 316        |
| Spezifische Infektionen .....                        | 316        |
| Hauterscheinungen bei systemischen Infektionen ..... | 320        |
| Parasitäre Hauterkrankungen .....                    | 321        |
| Leishmaniose.....                                    | 321        |
| Scabies (Krätze) .....                               | 321        |
| Zerkariendermatitis (Badedermatitis) .....           | 321        |
| Larva migrans cutanea .....                          | 321        |
| Furunkuloide Myiasis (Hautmaden).....                | 322        |
| Pilzerkrankungen der Haut.....                       | 322        |
| Tinea.....   | 322        |
| Mikrosporie .....                                    | 322        |
| Candidamykose .....                                  | 322        |
| <b>12.7 Tumoren der Haut .....</b>                   | <b>322</b> |
| Benigne Tumoren.....                                 | 322        |

|   |   |
|---|---|
| Verruca seborroica .....  | 322                                       |
| Naevie.....   | 323                                       |
| Granularzelltumor .....   | 324                                       |
| Pilomatrixom.....   | 325                                       |
| Pseudolymphome .....  | 326                                       |
| Pseudokanzerosen der Haut .....   | 326                                       |
| Keratoakanthom (Molluscum pseudocarcinomatsum).....                                   | 326                                       |
| Papillomatosis cutis carcinoides GOTTRON .....  | 326                                       |
| Condylomata acuminata gigantea Buschke-Loewenstein.....                               | 327                                       |
| Papillomatosis mucosae oris carcinoides (floride orale Papillomatose) .....           | 327                                       |
| Baso-squamöse Epitheliome (Verrucae seborrhoicae).....                                | 327                                       |
| Hyperplasie pseudo-épthéliomateuse du dos des mains .....                             | 327                                       |
| Pseudokarzinomatöse (pseudoepitheliomatöse) Hyperplasie unterschiedlicher Genese..... | 327                                       |
| Präkanzerosen.....  | 327                                       |
| Aktinische Keratose .....   | 328                                       |
| Morbus BOWEN.....   | 328                                       |
| Erythroplasie QUEYAT .....  | 329                                       |
| Morbus PAGET der Mamille.....   | 329                                       |
| Extramammärer Morbus PAGET.....   | 329                                       |
| Leukoplakie .....   | 330                                       |
| Lentigo maligna.....  | 330                                       |
| Maligne Tumoren.....  | 330                                       |
| Basaliom (Basalzellkarzinom) .....  | 330                                       |
| Spinaliom .....   | 331                                       |
| Malignes Melanom (MM).....  | 332                                       |
| Primäre Lymphome der Haut.....  | 334                                       |
| MERKEL-Zell-Karzinom (Kutanes neuroendokrines Karzinom).....                          | 335                                       |
| Kutanes Angioleiomyom.....  | 336                                       |
| Kutanes Angiosarkom .....   | 336                                       |
| Dermatofibrosarcom protuberans (DFSP) .....   | 337                                       |
| Weblinks.....   | <b>Fehler! Textmarke nicht definiert.</b> |
| <b>12.8 Hauterscheinungen bei internistischen Erkrankungen .....</b>                  | <b>338</b>                                |
| Herz-Kreislauf-System und Atmung.....   | 338                                       |
| Endokarditis .....  | 338                                       |
| Chronische Hypoxie.....   | 338                                       |
| Gastroenterologie .....   | 338                                       |
| Ikterus.....  | 338                                       |
| Chronischer Leberschaden .....  | 338                                       |
| Endokrinologie und Stoffwechsel .....   | 338                                       |
| Akromegalie .....   | 338                                       |
| Morbus ADDISON .....  | 338                                       |
| CUSHING-Syndrom .....   | 339                                       |
| Myxödem .....   | 339                                       |
| Porphyrie .....   | 339                                       |
| Hämochromatose.....   | 339                                       |
| Onkologie .....   | 339                                       |
| Amyloidose bei Plasmozytom.....   | 339                                       |
| Acanthosis nigricans maligna.....   | 339                                       |
| <b>13. Blutbildendes und immunologisches System .....</b>                             | <b>340</b>                                |
| <b>13.1 Hämatopoetisches System.....</b>  | <b>340</b>                                |
| Risikofaktoren .....  | 340                                       |

|  |            |
|--|------------|
| Leukämien .....                                      | 340        |
| Akute myeloische Leukämie (AML) .....                | 340        |
| Chronisch myeloische Leukämie (CML) .....            | 341        |
| Akute lymphatische Leukämie (ALL) .....              | 342        |
| Chronische lymphatische Leukämie (CLL) .....         | 342        |
| Übersicht Leukämien .....                            | 342        |
| Myeloproliferative Erkrankungen (MPS) .....          | 342        |
| Polyzythämia vera (Pv) .....                         | 342        |
| Essentielle Thrombozytämie .....                     | 343        |
| Chronische idiopathische Osteomyelofibrose .....     | 343        |
| Chronische myeloische Leukämie .....                 | 343        |
| Myelodysplastisches Syndrom (MDS).....               | 343        |
| <b>13.2 Lymphatisches System .....</b>               | <b>344</b> |
| Reaktive Lymphknotenveränderungen .....              | 344        |
| 1) Lymphofollikuläre Hyperplasie .....               | 344        |
| 2) Interfollikuläre Hyperplasie .....                | 344        |
| 3) Sinusoidale Hyperplasie (Sinushistiozytose) ..... | 344        |
| 4) Mischtyp .....                                    | 345        |
| 5) Nekrotisierende Lymphadenitis .....               | 345        |
| 6) Granulomatöse Lymphadenitis .....                 | 345        |
| Maligne Lymphome .....                               | 345        |
| B-Zell-Lymphome.....                                 | 346        |
| T-Zell-Lymphome (WHO-Klassifikation).....            | 350        |
| MALT-Lymphome.....                                   | 351        |
| Morbus HODGKIN.....                                  | 351        |
| Thymom .....   | 352        |
| Milz .....   | 353        |
| Asplenie.....  | 353        |
| Splenomegalie .....                                  | 353        |
| Milzruptur.....                                      | 353        |
| „Bauerwurstmilz“ .....                               | 353        |
| Hamartome .....                                      | 353        |
| Histiozytose X.....                                  | 353        |
| Morbus ABT-LETTER-SIWE .....                         | 353        |
| Morbus HAND-SCHÜLLER-CHRISTIAN .....                 | 354        |
| Eosinophiles Knochengranulom .....                   | 354        |
| Lymphknotenmetastase .....                           | 354        |
| <b>13.3 Hämatologie .....</b>                        | <b>355</b> |
| Physiologie .....                                    | 355        |
| Morphologische Veränderungen der Erythrozyten .....  | 355        |
| Anämien .....  | 356        |
| Eisenmangelanämie.....                               | 357        |
| Anämie bei chron. Erkrankung .....                   | 358        |
| Renale Anämie .....                                  | 358        |
| Aplastische Anämie.....                              | 358        |
| Megaloblastäre Anämie.....                           | 358        |
| Sideroblastische Anämie .....                        | 358        |
| Hämolytische Anämien .....                           | 358        |
| Extrakorpuskuläre hämolytische Anämien .....         | 360        |
| Polyglobulie .....                                   | 360        |
| Blutungen (Hämorrhagien) .....                       | 361        |

|  |            |
|--|------------|
| Hämorrhagische Diathesen.....                              | 361        |
| Thombophilie .....   | 362        |
| Infektiöse Mononukleose .....                              | 362        |
| <b>14. Stoffwechsel.....</b>                               | <b>363</b> |
| Gicht .....  | 363        |
| Diabetes mellitus .....                                    | 364        |
| Metabolisches Syndrom .....                                | 364        |
| Phenylketonurie (PKU) .....                                | 364        |
| Galaktosämie .....   | 365        |
| Glykogenosen.....  | 365        |
| Lysosomale Speicherkrankheiten.....                        | 365        |
| Peroxisomale Speicherkrankheiten .....                     | 365        |
| Mitochondriale Erkrankungen.....                           | 366        |
| <b>15. Histologische Technik .....</b>                     | <b>366</b> |
| Untersuchungsmaterial und Materialgewinnung .....          | 366        |
| Materialtransport .....                                    | 366        |
| Nativmaterial (NM).....                                    | 366        |
| Formalin-fixiertes Material (FFM).....                     | 366        |
| Zytologie .....  | 366        |
| Begleitformular .....                                      | 367        |
| Materialaufbereitung .....                                 | 367        |
| Zuschnitt.....   | 367        |
| Einbettung .....   | 367        |
| Schnittanfertiung .....                                    | 367        |
| Färbungen.....   | 369        |
| Immunhistochemie (IHC) .....                               | 369        |
| Immunfluoreszenz-Techniken (IF) .....                      | 369        |
| Direkte Immunfluoreszenz (DIF).....                        | 370        |
| Molekularbiologische Methoden.....                         | 370        |
| Tabelle: Zytochemische und immunhistochemische Marker..... | 370        |
| Geordnet nach Gewebe: .....                                | 370        |
| Geordnet nach Marker:.....                                 | 372        |
| <b>16. Glossar .....</b>                                   | <b>373</b> |
| <b>17. Literatur .....</b>                                 | <b>377</b> |
| <b>18. Weblinks.....</b>                                   | <b>377</b> |
| <b>19. Abbildungsverzeichnis .....</b>                     | <b>377</b> |
| <b>20. Haftungsausschluss .....</b>                        | <b>394</b> |
| <b>21. Lizenz.....</b>                                     | <b>394</b> |
| <b>22. Fußnoten .....</b>                                  | <b>395</b> |

# 1. Einführung in die Pathologie

Die Pathologie ist die „Lehre von den Leiden“ (griech. Pathos = Leiden) und erforscht die Ursachen, Entstehungsmechanismen, sichtbaren Veränderungen und Verläufe von Krankheiten mit morphologisch fassbaren Methoden.

Nach der Dimension des Untersuchungsobjektes unterscheidet man die pathologische Anatomie, die Histopathologie, die Zytopathologie, die ultrastrukturelle Pathologie und die Molekularpathologie.

## Geschichte

- [Hippokrates von Kós](#) ca. 5 Jhd. v. Chr.: [Humoralpathologie](#) (Säftelehre), Krankheiten entstehen durch eine Imbalance (Dyskrasie) der Säfte Sanguis (Blut), Phlegma (Schleim), Cholera (gelbe Galle) und Melancholia (schwarze Galle).
- [Giovanni Battista Morgagni](#) (1681-1771): „De sedibus et causis morborum“ (1761)
- [Rudolf Virchow](#) (1821-1902): [Zellularpathologie](#) (1858)

## Aufgaben des Pathologen

- Durchführung von Sektionen.
- Beurteilung von Biopsaten, Schnellschnitten und der bei Operationen entnommenen Gewebe als Grundlage der weiteren Therapie.

Weblinks:

- Nickolaus, Barbara. [“Pathologie: Von der Diagnostik zum Lotsen in der Therapie”](#). *Deutsches Ärzteblatt*, **103**(20):Seite A-1351 / B-1149 / C-1105, 19. Mai 2006.

## Ausbildung zum Pathologen

- Reguläres Medizinstudium über mind. 6 Jahre und 3 Monate.
- Weiterbildung zum Facharzt für Pathologie oder Neuropathologie, Dauer 6 Jahre.

## Die Sektion

Folgende Begriffe haben die gleiche Bedeutung:


- Sektion: Zergliederung
- Autopsie: in Augenschein nehmen
- Obduktion: hinführen (zur Diagnose)

Ziele/Aufgaben einer Sektion:

- Feststellung von Krankheiten und Todesursache
- Medizinische Fort- und Weiterbildung
- Erforschung von Krankheiten

- Qualitätssicherung ärztlichen Handelns, Kontrolle durchgeführter diagnostischer und therapeutischer Maßnahmen
- Epidemiologische, sozialmedizinische, Versicherungs- und Versorgungsrechtliche, sowie seuchenpolizeiliche Aspekte
- Kriminologische und rechtliche Aspekte (Rechtsmedizin)
- Erkennung familiär-genetischer Erkrankungen

Weblinks:

- Bühring, Petra. [“Klinische Obduktionen: Fehlendes Bewusstsein für Erkenntniswert”](#). *Deutsches Ärzteblatt*, **102**(45):Seite A-3057 / B-2585 / C-2429, 11. Nov. 2005.
-  ["Der Prosector in der Westentasche"](#) - Historische Sektionsanleitung von 1894

## Grundbegriffe

- Ätiologie: Ursachen
- Pathogenese: Krankheitsentstehung
  - Kausale Pathogenese: Summe aller ätiologischen Faktoren
  - Formale Pathogenese: Summe aller morphologischen und funktionellen Veränderungen

## Krankheitsverlauf

- akut
  - akut
  - perakut
  - hyperakut
- chronisch
  - primäre chronisch
  - chronisch persistierend
  - chronisch progredient
  - chronisch rezidivierend
  - chronisch aggressiv

## Krankheitsausgang

- Völlige Ausheilung (restitutio ad integrum)
- Defektheilung
- Exitus letalis

## Der Tod

- **Klinischer Tod**, gekennzeichnet durch die unsicheren Todeszeichen
  - Kreislaufstillstand
  - Atemstillstand
  - Irreversible Areflexie
  - Abfall der Körperkerntemperatur

- **Vita reducta** oder **minima** - Scheintod: Zustand, der mit einem klinischer Tod verwechselt werden kann. Vorkommen bei Intoxikation, Unterkühlung, verschiedenen Erkrankungen u.a.m. Auch Bezeichnung für den Übergang in den biologischen Tod.
- **Biologischer Tod**, gekennzeichnet durch sichere Todeszeichen wie
  - Totenflecken (Livores) - Nach 1/4 bis 3 h. Blau-livide Flecken durch Absinken des Blutes in den Kapillaren in den abhängigen Körperpartien unter Aussparung der Auflageflächen. (Kirschrot bei CO-Vergiftung oder Unterkühlung, Schwach bei Anämie/Blutverlust.)
  - Leichenstarre (Rigor mortis) - Nach 1 bis 2 (0,5 bis 7) h meist an Augen- und Kaumuskeln beginnend, vollständig nach 2 bis 20 h, temperaturabhängig. Entstehung durch ATP-Defizit und Fixierung der Aktin-Myosin-Bindung. Lösung nach einem bis mehreren Tagen durch Zersetzung.
  - Fäulnis, Verwesung, Mumifikation - Autolyse, chemisch, bakteriell.
  - Mit dem Leben nicht vereinbare Verletzungen
  - Nachweis des Hirntodes

Die Feststellung des Todes erfolgt anhand der sicheren Todeszeichen.

Weitere Begriffe:

- **Hirntod** (Individualtod)
  - Irreversibler Ausfall der Hirnfunktion
  - Null-Linien-EEG
  - Sistierender Hirnkreislauf (angiographisch darstellbar)
- **Intermediäres Leben**: Phase vom Individualtod bis zum Absterben der letzten Körperzelle. Supravitale, d.h. langlebige Gewebe sind besonders Knorpel und Hornhaut (72 h). Supravitale Reaktionen zeigen aber auch Spermien und Muskeln.

## Todesart

Juristischer Begriff:

- Natürlicher Tod: Tod durch innere Ursachen bzw. Erkrankung. -> Domäne der Pathologie.
- Nicht-natürlicher Tod: Tod durch äußere Einwirkung, selbst beigebracht (z.B. Suizid, Tod durch Alkoholvergiftung, Unfall) oder durch Fremdeinwirkung oder Tod infolge des vorgenannten Gründe. -> Domäne der Rechtsmedizin.

## Todesursache

Medizinischer Begriff: Erkrankungen und Veränderungen des Körpers, die zum Tode geführt haben.

## Sterbetypen

- linear
- divergierend
- konvergierend



- komplex

## Krankheitsstatistik

- Morbidität: Anzahl Erkrankter pro Zeit und Bevölkerung
- Mortalität: Anzahl an einer bestimmten Krankheit Verstorbenen pro Zeit und Bevölkerung
- Letalität: Prozentsatz derer, die an einer bestimmten Krankheit verstirbt bezogen auf die Zahl der Erkrankten
- Inzidenz: Neuerkrankungen pro Jahr
- Prävalenz: Morbidität an einem Stichtag

## Klassifikation von Krankheiten

Man kann Erkrankungen verschiedentlich klassifizieren, z.B. nach ihrer bevorzugten Organmanifestation und nach ihrer Ätiologie. Für den Alltagsgebrauch und differentialdiagnostische Überlegungen bietet sich die 5-Finger-Regel an:

- Daumen: **Kongenital**/Fehlbildung
- Zeigefinger: **Exogen** (Trauma, toxisch)
- Mittelfinger: **-itis** - Entzündung (1. infektiös, 2. immunopathisch)
- Ringfinger: **-ose** chronisch-degenerativ
- Kleiner Finger: **-om** Tumor

Eine offizielle Klassifikation für Erkrankungen ist die  [International Classification of Diseases and Related Health Problems](#) der WHO, aktuell der ICD-10.


## 2. Anpassungsreaktionen

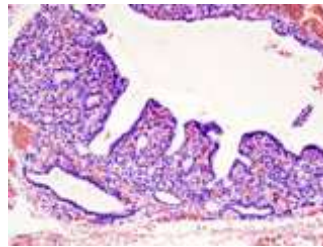
Die Gewebe des Körpers reagieren dynamisch auf Veränderungen der Umwelt, auf metabolische und mechanische Belastungen und auf Veränderungen des inneren Milieus. Man unterscheidet unter morphologischen und ätiologischen Gesichtspunkten verschiedene Formen der Anpassung.


- **Hypertrophie:** Zunahme der Organgröße/Gewebemasse durch Zunahme der Zellgröße.
  - kompensatorische Hypertrophie - z.B. Herzmuskelhypertrophie bei chronischer arterieller Hypertonie.
  - Aktivitätshypertrophie - z.B. die Skelett- und Herzmuskelhypertrophie bei Sportlern.
  - hormonell induzierte Hypertrophie - z.B. die Skelettmuskelhypertrophie bei Einnahme anaboler Steroide.
- **Hyperplasie:** Gewebsvermehrung durch Zunahme der Zellzahl.
  - regenerativ - z.B. die Verdickung der Epidermis an mechanisch belasteten Hautstellen.
  - endokrin - z.B. die Hyperplasie der Nebennierenrinde bei CRH/ACTH-produzierendem Tumor.

- **Atrophie:** Gewebereduktion durch Verminderung von Zellgröße und/oder Zellzahl.
  - Involution - altersgebundene Gewebsrückbildung, z.B. des Thymus im Jugend- und Erwachsenenalter und des Uterus nach Eintritt der Menopause, hormonell- und altersbedingt.
  - Inaktivitätsatrophie - z.B. Atrophie der Skelettmuskulatur bei Lähmungen.
  - Altersatrophie - Mischform aus Involution und Inaktivitätsatrophie, Bsp.: Osteoporose.
  - Hungeratrophie - Gewebsrückbildung aufgrund nutritiver Unterversorgung (besonders Proteinmangel).
  - Vasculäre Atrophie - Atrophie von Gewebe durch ischämischen Substratmangel, z.B. Hautatrophie bei diabetischem Fuß oder pAVK.
  - Druckatrophie - z.B. Abbau von Knochen neben einem pulsierenden Aneurysma.
- **Metaplasie:** Umschlag der Gewebsdifferenzierung in ein ähnlich differenziertes und der spezifischen Belastung besser gewachsenes Gewebe. Bsp.: die Zylinderepithelmetaplasie beim Barret-Ösophagus bei chronischem Magensaftreflux (Austausch des unverhornten Plattenepithels gegen Zylinderepithel) und die bronchiale Plattenepithelmetaplasie bei Rauchern (Austausch des Zylinderflimmerepithels gegen Plattenepithel).



 Hypertrophie der Skelettmuskulatur, Bodybuilder Markus Rühl in Biberach an der Riß.



 Hyperplasie des Schilddrüsenfollikelepithels bei Hyperthyreose, H&E.

## 3. Zell- und Gewebsschäden

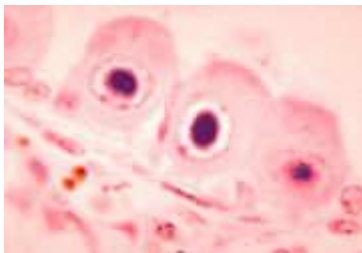
### Schäden der Zellorganellen


Viele pathologische Prozesse führen zu mehr oder weniger spezifischen Veränderungen einzelner Zellorganellen in bestimmten Zellpopulationen. Diese sind neben der Histologie und anatomischen Pathologie vielfach wegweisend bei der Diagnose und Beurteilung von Erkrankungen.

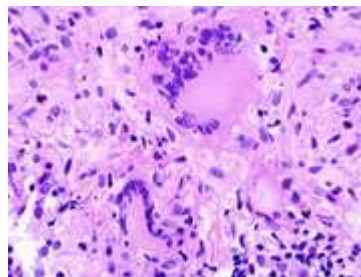
#### Zellkern


- **Unspezifische Reaktionen des Zellkerns auf Noxen**
  - Kernschwellung
  - Kernpyknose - Kernschrumpfung durch Kondensation des Chromatins

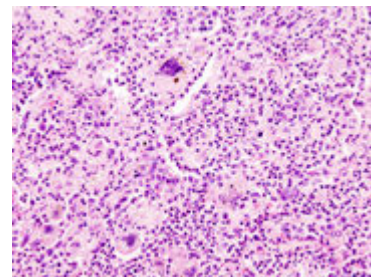
- Karyorrhexis - Kernfragmentierung
- Karyolyse - Kernzerfall
- Apoptose - Suizidprogramm der Zelle, ausgelöst durch Aktivierung des Fas-Ligand-Rezeptor-Weges oder Freisetzung von Cytochrom C aus den Mitochondrien -> morphologisch: Apoptosekörperchen
- **Kerneinschlüsse**
  - Glykogen („Lochkerne“) - Z.B. bei Diabetes mellitus
  - Zytoplasma („Milchglaskerne“) - Z.B. beim papillären Schilddrüsenkarzinom
  - Viren („Eulenaugen“) - Einschluss von Virusmaterial, z.B. bei CMV-Infektion
- **Mehrkernige Riesenzellen** - Sie entstehen durch Verschmelzung mehrerer Zellen oder bei inhibierter Zellteilung und kommen sowohl physiologisch als auch im Rahmen pathologischer Prozesse vor.
  - Physiologisch: Skelettmuskelzellen, Megakaryozyten, Osteoklasten, Trophoblast
  - Pathologisch:
    - Histiozytäre Zellen:
      - Fremdkörper-Riesenzellen - Typisch in Fremdkörpergranulomen, die Zellkerne sind in einem Haufen zusammengelagert
      - LANGHANS-Riesenzellen - In Tuberkulosegranulomen, die Kerne sind hufeisenförmig angeordnet
      - ANITSCHKOW-Riesenzellen - Bei rheumatischer Myokarditis
      - TOUTON-Riesenzelle - Schaumzellen, bei denen um eine kleine schaumfreie Insel mehrere Kerne ringförmig angeordnet sind, Vorkommen z.B. bei juveniler Xanthogranulomatose, siehe [Abb.](#)
      - Riesenzelle bei Epulis
    - Tumor-Riesenzellen:
      - REED-STERNBERG-Riesen-Zellen (Morbus HODGKIN)
      - Karzinom/Sarkom-Riesenzellen
- **Polymorphie** - Zeichen der Malignität




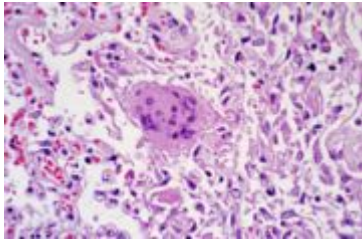
 Typische große intranukleäre Einschlußkörperchen mit klarem Halo bei CMV-Infektion der Niere.




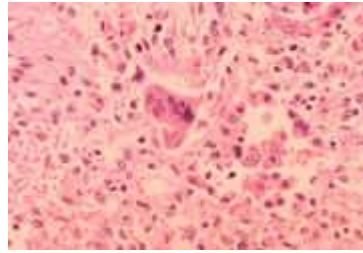
 LANGHANS-Riesenzellen in einem Tbc-Granulom, transbronchiale Biopsis




 Fremdkörper-Riesenzellen bei Aspirationspneumonie, Autopsiepräparat, H&E.



 Riesenzelle und diffuser Alveolarschaden bei SARS-Infektion.



 Riesenzelle mit intrazytoplasmischen inclusion bodies bei Masernpneumonie, Histopathologie.

## Nukleolus

- **Vergrößerung**

Zeichen eines erhöhten RNA-Umsatzes und damit Indikator für Aktivität, Proliferation oder Malignität der Zelle.

- **Veränderungen**

Schalen-, Ring-, Schwammnukleolen

- **AgNOR** - Versilberbare Nucleolus-Organisator-Regionen

Anzahl, Größe und Fläche geben Auskunft über Aktivität und Malignität

## Glattes Endoplasmatisches Retikulum

Pathologische Veränderungen:

- Feinvakuoläre Degeneration
- Hyperplasie bei chronischer Detoxifikation, z.B. in der Leberzelle bei langjähriger Medikamenteneinnahme
- Milchglaszellen bei Hepatitis B durch Ablagerung von HBs-Ag
- Dilatation und Zisternenbildung bei zellulären Sekretionsstörungen

## Rauhes Endoplasmatisches Retikulum

Vergrößerung bei gesteigerter und/oder gestörter Funktion (vakuoläre Degeneration), z.B. bei Fibroblastom (Fibroblastentumor) oder Osteogenesis imperfecta (Osteoblasten).

## Golgi-Apparat

- Sekretionsstörungen führen zu Dilatation und Einschlüssen
- Verstärkte Sekretionsleistung führt zur Hyperplasie

## Mitochondrien

- Verkalkung (Mitochondrien sind Kalziumfänger)
- Megamitochondrien bei chronisch-toxischen Einflüssen

- Schwellung: Crista-Typ (reversibel) oder Matrixtyp (irreversibel)
- Feingranuläre Degeneration, trübe Schwellung
- Einschlüsse
- In Onkozyten (geschwollene, eosinophile Zellen mit vergrößerten Mitochondrien)

## Lysomen

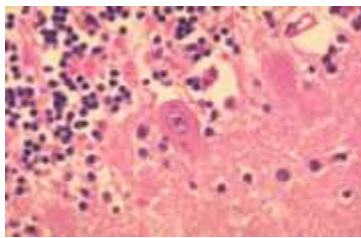
- Lysosomale Restkörperchen - Bestehen aus Ablagerungen von Lipofuszin (Alterspigment)
- Lysosomale Defekte - CHEDIAK-HIGASHI, Morbus WHIPPLE
- Lysosomale Speicherkrankheiten - Morbus POMPE, Morbus GAUCHER, Morbus NIEMANN-PICK

## Zellmembran

Z.B. Verlust der Mikrovilli des Darmepithels bei Zöliakie.

## Zytoplasma

Verschiedene Viren führen zu intrazytoplasmatischen Einschlusskörperchen, so z.B. Tollwutviren (Negri bodies).



 Purkinje-Zelle des Kleinhirns mit zytoplasmatischen NEGRI bodies bei Tollwut, post mortem.

## Degeneration

- Fettige Degeneration
- Mukoide Verquellung
- Chondroide Metaplasie
- Dystrophische Verkalkung
- Metaplastische Ossifikation
- Entzündungsreaktion

## Fettablagerung

### Intrazelluläre Verfettung

- Fettkörnchenzellen, Schaumzellen (lipidbeladene Phagozyten)
- Fettleber (nutritiv, metabolisch, toxisch, hypoxisch)
- Degenerative Herzmuskelverfettung (Makro: Tigerfellzeichnung)
- Nierenverfettung
- Skelettmuskelverfettung (Muskeldystrophie)

- Xanthome
- Xanthelasma am Auge

### Extrazelluläre Verfettung

- Lipomatosis cordis (alter Infarkt, nutritiv)

### Adipositas

- Größenzunahme der Adipozyten bei Überernährung

### Tumore des Fettgewebes

- Lipom (benigne)
- Liposarkom (maligne)

## Eiweißablagerungen

### Amyloid

Amyloid bedeutet stärkeähnlich. Wie Stärke färbt es sich schwarz, wenn es mit Jodlösung (Lugol'sche Lösung) behandelt wird.

Eigenschaften: Extrazellulär, homogen, spezifisch anfärbbar mit Kongorot, Doppelbrechung im Polarisationsmikroskop: Apfelgrün-gelb, irreversibel wasserunlöslich, immer pathologisch (von den Corpora amylacea der Prostata abgesehen).

Diagnose: Biopsisch mit Kongorot und Polarisation.

Formen:

- Generalisiert
  - Amyloid A - ein alpha-Globulin. Vorkommen bei chronischen Entzündungen und Tumoren sowie beim autosomal-rezessiv erblichen Mittelmeerfieber.
  - Amyloid L - Leichtkettenamyloid ( $\Lambda > \text{Kappa}$ ), entspricht dem Bence-Jones-Protein im Harn. Vorkommen bei Ig-Ketten produzierenden Lymphomen wie dem Plasmozytom oder beim Morbus Waldenström.
- Lokalisiert
  - Hämodialyse-Amyloid - ein beta-Globulin.
  - ZNS-Amyloid - Amyloid- $\beta$ -Peptid. Vorkommen beim Morbus ALZHEIMER.

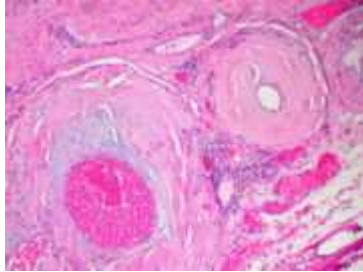


Links: Schwarzfärbung eines Amyloidreichen Lymphknotens durch Lugolsche Lösung, rechts

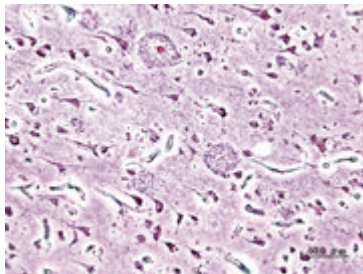


Ausgeprägte

☐ Amyloidose eines Lymphknotens, harte Konsistenz, beim Schneiden wachsartig.

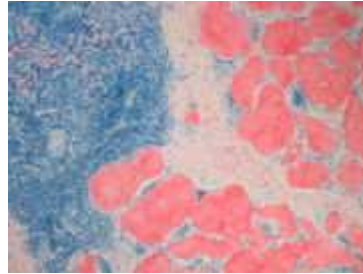


☐ Amyloidablagerungen in den Gefäßwänden, H&E.




☐ Wattebauschähnliche extrazelluläre Amyloid-Plaques bei Morbus ALZHEIMER, Silberfärbung.

ebenfalls behandeltes Amyloidfreies Myometrium zum Vergleich.



☐ Lymphknotenamyloidose, Anfärbung des Amyloids mit Kongorot.

Amyloidablagerungen (homogen rosa) in einem Lymphknoten, H&E.



☐ Typische apfelgrün-gelbe Doppelbrechung im Polarisationsmikroskop.

## Fibrinoid

Eigenschaften: Extrazellulär, homogen, vorkommen bei Autoimmunerkrankungen (z.B. fibrinoide Nekrose in subkutanen Rheumknötchen).

## Hyalin

Eigenschaften: Milchglasartig, homogen, eosinophil, Protein und MPS.

Formen:

- Intrazellulär
  - MALLORY-bodies („Alkoholisches Hyalin“ in Hepatozyten bei alkoholischer Hepatitis, bestehend aus mehr oder weniger abgebauten Keratinfilamenten)
  - Russelkörperchen (Plasmazellen bei chronischer Entzündung)
- Extrazellulär
  - Bindegewebiges H. : Zuckergußmilz, Leberkapsel, hyaline Pleuraplaques
  - Vasculäres Hyalin : Diabetes mellitus, Hypertension
  - Councilman-bodies : Apoptotische Hepatozyten bei Virushepatitis
  - Pulmonale hyaline Membranen : ARDS, Beatmung, Frühgeborene
  - Hyaline Zylinder : Eiweißzylinder im Urin (TAM-HORSFALL-Protein)
  - Hyaline Thromben : Endotoxinschock

# Pigmentablagerungen

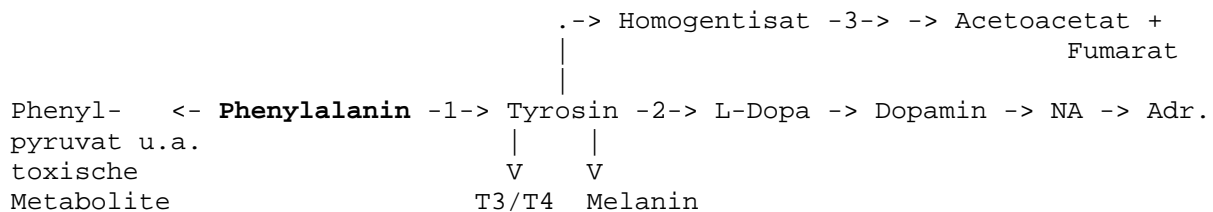
## Exogene Pigmente

- Tätowierungepigment (Kohle, Tusche)
- Anthrakose der Lunge (Kohlenstaub, Ruß), unschädlich
- Anthrakosilikose der Lunge (Quarzstaub/Siliziumoxid SiO<sub>2</sub>), toxisch
- Saturnismus (chronische Bleivergiftung)
- Argyrismus (chronische Silbervergiftung)

## Endogene Pigmente

- **Häm- und Hämoglobinderivate**
  - Hämosiderin - Vitale Reaktion, intrazytoplasmatisch, eisenhaltig, pyrrolfrei, gelbbraun, Vorkommen z.B.: in Herzfehlerzellen, bei Transfusions-Hämosiderose, Hämochromatose
  - Hämatin - Entstehung: Hb + HCl, schwarz-braun, Bsp.: Kaffeesatzerebrechen, Teerstuhl bei oberer GI-Blutung
  - Hämatoidin = Indirektes Bilirubin - Entsteht ohne vitale Reaktion, extrazellulär, eisenfrei, pyrrolhaltig, gelb-orange, Bsp.: Bluterguss, Ikterus, Kernikterus
  - Hämatozoidin - Malariapigment in Kupfer-Stern-Zellen, schwarz-braun-grau
  - Porphyrin (Häm-Vorstufen) - Einlagerung in Haut und innere Organe, Bsp.: Porphyrie
  - Hämoglobinzylinder im Urin - Bsp.: Transfusionszwischenfall
  - Myoglobinzylinder im Urin - Bsp.: Crash-Niere
- **Phenylalaninstoffwechsel**

Überblick über die Biochemie des [Phenylalanin](#)- bzw. [Tyrosinstoffwechsels](#):



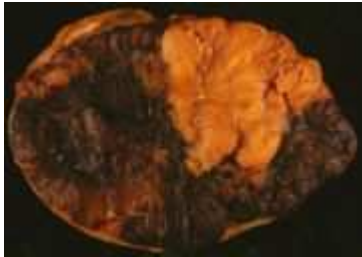- 1.: Phenylalaninhydroxylase (PAH)
- 2.: Tyrosinase
- 3.: Homogentisatdioxidase


Melanozyten versorgen, stimuliert durch MSH, die Keratinozyten über ihre Fortsätze mit Melanin. UV-Licht oxidiert das Melanin und aktiviert die Tyrosinase.

- Hypopigmentierung:
  - Phenylketonurie : Phenylalaninhydroxylase-Mangel
  - Albinismus : Tyrosinase-Defekt
  - Vitiligo : Fehlen von Melanozyten
- Hyperpigmentierung:
  - Morbus ADDISON : Hyperpigmentierung (NRR↓ -> CRH↑ -> POMC↑ -> ACTH↑, α-MSH↑, β-Endorphin↑)



- Chloasma uterinum : hormonell
- Sommersprossen (Ephelides) : Melaninreiche Flecken
- Sonstiges:
  - Alkaptonurie : Homogentisatdioxidase-Mangel (schwarz-brauner Urin, Einlagerung von schwarzem Homogentisat in Knorpel und Bindegewebe)
- Tumoren:
  - Naevuszellnaevus
  - Malignes Melanom



 Melanom-Metastase im Lymphknoten.

## Verkalkung

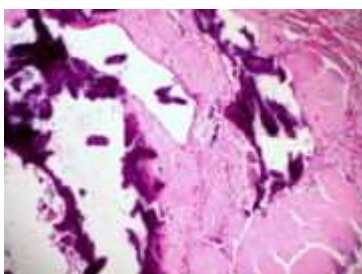
### Physiologische Verkalkung


An der Knorpel-Knochen-Grenze

### Dystrophische Verkalkung

Normaler Ca-P-Stoffwechsel, Zellschäden, Calcium reichert sich in saurem Gewebe an und fällt bei intermittierend besserer Durchblutung und pH-Anstieg aus. Z.T. ohne Einschaltung der Mitochondrien (degeneriertes Gewebe), z.T. mit (nekrotisches Gewebe mit Restdurchblutung).

Bsp.: Verkalkte Tuberkulome, Psammomkörperchen, Atherosklerose, Kalzium-Nierensteine.



 Dystrophische Verkalkung (violett) bei Lymphknotenamyloidose, H&E.

### Metastatische Verkalkung

Hyperkalzämie, keine Zellschäden (bzw. erst sekundär), Ablagerung in Säure-abgebenden Organen (Lunge  $H_2CO_3$ , Niere Harnsäure, Magen HCl).

Bsp.: Tuffsteinlunge, Nierenkalzinose

### **Idiopathische Verkalkung**

- Kalzium-Hydroxylapatit - Degenerativ, lokalisiert am geschädigten Bindegewebe, nicht doppelbrechend, Bsp.: Tendinosus calcanea des M. supraspinatus.
- Kalzium-Pyrophosphat (Kalkgicht, Chondrokalzinose) - Bei Stoffwechselstörungen (Diabetes, Gicht), lokalisiert in bradytrophen Geweben (Menisken), doppelbrechend.

### **Kalkspritzer**

Bei schwerer Pankreatitis: Freigesetzte Lipasen spalten Fette im Bauchraum in Glycerin und Fettsäuren. Fettsäuren fangen Kalziumionen ein.

## **Bindegewebsveränderungen**

### **Kollagen**

Kollagentypen:

- I - Knochen, Sehnen, Muskel, Gefäße
- II - Knorpel
- III - Retikulin
- IV - Basalmembran

I, II und III interstitielle Typen

### **Störung der Kollagensynthese**

- Skorbut
- Osteogenesis imperfecta (Kollagen I)
- EHLERS-DANLOS-Syndrom (EDS)

### **Störung der Kollagenvernetzung**

- EHLERS-DANLOS Typ V (Kollagen III)
- Morbus WILSON (Kupferspeicherkrankheit)
- Dornenkollagen : Vermehrter Proteoglycananteil
- Asbestfasern : Verminderter Proteoglycananteil, z.B. bei arthrotischem Gelenkknorpel (Demaskierung der Kollagenfasern)

### **Störung der Kollagenzusammensetzung**

- Kollagen I vermehrt : Atherosklerose, Sklerose, Fibrose

## **Störung des Kollagenabbaus**

- Hypertrophe Narben

## **Kollagenosen**

Kollagenosen haben primär nichts mit Kollagenstoffwechsel zu tun, die Kollagenschäden entstehen erst sekundär.

Ursachen: Chronisch-rezidivierende Autoimmunerkrankungen (SLE, Dermatomyositis, Morbus WEGENER, CP).

Folgen: Generalisierte Bindegewebsveränderungen, fibrinoide Nekrose

## **Proteoglykane**

Aufg.:

- Organisation der Interzellulärsubstanz des Bindegewebes
- Gefäßpermeabilität
- Mechanischer Schutz der Zelle vor Zerquetschung

## **Komplexierungsstörung**

Mukoide Degeneration -> Wasserbindung -> Gewebsschwellung

Ursachen: MARFAN-Syndrom, idiopathische Medianekrose ERDHEIM-GSELL

## **Synthesestörung**

Erkrankungen: Multiple epiphysäre Dyplasie, Chondrodystrophie

Folge : Zwergwuchs

## **Sekretionsstörung**

Erkrankung: Mukoviszidose (Chlorid-Kanal CFTR defekt)

## **Zelltod**

### **Apoptose**

„Programmierte Zelltod“

Ursachen:

- Freisetzung von Cytochrom C aus Mitochondrien oder Bindung von Fas-Ligand an den Fas-Ligand-Rezeptor
- Genetisch induzierter Zelltod
- Aktiver, energieverbrauchender Prozess der Zelle („Suizidprogramm“).

Mikro: keine Entzündungsreaktion, Beginn mit Kernpyknose, später Apoptose-Körperchen

Bsp.: Abtötung autoreaktiver T-Lymphozyten im Thymus, i. R. d. Embryonalentwicklung

## **Nekrose**

Nekrose ist das intravitale Absterben von Zellen

Mikro: (nach Ablauf der Manifestationszeit!)

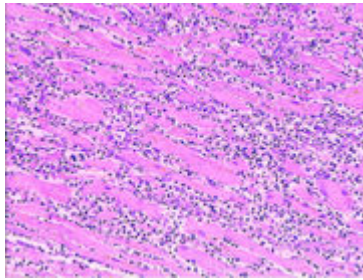
- Homogenisierung des Zytoplasmas
- Azidophilie, Eosinophilie
- Kernpyknose, -lyse, -rhexis
- Verlust zellspezifischer Parameter (z.B. Querstreifung beim Herzinfarkt)
- Entzündungsreaktion

Formen:

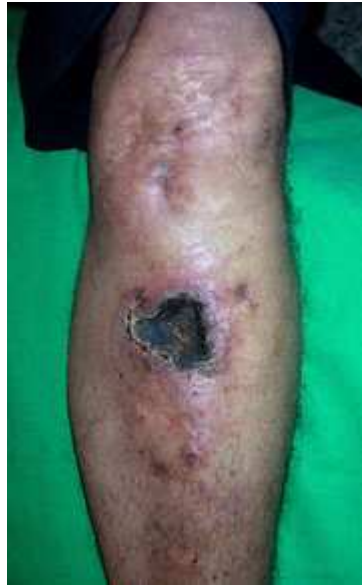- Gruppenzellnekrosen - Bsp.: Tubulusnekrosen bei der Schockniere
- Koagulationsnekrose - Eiweißdenaturierung, Verfestigung, Narbenbildung, Bsp.: Anämische Infarkte in eiweißreichen Organen (Herz, Niere, Milz), Säureverätzungen
- Kolliquationsnekrose - Verflüssigung, Pseudocysten statt Narben, Bsp.: Infarkt in eiweißarmen, fettreichen Organen (Gehirn), Laugenverätzungen
- Enzymatische Fettgewebsnekrose - Bsp.: Pankreatitis: Die freigesetzten Lipasen setzen aus dem Fettgewebe z.B. des Mesenteriums Fettsäuren frei, die mit Calcium Kalkseifen bilden.
- Traumatische Fettgewebsnekrose
- Käsig Nekrose - Bsp.: Tbc (Epitheloidzelliges Granulom mit Langhans-Riesenzellen und zentraler käsiger Nekrose)
- Fibrinoide Nekrose - Keine echte Nekrose, Entstehung im Bindegewebe oder in der glatten Muskulatur,

Makrophagenreaktion (Histiozyten), Bsp.: Autoimmunerkrankungen (CP, M. Wegener).

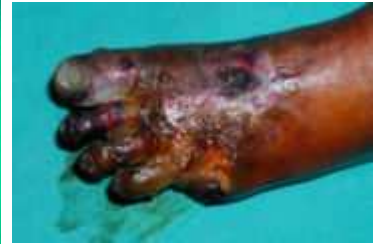- Gangränöse Nekrose
  - Trockene Gangrän - Oft oberflächlich
  - Feuchte Gangrän - Fäulniserreger (Anaerobier)
- Hämorrhagische Nekrose - Nekrose mit Einblutung, Bsp.: Hämorrhagische Pankreatitis



Myokardinfarkt 7.Tag,  
Sektionspräparat, H&E-Färbung.



Traumatische Nekrose.



Gangrän bei pAVK.

## Entzündungspathologie

Eine Entzündung ist eine Gewebsabwehrreaktion gegen lokale Schädigungen.

Einteilung:

- Spezifische Entzündung - Entzündungsmanifestationen, die für eine Erkrankung typisch sind z.B. Tbc, Sarkoidose
- Unspezifische Entzündung

Ursachen:

- Mikroorganismen
  - Bakteriell -> Eher eitrige, d.h. granulozytäre Entzündung
  - Viral -> Eher seröse, lymphoplasmazelluläre Entzündung
- Mechanisch
- Thermisch
- Chemisch
- Ionisierende Strahlen

Ablauf:

- Schädigung
- Gefäßreaktion, erhöhte Gefäßpermeabilität (Schwellung), Thrombosierung (Auskopplung vom Blutkreislauf)
- Granulo-monozytäre Reaktion
- Lympho-plasmazelluläre Reaktion und Granulationsgewebe
- Kollagenfaserbildung, Vernarbung

Formen:

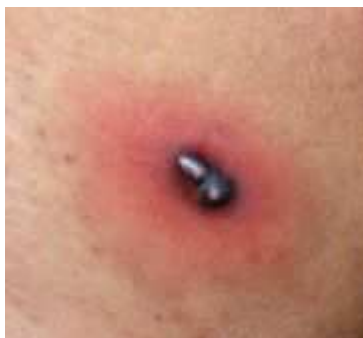- Serös - Bsp.: Rhinitis, virale Infektionen
- Fibrinös - Bsp.: Fibrinöse Perikarditis
- Eitrig (purulent, granulozytär)
  - Infektiös - Meist bakteriell
    - Abszess - Abgekapselter Eiterherd in einem nicht präformierten Hohlraum
    - Empyem - Eiterherd in einer präformierten Körperhöhle
    - Phlegmone - Sich diffus ausbreitende eitrige Entzündung
  - Steril - z.B. Pyoderma gangraenosum, Psoriasis pustulosa
- Hämorrhagisch - Bsp.: Hämorrhagische Enterokolitis
- Nekrotisierend - Bsp.: Verätzung
- Putride gangränisierend - Bsp.: Gasbrand

Klassische Entzündungszeichen:

- Dolor - Schmerz
- Calor - Überwärmung
- Rubor - Rötung
- Tumor - Schwellung
- Functio laesa - Funktionseinschränkung

Entzündungsmediatoren:

- Chemotaxis - C5a, Leukotrien B4, Bakterienprodukte
- Fieber - IL-1, TNF, PG
- Gewebsschädigung - O<sub>2</sub>-Radikale, lysosomale Enzyme, Proteasen
- Permeabilitätserhöhung - Histamin, C3a, C5a, Bradykinin, Leukotriene, PAF
- Schmerz - PG, Bradykinin
- Vasodilatation - PG



Abszess am Oberschenkel.

## Systemische Entzündungsreaktion

- Akute-Phase-Reaktion bzw. SIRS (systemic inflammatory response syndrome)
- Sepsis = SIRS mit Nachweis einer Infektion

SIRS ist eine stereotype unspezifische Immunreaktion des Organismus auf Gewebsschädigungen (Verletzungen, operative Eingriffe, Infektionen, Verbrennungen). Bei Dekompensation wird die inflammatorische Kaskade zum Selbstläufer und kann nicht mehr gestoppt werden (circulus vitiosus).

## Entzündungsmediatoren

Endothelzellen, Fibroblasten und Gewebsmakrophagen im geschädigten Gewebe setzen Entzündungsmediatoren frei, z.B. IL 1, IL 6, TNF- $\alpha$ , Transforming Growth Factor- $\beta$  (TGF- $\beta$ ), IF- $\gamma$ , Epidermal Growth Factor (EGF), Leukozyten induzierender Faktor (LIF) u.a., die einerseits für lokale Effekte verantwortlich sind und andererseits in Anwesenheit von Cortisol die Leber zur vermehrten Synthese der etwa 30 verschiedenen Akute-Phase-Proteine stimulieren, deren Konzentration innerhalb von 6-48 Stunden nach dem schädigenden Ereignis auf das zwei- bis eintausendfache zunimmt.

## Akute-Phase-Proteine

Aufgabe:

- Lokalisierung der Entzündung
- Verhinderung der Ausbreitung
- Unterstützung des Immunsystems bei der Sanierung des Entzündungsherdes

Beispiele für Akute-Phase-Proteine:

- Fibrinogen -> lokale Thrombusbildung im Entzündungsgebiet -> Erreger werden nicht weiter in die Blutbahn ausgeschwemmt.
- $\alpha$ 1-Antitrypsin und  $\alpha$ -Antichymotrypsin -> reduzieren als Anti-Proteasen die Gewebsschädigung.
- C-Reaktives-Protein -> Opsonierung
- Saures Alpha1-Glykoprotein
- Haptoglobin
- Coeruloplasmin
- Komplement-C3
- Plasminogen
- Transferrin

## Stresshormone

Weiterhin werden die klassischen Stresshormone Adrenalin, Noradrenalin und Cortisol, sowie weitere Hormone (ADH, Aldosteron) freigesetzt. Diese Hormone dienen u.a. der Kreislaufstabilisierung durch Vasokonstriktion, Natrium- und Wasserretention (ggf. Zentralisation) und der Energiebereitstellung (Lipolyse, Glykogenolyse, Glukoneogenese).

## Bakterielle Zellwandprodukte (bei Sepsis, bes. LPS gramneg. Keime)

bakterielle Zellwandprodukte ->

- -> Komplementaktivierung und
- -> primäre Mediatoren (TNF, IL1, IFN..) -> Leukozytenaktivierung -> sekundäre Mediatoren (PAF, Eicosanoide, IL)
  - => Aktivierung von PMN -> Kapillar- und Endothelschäden -> Volumenverlust ins Interstitium
- -> ACTH/Endorphine -> Gerinnungsaktivierung -> Aktivierung d. Kallikrein-Kinin-Systems -> Vasodilatation, Endothelschäden -> absoluter und relativer Volumenverlust

- ==>> [Schock](#), MOV, DIC
  - ==>>> Tod

### Klinische Symptome:

- Fieber  $> 38\text{ °C}$  oder  $< 36\text{ °C}$
- Herzfrequenz  $> 90/\text{min}$
- Tachypnoe  $> 20/\text{min}$  oder Hyperventilation mit  $p\text{CO}_2 < 4,3\text{ kPa}$  (33 mmHg)
- Leukozytose ( $> 12.000/\mu\text{l}$ ) oder Leukopenie ( $< 4.000/\mu\text{l}$ ) oder Linksverschiebung (d. h.  $> 10\%$  unreife Leukozytenformen)

bei Säuglingen oft unspezifisch!

## Schock

Der Schock ist Ausdruck einer Systemerkrankung und definiert als ein Missverhältnis zwischen  $\text{O}_2$ -Bedarf und  $\text{O}_2$ -Angebot an die peripheren Gewebe.

Schockformen:

- **Kardiogener Schock** - Ursachen: Herzinfarkt, Herzinsuffizienz, Herzrhythmusstörungen, hypertensive Krise
- **Hypovolämischer Schock** (absoluter Blutvolumenmangel)
  - Flüssigkeitsverluste - Ursachen: Hitzekollaps, Verbrennungen, Diarrhoe und Erbrechen.
  - Blutverluste
- **Distributiver Schock** (relativer Blutvolumenmangel durch Vasodilatation)
  - Septischer Schock (Sepsis)
  - Anaphylaktischer Schock
  - Neurogener Schock - Ursachen: psychisch, Verletzungen, neurologische Erkrankungen, Vergiftungen
    - Spinaler Schock - SF des neurogenen Schocks bei Querschnittslähmung
- **Obstruktiver Schock** - Störung der Blutzirkulation durch Verschluss von Innen oder Kompression von Außen. Ursachen: Perikardtamponade, Perikarderguss, Lungenembolie, Spannungspneumothorax, Vena-cava-Kompressionssyndrom, Thrombose

## Entwicklungsstörungen

### Allgemeine Entwicklungsstörungen

Gametopathien (siehe im Buch [Klinische Humangenetik](#))

- Autosomale Trisomien
  - Trisomie 13 - Patau-Syndrom
  - Trisomie 18 - Edwards-Syndrom
  - Trisomie 21 - Down-Syndrom
- Gonosomale Trisomien



- XXY - Klinefelter-Syndrom
- Monosomien
  - XO - Ullrich-Turner-Syndrom
- Triploidien

### **Blastopathien**

- Doppelmißbildungen
  - Symmetrisch: [Siamesische Zwillinge](#)
  - Assymetrisch: Autosit und Parasit (z.B. Steißbeinparasit)



Illustration aus den Nürnberger Chroniken von Hartmann Schedel (1440-1514)

### **Embryopathien**

Entscheidend ist der Zeitpunkt und das Ausmaß der Schädigung, die Art der Noxe ist weniger bedeutsam.

- Fetales Alkoholsyndrom (FAS, Alkoholembryopathie) - Weblink: [Fasworld.de](#)
- Rötelnembryopathie
- Strahlenembryopathie
- Thalidomidembryopathie

### **Fetopathien**

- Alkohol
- Röteln, Listerien, CMV, Lues, Toxoplasmose
- Diabetes der Mutter
- Morbus haemolyticus neonatorum (Kernikterus, Hydrops congenitus)

### **Minderwuchs**

- Genetische Variante
  - Proportioniert
  - Z.B. Pygmäen
- Kongenitale Skelettdysplasien (meist dysproportioniert)

- Osteogenesis imperfecta (Kollagen I)
- Achondroplasie (aut.-dom., Neumut., enchondrale Ossifikation)
- Thanatophore Dysplasie (enchondrale Ossifikation, letal)
- Achondrogenesis I und II (aut.-rez., letal)
- Erworben
  - Rachitis (Vitamin D-Mangel)

## Riesenwuchs

- Hypophysärer Riesenwuchs (STH-produzierendes Adenom bei noch offenen Epiphysenfugen)
- Akromegalie (nach Epiphysenschluss)

## Regeneration

Die Regenerationsfähigkeit verhält sich reziprok zur Gewebedifferenzierung.

- Physiologische Regeneration
  - Einmalig: Milchgebiss
  - Zyklisch: Endometrium
  - Dauernd: „Mausergewebe“, z.B. Endothel, Epidermis, hämatopoetisches System, Spermatogenese
- Pathologische bzw. reparative Regeneration
  - Vollständig: Restitutio ad integrum.
  - Unvollständig: Defektheilung mit Bildung von Ersatzgewebe (Narbe).

## Wundheilung

Phasen:

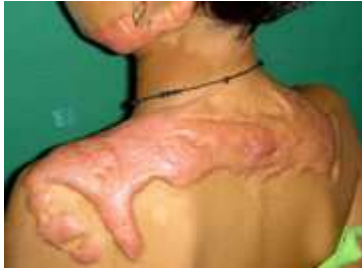- Exsudationsphase (seröses Exsudat, Antikörper, Fibrin, Plasmafaktoren)
- Resorptionsphase (Immunzellen)
- Proliferationsphase (Fibroblasten, Myofibroblasten, Kapillareinsprossung (Granulationsgewebe), Epithelialisierung)
- Reparationsphase (Bildung extrazellulärer Matrix, Kollagen) -> Narbe (nach 3 Monaten volle Belastbarkeit)

Formen der Wundheilung:

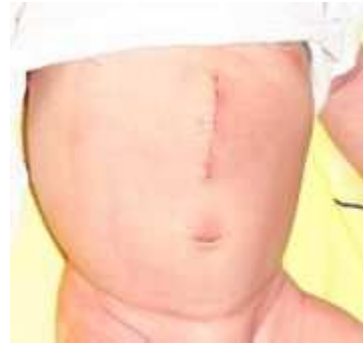- Primäre Wundheilung (per primam, p.p.) - Frische, saubere Wunde, adaptierte Wundränder - rasche Heilung, geringe Narbenbildung
- Sekundäre Wundheilung (per secundam, p.s.) - Ältere, offene, infizierte Wunden - Heilung aus der Tiefe, längere Heilungsdauer, Narbenbildung

Störungen:

- „Wildes“ Fleisch : Überschießendes Granulationsgewebe
- Narben-Keloid : Hypertrophische Narbe bei überschießender Bindegewebsbildung



Defektheilung mit überschießender Narbenbildung nach schwerer Verbrennung.



Primäre Wundheilung, Pyloromyotomie-Narbe 30 Std. nach OP.

## Knochenheilung nach Frakturen

Arten der Knochenheilung:

- Primäre/direkte Knochenheilung (nur bei anatomischer Reposition und Ruhigstellung, Osteosynthese) : direkte knöcherne Überbrückung des Frakturspalts (Osteoklasten bohren sich in den gegenüberliegenden Knochen, Osteblasten füllen die verbindenden Kanälchen wieder auf).
- Sekundäre/indirekte Knochenheilung (bei konservativer Frakturbehandlung) : Frakturhämatom -> Kallusbildung (bindegewebige Organisation) -> Faserknochen -> Lamellenknochen

Störungen:

- Pseudarthrose - Bindegewebige Überbrückung des Frakturspalts. Hypertrophe Pseudarthrose durch mangelnde Ruhigstellung, atrophe Pseudarthrose durch mangelnde Versorgung.
- Frakturkrankheit, SUDECK-Dystrophie - Lokale Atrophie und Schrumpfung von Muskeln, Knorpel, Knochen, Gelenkkapsel und Bandapparat in der Nähe der Fraktur durch chronische Störungen der Trophik (Mikrozirkulation, Innervation).
- VOLKMANN-Kontraktur - Ischämische und/oder neurogene Kontraktur der Armmuskulatur nach inadäquat versorgter Humerusfraktur mit Kompression der A. brachialis, des N. ulnaris, des N. medianus oder anderer Strukturen. Nekrose und Atrophie der Unterarmmuskulatur, besonders der Flexoren, die Hand befindet sich häufig in Krallenhandstellung.
- Osteomyelitis - Bakterielle Entzündung des Knochenmarks, insbesondere bei offenen Frakturen zu erwarten.

## Nervenheilung

Periphere Nerven können heilen, da sich jede Schwannsche Gliazelle in zahlreichen Windungen um jeweils nur ein Axon wickelt und nach Absterben des Axons die Axonhülle stehen bleibt. Im ZNS isolieren Oligodendrozyten gleichzeitig zahlreiche Axone, hier ist keine Heilung möglich.

Verletzung mit Durchtrennung des Axons -> WALLER'sche Degeneration des peripheren Axonteils -> proximales Axon wächst wieder in die stehengebliebene periphere Axonhülle (ca. 1mm/Tag). Voraussetzung: Genaue Adaptation, z.B. durch Nervennaht.

Störungen:

- Neurom - Bei Amputationsverletzungen oder nicht adaptierten durchtrennten Nerven wachsen die Axone unkontrolliert aus und bilden schmerzempfindliche Nervenfaserknoten.

## Tumorpathologie

Gutartige und bösartige (Krebs) Tumoren sind quasi der Preis für die Regenerationsfähigkeit der Gewebe. Es handelt sich dabei um Ansammlungen von Zellen mit überschießendem und unkontrollierten Wachstum.

### Tumorklassifikation

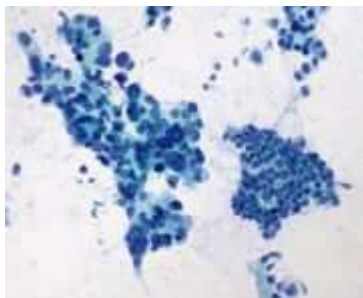
- Typing : Histologischer Typ (welches Ursprungsgewebe ahmt der Tumor nach)
- Grading : 3 Malignitätsgrade (gegenläufig zum Differenzierungsgrad)
- Staging : Ausbreitung (TNM-Schema)


### Einteilung der Tumoren nach Dignität

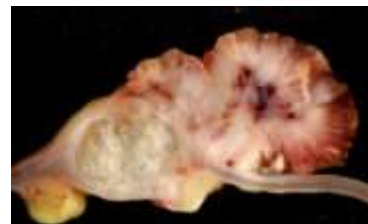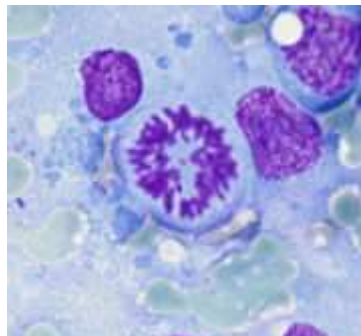
- Benigne - Verdrängend wachsend, langsam wachsend, oft abgekapselt, Organgrenzen respektierend, Ausdifferenzierung der Zellen, keine Metastasenbildung.
- Maligne - Infiltrativ-invasiv wachsend, rasch wachsend -> Nekrosen, unreife, atypische Zellen, Metastasen.
- Semimaligne - Lokal destruierend, selten Metastasen bildend.


### Kriterien der Malignität

- Makroskopisch: Infiltrierend/diffus wachsend
- Histologisch: Nekrosen, Kapillarisation (Neoangiogenese), Aufhebung der normalen Histologie.
- Zytologisch: Polymorphie, basophiles Cytoplasma, erhöhte Kern/Plasmarelation
- Nukleär: Polymorphie, Polychromasie, Hyperchromasie, Aneuploidie, (vergrößerte) Nukleolen, vermehrt Mitosen, atypische Mitosen, erhöhter Proliferationsindex (Ki-67 = MIB-1).



 Adenokarzinom des Pankreas.



 Ein muzinöses Adenokarzinom des Colon ascendens (links), das aus

Links unorganisiert angeordnete Tumorzellen mit überlappenden Kernen und auffälliger Form- und Größenvariation. Rechts gesundes flaches Gängepithel aus uniformen Zellen („Honigwabemuster“). FNA.

Mitose einer Lymphomzelle.

einem villösen Adenom (rechts) hervorging.

## Kanzerogenese

Mutagene:

- Chemikalien
  - Aromatische polyzyklische Kohlenwasserstoffe: Benzpyren, Anthrazen, Tabakrauch, Abgase
  - Aromatische Amine: Anilin, Aflatoxin (*Aspergillus flavus*), Benzidin, Benzol, Epoxide, Nitrosamine
- Pharmaka (Zytostatika)
- Viren: Virale Onkogene v-onc (Physiologische Protoonkogene (c-onc), zB. c-erb oder Bcl2, die durch Virus-DNA-Insertion verändert werden), Bsp.: HPV 16, 18 Zervixkarzinom
- Ionisierende Strahlung
- Chronische Entzündungen (Colitis ulcerosa)
- Präkanzeröse Konditionen (XP, FAP, HNPCC u.a.)

Synkanzerogenese: Mutagene können sich bezüglich einer bestimmten Tumorentität additiv, überadditiv oder multiplikativ zueinander verhalten. Bsp.: Das Risiko für ein Bronchialkarzinom wird durch Asbestexposition 5x erhöht, durch Rauchen 10x. Asbest und Rauchen verhalten sich beim BC multiplikativ, das Risiko für einen Asbestexponierten Raucher ein BC zu entwickeln liegt also 50fach höher als beim nicht-rauchenden Bevölkerungsdurchschnitt!

Durch genetische Mutationen (ein Allel betroffen) kann die individuelle Anfälligkeit erhöht sein!

Wichtige Mutagene und Risikofaktoren nach Organsystemen:

- Atemwege:
  - Nasen und NNH: Eichen- und Buchenholzstäube, Nickelverbindungen, Zinkchromat
  - Rachen: HPV, Rauchen, Alkohol
  - Larynx: HPV, Asbest, polyzyklische aromatische Kohlenwasserstoffe (PAH)
  - Lunge: Rauchen, Passivrauchen, Radon, aromatische Amine, Arsen, Asbest, Beryllium, Bischlordimethylether, Cadmiumverbindungen, chromhaltiger Staub, Hartmetalle (Wolframkarbid, Cobalt), Faserstäube, ionisierende Strahlen, Monochlordimethylether, Nickelverbindungen, Nitrosamine, PAH, Teer, Zinkchromat, Quarzstaub, Senfgas, Thorium, Uran
  - Pleura: Asbest
- Seröse Häute (Pleura, Peritoneum, Tunicica vaginalis, Perikard): Asbest
- MDT:
  - Magen: *Helicobacter pylori*, Nitrosamine

- Darm: Faserarme Ernährung, Nitrosamine, Adipositas
- Leber: Arsen, Vinylchlorid, chronische Hepatitis B und C
- Gallengänge: Leberegel (Clonorchis, Opisthorchis)
- Harnwege: 4-Aminodiphenyl, Benzidin, 4-Chlor-o-Toluidin, 2-Naphthylamin, Azofarbstoffe, Bilharziose, Arsen, Nitrosamine
- Haematopoetisches System: Benzol, ionisierende Strahlen, Trisomie 21
- Haut: UV-Licht, Arsen, Teer, ionisierende Strahlen

Genotoxine erhöhen die Inzidenz maligner Tumoren, sie vorverlagern den Erkrankungszeitpunkt (= Verkürzung der Latenzzeit) und sie erweitern das Tumorspektrum in einem Gewebe.

Mechanismen:

- Punktmutationen: Basenaustausch, Addition, Deletion
- Translokation (zB. t9/22 -> Philadelphia-Chromosom Bcr-Abl)
- Amplifikation

Folgen:

- Aktivierung von Protoonkogenen c-onc, die physiologisch vorkommen und für an der Proliferation beteiligte Gene kodieren, zB. Wachstumsfaktoren, Wachstumsfaktorrezeptoren, Tyrosinkinase u.a.
- Abschaltung von Tumorsuppressorgenen, zB. DNA-Reparaturgene, Cycline

Formale Pathogenese:

- Initiation - Initialer DNA-Schaden, Mutation
- Latenz - Bis zu Jahrzehnten!
- Promotion - Weitere Mutationen, Hormonwirkung
- Progression - Entartung

Letztlich entsteht ein Tumor nicht von heute auf morgen, sondern die Zellen entarten über zahlreiche Zwischenschritte, bei denen diverse Gene an- und abgeschaltet werden. Bsp.: **Adenom-Karzinom-Sequenz** bei Darmkrebs unter Beteiligung des Oncogens c-Ki-ras und der Tumorsuppressorgene p53, APC, DCC u.a.m. Betroffen sind besonders Gewebe mit hoher regenerativer Aktivität (Epithel -> Karzinom, Knochenmark/Immunsystem -> Leukämie, Lymphome). Die Zunahme der Zellteilungen durch die Entartung beschleunigt dabei die Anhäufung von Mutationen im Sinne eines Circulus vitiosus und die Entstehung verschieden gut angepasster Zellklone, was den Tumorzellen einen Selektions- und Wachstumsvorteil gegenüber den körpereigenen Abwehrmechanismen und Geweben beschert.

## **Invasion**

Abfolge:

- Orientierung (Lamininrezeptoren)
- Lokale Proteolyse (Cathepsin D, Kollagenasen)
- Dissoziation - Die Krebszelle zieht die Adhäsionsmoleküle ein, kann den Zellverband verlassen, Verlust der Kontaktinhibition)
- Lokomotion (Migration)

## Metastasierung

Abfolge:

- Infiltration - Einwachsen in umliegende Gewebe
- Invasion - Eindringen in Blut- und Lymphwege
- Disseminierung (lymphogen, hämatogen) - Verteilung im Organismus
- Arrest im Zielorgan - Adhäsion an Rezeptoren oder Oberflächenmoleküle oder Steckenbleiben von Tumorzellemboli im Kapillarbett.
  - Reinvansion - Einwachsen ins Zielorgan
  - Angiogenese - Der Tumor bildet angiogenetische Wachstumsfaktoren, die das Wachstum neuer Gefäße stimulieren.
  - Anschluß an Arteriolen
  - Arterialisierung des Tumors (keine Venenbildung!)

Metastasierungswege:

- Lymphogen - Über die Lymphwege
- Hämatogen - Über den Blutweg (direkt oder erst lymphogen und dann über den Angulus venosus Eintritt in die Zirkulation)
- Kanalikulär - Entlang seröser Häute
- Per continuitatem - Direkt durchwachsend

Metastasierungstypen:

- Cava-Typ : Organ -> Lunge
- Arterieller Typ : Lunge -> Körper
- Pfortadertyp : GIT -> Leber
- Paravertebraler Venenplexus-Typ : Organ -> Wirbelsäule (Mamma-, Prostata-, Ovarial-Ca)
- Cavitär : Organ -> Pleura, Peritoneum, Pericard
- Lymphogen-hämatogen : Lymphgefäß -> Ductus thoracicus -> Venenwinkel -> Blutbahn

## Folgen der Tumorerkrankung

- Kompression umliegender Strukturen
- Stenosierung
- Ulzeration
- Gefäßarrosion
- Fistelung
- Nekrose
- Abflussstörungen
- Anämie (Ursachen: Chronische Blutung, Hämatopoesehemmung durch Tumorfaktoren, Knochenmarksverdrängung durch Metastasen, AIHA)
- Gewichtsverlust
- Paraneoplastische Syndrome (U: Entstehen indirekt durch vom Tumor freigesetzte Zerfallsprodukte und hormonähnliche Substanzen an primär nicht betroffenen Organen und Autoimmunphänomene (Kreuzantigenität)) Bsp.:
  - Hautveränderungen (Akanthose, Acanthosis nigricans maligna, Hyperkeratose, Dermatomyositis, Bullöses Pemphigoid)

- Hämatologische Veränderungen (Anämie, leukämoide Reaktionen, Polyzythämie, Thrombosen, Nichtbakterielle thrombotische Endokarditis NBTE)
- Endokrinopathien (M. Cushing (ACTH), Schwartz-Bartter-Syndrom (SIADH), Hyperkalzämie (PTH), Hypoglykämien (Insulin), Karzinoidsyndrom (5-HT, Histamin, Bradykinin), Polyzythämie (EPO))
- Myasthenia gravis (bei Thymomen)
- Paraneoplastische Kleinhirnatrophie, Polyneuritis
- Glomerulonephritis

### **Spontane Tumorregression**

Zerstörung von Tumorgewebe durch Makrophagen, NK, CD8-Zellen, AK (durch Kreuzantigenität auch Autoaggressionserkrankungen)

### **Spontanremission**

Vollständige oder teilweise, vorübergehende oder dauerhafte Rückbildung sämtlicher oder einiger Aktivitätsmerkmale einer bösartigen Erkrankung, ohne Behandlung oder unter einer Behandlung, wo dies nicht zu erwarten gewesen wäre. Nicht unbedingt gleichbedeutend mit Heilung (Spontanheilung)!

Häufigkeit: 1:60.000 bis 1:100.000, Dunkelziffer!

In mehr als der Hälfte der Fälle betrifft die Spontanremission folgende Tumore: Malignes Melanom, malignen Lymphom, kindliche Neuroblastome, Nierenzellkarzinom

### **Tumormarker**

Dienen hauptsächlich der Verlaufskontrolle und Rezidivfrüherkennung., einige auch zum Screening (PSA) und zur histopathologischen Diagnose (Immunhistochemie).

- Onkofetal
  - AFP
  - CEA
- Hormone
  - HCG (Trophoblasttumor)
  - Kalzitonin (C-Zell-Karzinom)
  - Katecholamine (Phäochromozytom)
- Isoenzyme
  - Saure Prostataphosphatase
  - Neuronen spezifische Enolase (NSE)
- Glykoproteine
  - CA 125
  - CA 19-9
  - CA 15-3
- Intermediärfilamente
  - Keratin (Epithel)
  - Vimentin (Bindegewebe)
  - Neurofilamente (Nervenzelle)
  - Desmin (Muskel)



- Aktin
- Leukozytenantigen
- Spezifische (Glyko)Proteine
  - Ig (Plasmazelltumoren)
  - PSA (Prostatakarzinom)
  - Thyreoglobulin (Schilddrüsenkarzinom)

## 4. Exogene Noxen

Das Kapitel **Exogene Noxen** überschneidet sich mit den medizinischen Fächern der Traumatologie, der Biophysik und Radiologie, der [Medizinischen Mikrobiologie](#), der [Pharmakologie und Toxikologie](#) sowie der Rechtsmedizin.

Ziel dieses Kapitels kann es also nur sein, einen (unvollständigen) Überblick zu geben über die wichtigsten pathologisch relevanten Noxen. Für detaillierte Informationen sei auf die genannten Fachrichtungen hingewiesen.

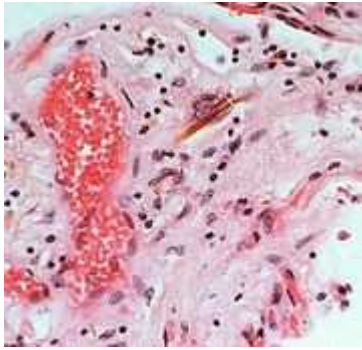
### Physikalische Noxen


- Mechanisch -> Dekubitus (Druckgeschwür), Trauma (Verletzung, operativer Eingriff)
- Hitze -> Verbrennung, Verbrühung, Hitzeschaden
- Kälte -> Erfrierung, Hypothermie
- Elektrizität -> Verbrennung, Herzrhythmusstörungen
- Strahlung
  - Ionisierende Strahlung -> Strahlenkrankheit, Tumorinduktion
  - UV-Strahlung -> Sonnenbrand, Tumorinduktion
  - Infrarot-Strahlung -> Glasbläserkatarakt

### Chemische Noxen

- Säuren -> Koagulationsnekrosen
- Laugen -> Kolliquationsnekrosen
- Anorganische Verbindungen
  - Metalle
    - Blei -> Saturnismus (chronische Bleivergiftung): Neurologische Schäden, Störung der Häm-Synthese, Infertilität
    - Cadmium -> Itai-Itai-Krankheit: Schmerzen, Knochenerweichung, Nierenversagen
    - Quecksilber
      - -> Akute Vergiftung: Übelkeit, Neurologie, Metallgeschmack, Mukositis, Koliken, blutige Diarrhoe, Erbrechen, Nierenversagen, Kreislaufzusammenbruch, Tod.
      - -> Chronische Vergiftung: Müdigkeit, Kopf- und Gliederschmerzen, Stomatogingivitis mit dunklen Säumen am Zahnfleisch, Zittern, Neurologie, Tod.
    - Amalgam
- Stäube

- Quarzstaub -> Sillikose: Lungenfibrose
    - Asbest]] -> Asbestose (Lungenfibrose durch Asbest), Lungenkrebs, Pleuraerguss, Pleuraplaques, diffuse Pleuraverdickung, Pleuramesotheliom
    - Kohlenstaub]] -> Anthrakose: inert, kein Krankheitswert
  - Gase
    - Kohlenmonoxid (CO) -> Bindung an Hb -> Hypoxidose
    - Chlorgas (Cl<sub>2</sub>) -> reizt Atemwege, Augen, Haut, ab 0,5 Vol% in der Atemluft tödlich
    - Stickoxid (NO-Verbindungen) -> Lungenödem
    - Schwefeldioxid (SO<sub>2</sub>) -> Kopfschmerzen, Übelkeit, Bronchial- und Lungenschäden
    - Ozon (O<sub>3</sub>) -> Atemwegsirritation
  - Pentachlorphenol (PCB) -> Allgemeinsymptome
  - Cyanide]]/Blausäure (CN-) -> "Bittermandelgeruch", Bindung an das Eisen-III der Cytochromoxidase -> Innere Erstickung
  - Anorganische Kanzerogene
    - Cadmium
    - Arsen
      - Akute Vergiftung: -> Krämpfe, Übelkeit, Erbrechen, innere Blutungen, Durchfall und Koliken, bis hin zu Nieren- und Kreislaufversagen, Koma, Tod durch Nieren- und Herz-Kreislaufversagen
      - Chronische Vergiftung: -> Hauterkrankungen, Blutgefäßschäden mit ischämischer Nekrose (Black Foot Disease), Krebs.
- Organische Verbindungen
  - Alkohol -> zelltoxisch
  - Xylol -> schädigt Haut, Atemwege, Nervengewebe
  - Benzol -> DNA-Schäden, Krebs, Knochenmarkschädigung, neurologische Symptome
  - Phosgen (Kampfgas) -> Lungenverätzung, -ödem
  - Organische Pestizide
    - Pentachlorphenol (PCB)(Fungizid) -> Allgemeinsymptome
    - Paraquat (Herbizid) -> Ätzwunden, kanzerogen
    - E605/Parathion (Insektizid, Kontaktgift!) -> blauer Schaum/Speichel, AChE-Hemmer -> Cholinerges Syndrom, Krämpfe, Atemlähmung, Tod
  - Organische Kanzerogene
    - Aromatische Amine - Anilin, beta-Naphtylamin (Farbindustrie)
    - N-Nitrosoverbindungen - Nitrosamine (Pökelsalz)
    - Aromatische Kohlenwasserstoffe - Benzpyren (Zigarettenrauch, Teerdämpfe, Abgase)
    - Chlorkohlenwasserstoffe



 Lungenasbestose, H&E.

## Biologische Noxen

### Biologische Gifte

- Bakterielle Gifte
  - Tetanospasmin und Tetanolysin - Clostridium tetani -> Risus sardonicus, Trismus, Opisthotonus, Atemversagen.
  - Diphtherietoxin - Corynebacterium diphtheriae -> Epiglottitis, Myokarditis
  - Botulinumtoxin - Clostridium botulinum -> Paralyse (stärkstes bekanntes Gift, LD50 1ng/kgKG!)
- Pilzgifte
  - $\alpha$ -Amanitin - Knollenblätterpilz -> hepatotoxisch
  - Secale-Alkaloide - Mutterkorn -> Darmkrämpfe, akrale Ischämie mit Nekrosen, Halluzinationen
  - Aflatoxin - Aspergillus flavus -> kanzerogen (Leberkrebs), allergisierend
- Pflanzengifte
  - Digitalis - Fingerhut -> neurotoxisch, kardiotoxisch (Herzrhythmusstörungen)
  - Atropin - Tollkirsche -> M-Blocker, anticholinerges Syndrom
  - Colchizin - Herbstzeitlose -> Mitosespindelgift
  - Ameisensäure - Brennnessel, Ameisen -> hautreizend
- Tierische Gifte
  - Schlangengifte - Giftnattern (neurotoxisch), Vipern und Ottern (gewebetoxisch, thrombotisch)
  - Nesselgift - Quallen

### Prionen

-> Transmissible spongiforme Enzephalopathie (TSE): BSE, neue Variante der Creutzfeldt-Jakob-Krankheit (nvCJD), Kuru

### Viren

- DNA-Viren
  - Parvoviridae - Erythroviren - Parvovirus B19 -> Ringelröteln
  - Poxviridae
  - Adenoviridae - Adenoviren -> respiratorische und gastrointestinale Infekte, Keratokonjunktivitis epidemica

- Papovaviridae - Papovaviren - Humane-Papilloma-Viren (HPV) -> Warzen, Condyloma accuminatum, Zervixkarzinom
  - Hepadnaviridae - Orthohepadnaviren - Hepatitis-B-Virus (HBV) -> Hepatitis B
  - Herpesviridae
    - Alphaherpesvirinae
      - Simplexviren
        - Herpes-simplex-Virus 1 (HSV-1, HHV-1) -> Herpes simplex, Stomatitis aphthosa, Herpes neonatorum (Enzephalitis)
        - Herpes-simplex-Virus 2 (HSV-2, HHV-2) -> Herpes simplex, Herpes genitalis, Herpes neonatorum (Enzephalitis)
      - Varicelloviren
        - Varizella-Zoster-Virus (VZV, HHV-3) -> Windpocken, Herpes zoster (Gürtelrose)
    - Betaherpesvirinae
      - Cytomegalievirus (CMV, HHV-5) -> Zytomegalie, opportunistische Infektionen z.B. bei AIDS
      - Roseoloviren
        - Humanes-Herpesvirus 6 und 7 (HHV-6 und HHV-7) -> Drei-Tage-Fieber (Exanthema subitum)
    - Gammaherpesvirinae
      - Lymphocryptoviren
        - Epstein-Barr-Virus (EBV, HHV-4) -> Pfeiffersches Drüsenfieber, Burkitt-Lymphom, Nasopharynxkarzinom (in Asien)
      - Rhadinoviren
        - Humanes Herpesvirus 8 (HHV-8) -> Kaposi-Sarkom
  - Poxviridae
    - Orthopox-Variola-Virus -> Pocken
    - Molluscipoxvirus -> Molluscum contagiosum (Dellwarze)
- RNA-Viren
    - Reoviridae - Rotaviren -> 70% der GIT-Infekte bei Kindern: wässrige Diarrhoe, Erbrechen, Fieber
    - Picornaviridae
      - Rhinoviren -> Erkältung, Schnupfen
      - Hepatoviren -Hepatitis-A-Virus (HAV) -> Hepatitis A
      - Enteroviren
        - Poliovirus -> Poliomyelitis (Kinderlähmung)
        - Coxsackieviren A und B -> Myokarditis, Meningitis, "Sommergrippe", Herpangina (Coxsackie A)
        - ECHO-Viren -> Meningitis, grippale Infekte, Exanthem
        - Enteroviren -> Paralysen, Konjunktivitis, Pneumonie, aseptische Meningitis
    - Astroviridae - Astroviren -> (bes. Kleinkinder) wässrige Diarrhoe mit Fieber und Erbrechen
    - Caliciviridae

- Caliciviren
  - Hepatitis-E-Virus (HEV) -> Hepatitis E
  - Norovirus -> Krämpfe, Brechdurchfälle, Fieber
- Flaviviridae
  - Hepaciviren
    - Hepatitis-C-Virus (HCV) -> Hepatitis C
    - Hepatitis-G-Virus (HGV) -> Hepatitis G
  - Flaviviren
    - FSME-Virus -> Frühsommer-Meningoenzephalitis
    - Dengue-Virus -> Dengue
    - West-Nil-Virus -> West-Nil-Fieber
    - Gelbfieber-Virus -> Gelbfieber
    - Japan-B-Enzephalitis-Virus -> Japanische B-Enzephalitis
- Togaviridae - Rubiviren - Rubellavirus -> Röteln
- Coronaviridae
  - SARS-Virus -> SARS (severe acute respiratory syndrome)
  - Coronaviren -> (bei Kindern) Atemwegsinfekte, nekrotisierende Enterokolitis
- Orthomyxoviridae
  - Influenza-A-Viren (H1N1, H3N2, H5N1) -> Influenza (Grippe)
  - Influenza-B- und C-Viren -> Influenza (weniger relevant)
- Paramyxoviridae
  - Paramyxoviren - Parainfluenza-Virus -> Parainfluenza
  - Morbilliviren - Masernvirus -> Masern
  - Rubulaviren - Mumpsvirus -> Mumps
  - Pneumoviren - Respiratory-Syncytical-Virus (RSV) -> respiratorische Infekte
- Bunyaviridae
  - Krim-Kongo-Fieber-Virus -> Krim-Kongo-Fieber
  - Hantaviren -> hämorrhagisches Fieber
- Rhabdoviridae - Lyssaviren - Rabies-Virus -> Tollwut
- Filoviridae
  - Marburg-Virus -> hämorrhagisches Fieber
  - Ebola-Viren -> hämorrhagisches Fieber
- Arenaviridae - Arenaviren - Lassa-Virus -> Lassa-Fieber
- Retroviridae
  - Lentiviren - HI-Virus -> AIDS
  - HTLV -> T-Zell-Leukämie

## Bakterien

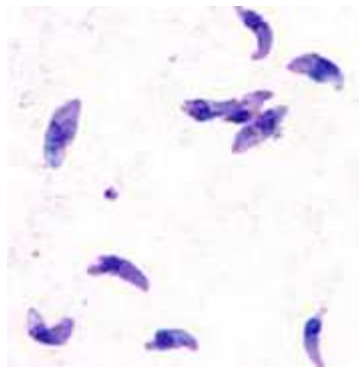
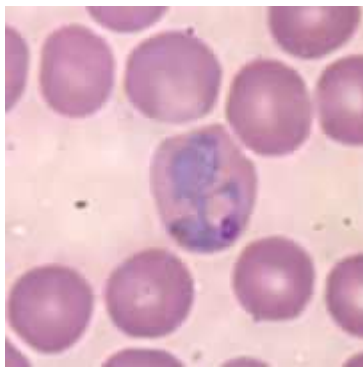
- Gram-Positive
  - Staphylococcus aureus -> Eitrige Infektion, Toxinbedingte Fernwirkung (Toxic Shock Syndrome, Scaled Skin Syndrome), Intoxikation (Lebensmittelvergiftung)
  - Staphylococcus epidermidis -> opportunistische und neonatale Infektionen, Fremdkörperinfektion, Biofilmbildung
  - Streptococcus pyogenes ( $\beta$ -häm.A) -> Tonsillitis, Scharlach (nur best. Stämme), Erysipel, Phlegmone, Impetigo, Fasciitis necrotisans (Fourniersche Gangrän), Rheumatisches Fieber, Glomerulonephritis
  - Streptococcus agalactiae ( $\beta$ -häm.B) -> Neonatalsepsis und -meningitis

- $\alpha$ -hämolyisierende Streptokokken
    - Viridans-Gruppe -> Karies, Endokarditis lenta
    - Streptococcus pneumoniae -> Pneumonie, Meningitis, Otitis media
  - Enterokokken -> nosokomiale Infektionen
  - Corynebacterium diphtheriae -> Toxin -> Diphtherie (Rachen-, Haut-)
  - Listeria monocytogenes -> opportunistisch: Sepsis, Meningitis, granulomatöse Hepatitis, Schwangerschaft: Abort, granulomatöse Neonatalerkrankung
  - Bacillus anthracis -> Milzbrand (Lungen-, Haut-, Darm-)
  - Aktinomyzeten - meist aerob-anaerobe Mischinfektionen -> Fisteln, Abszesse
  - Nocardien -> subakute Bronchopneumonie, Endokarditis, Hirnabszesse
  - Mykobakterien - Mycobacterium tuberculosis -> Tuberkulose
  - Clostridium tetani -> Tetanospasmin -> Tetanus (Trismus, Risus sardonicus, Opisthotonus)
  - Clostridium botulinum -> Botulinumtoxin -> schlaffe Lähmung, anticholinerges Syndrom
  - Clostridium perfringens, C. septicum, C. histolyticum -> Gasbrand
  - Clostridium difficile -> Antibiotika-assoziierte pseudomembranöse Colitis
  - Andere Anaerobier - oft Mischinfektionen (Bauch, gynäkologisch, oropharyngeal)
- Gram-Negative
    - Neisseria gonorrhoeae -> Gonorrhoe
    - Neisseria meningitidis (Meningokokken) -> Meningitis
    - Bordetella pertussis -> Pertussis-Toxin -> Keuchhusten, Pneumonie
    - Brucella sp. -> Zoonose, zyklische Allgemeininfektion, multipler Organbefall
    - Campylobacter -> Brechdurchfall, Guillain-Barré-Syndrom
    - Helicobacter pylori -> B-Gastritis, MALT-Lymphom, Magenkarzinom
    - Legionella pneumophila u.a. -> atypische Pneumonie, Mitbeteiligung anderer Organe
    - Haemophilus influenzae B -> Meningitis, Sepsis, respiratorische und HNO-Infekte, akute Epiglottitis
    - Anaerobier - oft Mischinfektionen
    - Pseudomonas aeruginosa (ubiquitär, Feuchtkeim) -> opportunistische Infektionen, Sepsis, Otitis externa, chronische Pyelonephritis, Wundinfektionen
    - Vibrio cholerae -> Toxin -> Cholera
    - Enterobacteriaceae
      - Escherichia coli -> Fäkalindikator, nosokomiale Infektionen, Harnwegsinfekte
        - Obligat enteropathogene Stämme: EPEC, ETEC (Reisediarrhoe), EHEC (HUS) u.a.
      - Typhöse Salmonellen - Typhus/Paratyphus
      - Enteritische Salmonellen - Enteritis
      - Shigellen -> Shigellen-Ruhr, HUS
      - Yersinia enterocolitica -> Gastroenteritis, intestinale Lymphadenitis
      - Yersinia pestis -> Pest (Lungen-, Beulen-)
    - Chlamydia psittaci (Vögel) -> atypische Pneumonie
    - Chlamydia trachomatis -> Trachom (-> Erblindung)
    - Chlamydia pneumoniae -> atypische Pneumonie

- Mykoplasmen -> atypische Pneumonie, Urethritis
- Rickettsien (Läuse, Flöhe, Zecken) -> Fleckfieber
- Bartonella quintana -> Fünftagefieber, Wolhynisches Fieber
- Bartonella henselae -> Katzenkratzkrankheit
- Coxiella burnetii -> Q-Fieber
- Ehrlichia -> Ehrlichiose
- Tropheryma Whippelii -> Morbus Whipple (Malabsorption, Diarrhoe, Polyarthritits, Uveitits)
- Spirochäten
  - Treponema pallidum -> Lues (Syphillis)
  - Borrelia burgdorferii -> Lyme-Borreliose
  - Leptospiren -> Morbus Weil (Zoonose): generalisierte Vasculitis, fulminanter Beginn

## Protozoen

- Plasmodien -> Malaria tertiana (vivax/ovale), quartana (malariae), tropica (falciparum)
- Trypanosoma sp.
  - Trypanosoma brucei gambiense und rhodesiense -> Schlafkrankheit, Überträger: Tsetse-Fliege
  - Trypanosoma cruzi -> Chagas-Krankheit, Überträger: Raubwanzen
- Leishmania sp., Überträger: Sandmücken
  - Leishmania tropica -> Orientbeule
  - Leishmania donovani -> Kala Azar (viszerale Leishmaniose)
- Giardia lamblia -> Durchfall, Fieber
- Entamoeba histolytica -> Amöbenruhr
- Toxoplasma gondii -> Toxoplasmose (ZNS-Befall embryonal, bei AIDS)



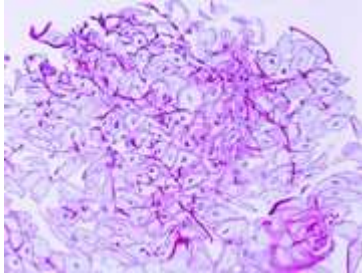
Plasmodium vivax, Trophozoit.



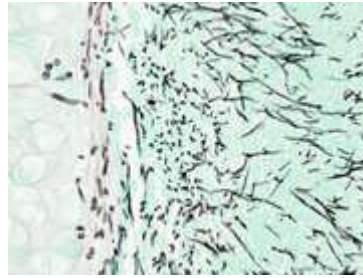
Toxoplasma gondii.

## Pilze

- Candida albicans -> Soor, Candidasepsis (bei Immundefizienz)
- Cryptococcus neoformans -> Pneumonie, Meningitis (bei Immundefizienz)
- Aspergillus fumigatus -> allergische Bronchopneumopathie mit Asthma, Farmers Lung, Aspergillom (nicht invasiver Pilzball in Lunge (Tbc-Kavernen), Nasennebenhöhlen), invasive Aspergillose (bei Immundefizienz)
- Pneumocystis carinii -> Pneumocystis carinii-Pneumonie (PCP) bei AIDS
- Pityrosporum sp. -> Pityriasis versicolor (Kleienpilzflechte)



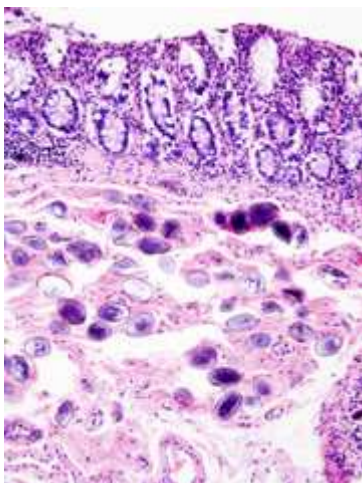
☐ Candidiasis im Ösophagus, PAS.



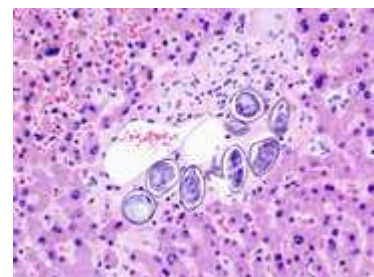
☐ Invasive Lungenaspergillose bei Patient mit interstitieller Pneumonie, Autopsiematerial, Grocott-Methenamin-Silber-Färbung.

## Helminthen (Würmer)

- Trematoda (Saugwürmer)
  - Schistosoma sp. (Pärchenegel) -> Billharziose
  - Fasciola sp. (Leberegel)
- Cestoda (Bandwürmer)
  - Taenia saginata (Rinderbandwurm)
  - Taenia solium (Schweinebandwurm)
  - Echinococcus multilocularis (Fuchsbandwurm) -> diffuse Echinococcuszyste
  - Echinococcus granulosus (Hundebandwurm) -> rundliche Echinococcuszyste
- Nematoden (Fadenwürmer)
  - Enterobius vermicularis (Madenwurm) -> bei Kindern, harmlos
  - Trichuris trichiura (Peitschenwurm)
  - Ascaris lumbricoides (Spulwurm)
  - Trichinella -> Trichinellose (intestinale und muskuläre Symptome)
  - Filarien -> Filariose, Elephantiasis



☐ Calcifizierte Eier von Schistosoma japonicum in der Colonsubmucosa, autoptischer Zufallsbefund, H&E.



☐ idem.

## Arthropoden

- Insekten
  - Pediculidae (Läuse)



- Flöhe
- Dasselfliegen
- Spinnentiere
  - *Sarcoptes scabiei* (Krätzmilbe) -> Scabies (Krätze)
  - Ixodida (Zecken) -> Überträger von FSME, Borreliose

## 5. Kardiovaskuläres System

### 5.1 Herz

#### Angeborene Fehlbildungen des Herzens

Ep.: 1:100 Neugeborene

##### Azyanotische Vitien

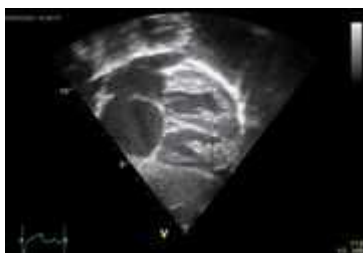
Herzfehler mit Links-rechts-Shunt ohne Zyanose und hyperkinetisch bedingter pulmonaler Hypertonie und Überdurchblutung der Lunge.

##### Persistierender Ductus arteriosus BOTALLI (PDA)

*patent ductus arteriosus*

Der physiologische Verschluss nach der Geburt unterbleibt.

Folge: Kontinuierlicher (Windkessel!) Links-rechts-Shunt



 Echokardiogramm eines ASD II, d.h. Ostium-secundum-Typ.

##### Vorhofseptumdefekt (ASD)

*atrial septal defect*

ASD I:

Es gibt zwei verschiedene ASDs, die sich aus der Embryologie erklären. Am Anfang sind beide Vorhöfe über das Foramen primum offen verbunden. Das Septum primum wächst von oben Richtung Herzskelett (Klappenebene) herunter und fusioniert dort mit einem Endokardkissen. Eine Störung dieser Fusion führt direkt über den Klappen zum offenen Foramen primum, das in seiner vollen Ausprägung dem Atrioventrikulären Septumdefekt (AVSD) entspricht. Einen partieller AVSD (PAVSD) nennt man auch ASD I. Diese Fehlbildung ist häufig bei Trisomie 21 anzutreffen. Die Fehlbildung ist mit weiteren Störungen assoziiert, z.B. Reizleitungsstörungen durch Fehlentwicklung des Reizleitungssystems und einem fehlenden Sprung zwischen Mitral- und Trikuspidalebene.

ASD II:

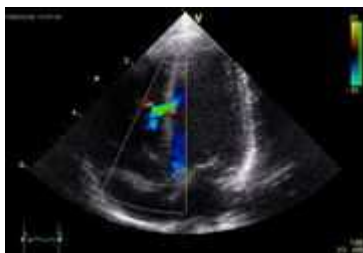
Das heruntergewachsene Septum primum reißt normalerweise in der Mitte ein und bildet das Foramen secundum bzw. Foramen ovale. Dieses wird durch das links vom Septum primum ebenfalls von oben herunterwachsende Septum secundum gardinenartig bedeckt (Ventil) und kurz nach der Geburt durch Umkehr der Druckverhältnisse funktionell (z.T. strukturell durch Verklebung) verschlossen. Ist der Verschluss so ungenügend, dass es zum Links-rechts-Shunt kommt, spricht man vom offenen Foramen ovale bzw. ASD II. Der ASD II ist im Ggs. zum ASD I weiter oben lokalisiert. Er macht oft wenig Symptome und wird oft erst im Erwachsenenalter erkannt. Der Links-Rechts-Shunt kann im EKG zu Zeichen der Rechtsherzbelastung führen (Rechtslagetyp, P pulmonale, inkompletter Rechtsschenkelblock ohne Hypertrophie-Zeichen (rsr's') als Zeichen der rechtsventrikulären Volumenbelastung) und bei starker Ausprägung zu klinischen Symptomen führen.

### **Ventrikelseptumdefekt (VSD)**

*ventricular septal defect*

Makro: Loch im Kammerseptum, meist im membranösen Teil.

Folge: Links-rechts-Shunt



 Echokardiogramm eines VSD.

### **Truncus arteriosus communis**

*truncus arteriosus*

Ep.: Selten

Makro: Fehlende Trennung von Aorta und A. pulmonalis, oft 4-segelige Taschenklappe.

### **Atrioventrikulärer Kanal (AVSD)**

Makro: Partielles Fehlen von Vorhof- und Ventrikelwand (siehe ASD I).

## **Zyanotische Vitien**

Herzfehler mit Rechts-links-Shunt und dadurch Ausbildung einer Zyanose

### **FALLOT-Tetralogie**

*tetralogy of Fallot*

Die Fallotsche Tetralogie ist ein komplexer Herzfehler mit einer

- Pulmonalstenose, genauer gesagt mit einer Hypoplasie des rechtsventrikulären Ausflusstraktes (die auch entscheidend für die klinischen Symptome ist), einer
- Rechtsherzhypertrophie als Folge der Stenose, einem
- Subaortalen (nicht perimembranösen) Ventrikelseptumdefekt und der
- „Reitenden Aorta“. Letzteres meint, dass der Anfangsteil der Aorta nicht wie üblich links neben dem Septum liegt, sondern nach rechts-vorne direkt über das Septum bzw. hier über den VSD verschoben ist.

Klinik: Die Zyanose tritt erst einige Wochen nach der Geburt auf, da die Lunge pränatal kaum durchblutet ist und der rechte Ventrikel erst nach der Geburt belastet wird und hypertrophiert. Die Hypertrophie verstärkt im circulus vitiosus zunehmend die muskuläre Obstruktion des rechtsventrikulären Ausflusstraktes. Die Klinik der Obstruktion tritt dabei anfallsartig in Form „hypoxämischer Anfälle“ auf. Wenn unbehandelt, nimmt das Kind später im Anfall automatisch eine typische Hockstellung ein, um den venösen Rückfluss zu hemmen und das Herz zu entlasten. Auskultatorisch fällt das pulmonale Stenosegeräusch auf. Der VSD erzeugt wegen dem Druckausgleich zwischen linker und rechter Kammer kaum Turbulenzen und ist daher kaum zu hören.

### **Transposition der großen Gefäße (TGA)**

*transposition of great vessels*

Makro: Die Aorta ist - inklusive der Koronarien - mit dem rechten, die Pulmonalis mit dem linkem Ventrikel verbunden. Die Kreisläufe sind nicht seriell sondern parallel geschaltet. Die periphere Sauerstoffversorgung kann sich nach der Geburt sehr rasch und lebensbedrohlich verschlechtern durch Verschluss der embryonalen Kurzschlüsse (Foramen ovale, Ductus arteriosus BOTALLI).

Klinik: Hyperaktives Präkordium, Zyanose

## **Sonstige Vitien**

### **Pulmonalstenose / Pulmonalatresie**

Makro: Verengung des pulmonalen Ausflusstraktes. Bei relevanter Druckbelastung entwickelt sich eine Rechtsherzhypertrophie.

### **Aortenstenose**

Makro: Sub-, supra- oder valvuläre Stenose der Aorta ascendens. Folge ist eine Linksherzhypertrophie durch Druckbelastung.

### **Aortenisthmustenose**

*coarctation of aorta*

Makro: Es handelt sich um eine hinter dem Abgang der linken A. subclavia gelegene Verengung der Aorta.

Es gibt zwei Formen:

- Die proximale, präduktale (supraduktale) oder infantile Form, die vor dem Ductus arteriosus gelegen ist (95 % der Fälle). Das Blut fließt von der A. pulmonalis über den offenen Ductus in die Aorta descendens und führt zur Zyanose der unteren Körperhälfte (Differentialzyanose).
- Die distale, postduktale (infraduktale) oder adulte Form, die hinter dem Ductus arteriosus liegt (5 % der Fälle) geht mit einem geschlossenen Ductus arteriosus einher. Folgen sind Bluthochdruck in der oberen Körperhälfte mit Linksherzhypertrophie und Aortendilatation, sowie die Ausbildung eines Umgehungskreislaufs (Aa. thoracicae interna, Aa. intercostales, Ae. epigastricae)

Klinik der infantilen Form: Die Kinder sind bei Geburt typischerweise "gesund" (und passieren oft auch unbemerkt die U2), da die Stenose durch den offenen Ductus arteriosus umgangen wird und auskultatorisch kaum etwas zu hören ist. Die **Femoralispulse** sind allerdings häufig schon abgeschwächt und ihre Palpation ist die wichtigste diagnostische Maßnahme! Nach etwa 10 bis 14 Tagen entwickeln die Kinder durch den Verschluss des Ductus arteriosus unspezifische Symptome der Linksherzinsuffizienz wie Tachypnoe, Gewichtszunahme (kaum sicht- oder hörbare Ödeme) und Symptome der peripheren Minderperfusion wie Oligurie/Anurie, Trinkschwäche, Verlängerung der Rekapillarierungszeit, kühle untere Extremitäten. Die Kinder können dann sehr rasch am - im Grunde vermeidbaren - Herzversagen sterben. In diesem Stadium erkannte Kinder müssen sofort notfallmässig behandelt werden, um sie zu retten.

### **Hypoplastisches Linksherzsyndrom**

*hypoplastic left heart syndrome*

Makro: Hypotrophie des linken Herzens, defekte Mitral- und Aortenklappe

### **Totale Lungenfehlmündung (TAPVR)**

*total anomalous pulmonary venous return (TAPVR)*

Makro: Die Pulmonalvenen erreichen nicht das linke Atrium, sondern die Portalvene (Pulmonalvene -> Portalvene -> Leber -> V. cava inferior -> rechter Vorhof -> Foramen ovale und Ductus Botalli -> Körperkreislauf -> Lunge) oder den Sinus coronarius.

### **EBSTEIN-Anomalie**

Makro: Atrialisierter Ventrikel (tiefsitzende Trikuspidalklappen), Trikuspidaldefekt.

# Erworbene Herzfehler

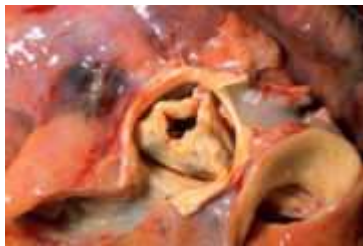## Erworbene Aortenstenose

Ät.: Degenerativ, rheumatisch

Makro: Die Taschenklappen sind plump verdickt, verkalkt und fusioniert. Die Querschnittsfläche ist verkleinert ( $< 2,5 \text{ cm}^2$ ).

Klinik: Leistungsminderung, Belastungsdyspnoe, Synkopen, Schwindel.

Kompl.: Bakterielle Endokarditis, KHK (konzentrische Druckhypertrophie des Myokards mit relativer Koronarinsuffizienz), Linksherzinsuffizienz (-> Lungenstauung, Lungenödem),

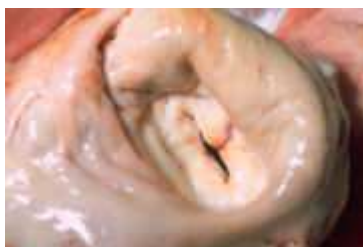

Rheumatisch bedingte Aortenstenose mit verdickten und verschmolzenen Klappen.

## Mitralstenose

Klinik: Leistungsminderung durch die diastolische Füllungsstörung mit Reduktion des Herzzeitvolumens (HZV), Belastungsdyspnoe, spät: Facies mitralis („rote Bäckchen“), periphere Zyanose, Zeichen der Rechtsherzinsuffizienz, Tachyarrhythmia absoluta bei Vorhofflimmern.

Kompl.: Vorhofdilatation mit Vorhofflimmern und evtl. Vorhofthrombose und Embolie, Rückstau in die Lunge (Lungenstauung, Lungenödem) und ggf. bis in den großen Kreislauf (pulmonale Hypertonie, Rechtsherzbelastung/Cor pulmonale, Rechtsherzinsuffizienz), bakterielle Endokarditis.



Mitralstenose mit verdickten Klappen, Autopsiepräparat.

## Herzinfarkt

*myocardial infarction*

Ät.: Aufbrechen und/oder Thrombosierung einer arteriosklerotischen Plaque in einer Coronararterie, selten thrombembolischer Verschluss.

### **Frischer Myokardinfarkt**

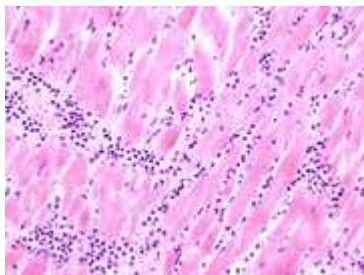
Der Myokardinfarkt muss mind. 6 - 12 Stunden überlebt werden, bevor er morphologisch sichtbar wird!

Mikro: Koagulationsnekrose, Einblutungen. Die Myozyten zeigen eine verstärkte Eosinophilie und Kontraktionsbanden quer durch die Herzmuskelfasern. Typische Zellparameter wie Querstreifung, Zellkerne und Zellgrenzen gehen verloren. Das Infarktareal wird von einer Hyperämischen/hämorrhagischen Randzone begrenzt. Im Verlauf zunehmende leukozytäre Demarkation und Phagozytose des nekrotischen Gewebes, sowie Einwanderung von Fibroblasten mit Ausbildung eines narbigen Ersatzgewebes.

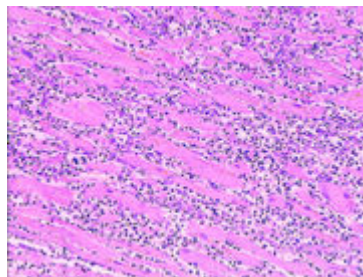
Makro: Lehmfarbene Abblassung mit hyperämischem/hämorrhagischem Randsaum.


Kompl.: Herzwandruptur mit Perikardtamponade (i.d.R. zwischen dem 3. und 10. Tag), Herzwandaneurysma, Papillarmuskelnekrose mit Sehnenfadenabriß, Herzrhythmusstörungen, Re-Infarkt, Herzinsuffizienz.

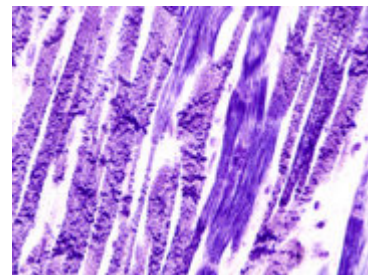
Labor: Positives Troponin T (Schnelltest!), EKG: Anstieg der T-Welle, dann der ST-Strecke.




 Akuter Myokardinfarkt, H&E.



 Myokardinfarkt 7. Tag (Abräumphase), Sektionspräparat, H&E.



 Akuter Myokardinfarkt, Kontraktionsbanden- nekrosen, PTAH.

### **Alter Myokardinfarkt**

Mikro: Bindegewebige Narben, Fibrozyten mit z.T. großen ovalen Zellkernen. Kompensatorische Hypertrophie der umgebenden Myozyten. Gute Darstellung in der EVG-Färbung: Herzmuskel grau, Narbe violett.

Makro: Fibrosiertes Areal mit Lipomatosis cordis.

EKG: Negative Q-Zacke

### **Endokarditis**

Entzündung der Herzinnenwand und Herzklappen.

### **Infektiöse Endokarditis**

### *infective Endocarditis*

Ät.: Endothelschaden + Thrombozytenaggregate + Bakteriämie

RF.: Kardial: Implantate, Herzfehler (-> Jet-Läsionen), Z.n. rheumatischer Endokarditis, Klappenfehler u.a.m., systemisch: Diabetes mellitus, Alkoholabusus, Leberzirrhose, Immundefizite, Hypertonus.

Lok.: Meist sind die mechanisch stärker belasteten Klappen des linken Herzens betroffen

### **Endocarditis ulcero-polyposa**

Ät.: Eindringen von Bakterien (Pilzen) in die Blutbahn

Erreger: Staphylococcus aureus, Streptokokken, Gonokokken, Enterokokken, Pilze

Mikro: Fibrin, Plättchen, Bakterienkolonien, Immunzellen

Makro: Große, rötliche, unregelmäßige, brüchige, ulzerierende, polypöse Vegetationen an den Klappen, Ausbreitungstendenz und Klappendestruktion, Splitterhämorrhagien an den Nägeln (septische Mikroembolien).

Kompl.: Sehnenfadenabriß, Klappeninsuffizienz, septische Embolie, z.B. in Herz, Niere und Gehirn (Metastatische Herdenzephalitis), mykotisches Aneurysma (metastatische Absiedelung -> Zerstörung der Gefäßwand -> Aussackung), Immunkomplexvaskulitis (Niere: LÖHLEIN-Herdnephritis, Haut: OSLER-Knötchen).

Klinik: Fieber, kutane und konjunktivale petechiale Blutungen, Janeway-Läsionen (palmare/plantare indolente makulöse Hautläsionen), schmerzhaftes OSLER-Knötchen palmar/plantar oder an den Fingerkuppen. Mikroembolien an den Akren oder auch subungual (Splitterhämorrhagien). Pathologisches Herzgeräusch (nicht selten das erste Symptom!). Im Verlauf Symptome durch Klappeninsuffizienz, Sehnenfadenabriß, septische Komplikationen.

Prg.: Abh. von der Größe der Vegetationen und dem Erreger (Streptokokken günstiger, Enterokokken ungünstiger, Staphylokokken noch ungünstiger).

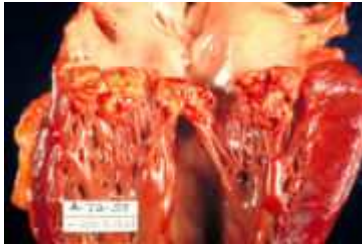
### **Endocarditis lenta**

Erreger: Streptococcus viridans-Gruppe (Zahnschäden, Parodontitis!), Enterokokken, Cardiobacterium hominis

RF: Ansiedelung auf vorgeschädigten Herzklappen

Verlauf: oft subklinisch, da Erreger weniger virulent

Morph.: ähnlich der akuten Form



Subakute Endokarditis durch *Haemophilus parainfluenzae*.

### **Isolierte Rechtsherzendokarditis**

Ät.: Häufig bei i.v.-Drogenabusus

### **Nicht-infektiöse Endokarditis**

*non-infective Endocarditis*

### **Endocarditis verrucosa simplex**

*non-bacterial thrombotic endocarditis*

Syn.: Nicht-bakterielle thrombotische Endocarditis (NBTE), Endocarditis marantica

Ät.: Chronische, aufzehrende Erkrankungen, Hyperkoagulabilität, DIC, Schock, paraneoplastisch.

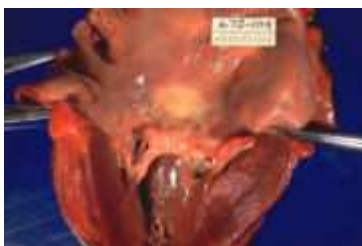Makro: kleine (meist < 5 mm), rosa, wärzchenförmige Vegetationen an den Schließrändern der Aorten- und Mitralklappe.

### **Endocarditis verrucosa rheumatica**

Ät.: Rheumatisches Fieber nach Infekt mit  $\beta$ -hämolisierenden Streptokokken (Angina tonsillaris, Impetigo)

Makro: 1 - 3 mm kleine, entlang des Klappenschließrandes fest haftende Wärzchen, ASCHOFF-Knötchen, immer Pankarditis.

Kompl.: Klappenvitium, z.B. Mitralklappeninsuffizienz



Rheumatische Herzerkrankung mit Verdickung der Mitralklappe, der Chordae tendineae und Myokardhypertrophie, Autopsiepräparat.



## **Endokarditis LIBMANN-SACKS**

*Libman-Sacks endocarditis*

Ät.: Systemischer Lupus erythematoses (SLE)

Makro: Flache, blasse, spreitende Vegetationen auf Klappen, Endokard und Chordae tendineae.

## **Myokarditis**

### **Infektiöse Myokarditis**

#### **Bakterielle Myokarditis**

Mikro: Zentral Bakterienkolonien in der Kapillare umsäumt von Immunozyten.

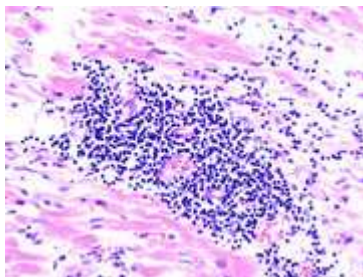
Makro: Kleine, gelbe, punktförmige Mikroabszesse.


#### **Virale Myokarditis**

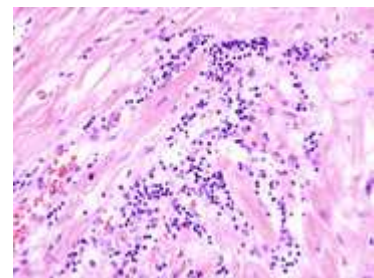
Ät.: Coxsackie-, ECHO-, Adenoviren, Influenzaviren

Pathogenese: Herzmuskelnekrose durch Virus und T-Zell-vermittelte Immunreaktion.

Mikro: Interstitielles lymphozytäres Infiltrat (kleine blaue Zellen), kaum Nekrosen.



 Virale Myokarditis bei Patient mit plötzlichem kongestiven Herzversagen, Autopsiepräparat, H&E.



 idem.

#### **Parasitäre Myokarditis**

Ät.: Trypanosoma cruzi (Protozoon, CHAGAS-Krankheit)

#### **Begleitmyokarditis**

2-3 Wochen nach Infektion (Tonsillitis, Tbc, Diphtherie), der betreffende Erreger ist nicht nachweisbar.

#### **Immunpathologische Myokarditis**

Ät.: Rheumatisches Fieber, infektallergisch, i.R. systemischer Viruserkrankungen.

Mikro: Granulomatöse Entzündung, ASCHOFF Knötchen perivasal (ASCHOFF Riesenzellen: Große, ein- oder mehrkernige Zellen mit prominenten Nukleolen), ANITSCHKOW Myozyten: Lange dünne Zelle mit elongiertem Kern.

### **DRESSLER-Myokarditis**

Syn.: Postmyokardinfarkt-Syndrom

Ät.: Wahrscheinlich Autoimmunreaktion durch Freisetzung von Antigen.

Klinik: Tage bis Wochen nach Infarkt Fieber, Brustschmerzen, abakterielle Myokarditis, Perikarditis und Pleuritis.

SF: Post-Kardiotomie-Syndrom

## **Perikarditis**

*pericarditis*

### **Seröse Perikarditis**

*serous pericarditis*

Mikro: Kaum Entzündung, kein Fibrin, wenige Immunzellen

Makro: Seröses Exsudat

### **Fibrinöse Perikarditis**

*fibrinous pericarditis*

Ät.: Urämie, Myokardinfarkt, akute rheumatische Carditis

Mikro: Fibrin, Entzündung

Makro: Fibrinstränge von Epi- zu Perikard, Epikard rauh und trüb, bread-and-butter-Phänomen

### **Hämorrhagische Perikarditis**

*hemorrhagic pericarditis*

Wie fibrinöse Perikarditis mit Einblutung.

### **Purulente Perikarditis**

*purulent pericarditis*

Mikro: Massenhaft Granulozyten, ggf. Bakterien

Makro: Eitrige, gelbliche Flüssigkeit im Perikard

## **Perikardtamponade**

*hemopericardium*

Syn.: Hämopericardium

Ät.: Transmuraler Herzinfarkt, perforiertes Herzwandaneurysma, Aortendissektion.

Makro: Das Perikard ist mit Blut gefüllt.

Klinik: Abruptes Herzversagen im obstruktiven Schock.

## **Myokard-Hypertrophie**

Zunahme der Herzmuskelmasse durch Zunahme der Zellgröße und der kontraktilen Elemente. Das kritische Herzgewicht beträgt abhängig von der Koronarreserve etwa 500 g.

### **Konzentrische Myokardhypertrophie**

Hypertrophie mit konstant bleibendem Herzinnenvolumen.

Ät.: Druckbelastung

Makro: Das Myokard ist verdickt (normal 8-11mm 1cm unterhalb der Klappenebene), das Volumen vermindert, im Querschnitt ähnelt das Herz einem gotischen Bogen.

Kompl.: Erreichen des kritischen Herzgewichts -> Ischämie des Herzmuskels

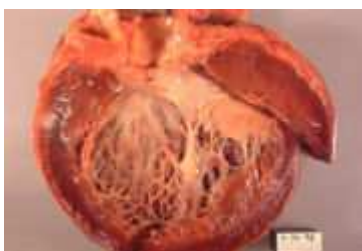### **Exzentrische Myokardhypertrophie**

Muskelhypertrophie mit Zunahme des Herzinnenvolumens.

Ät.: Volumenbelastung

Makro: Das Myokard ist verdickt, alle 4 Kammern sind dilatiert, das Herz ist globoid abgerundet und ähnelt einem römischen Bogen. Die Konsistenz ist weich und gummiartig.

Kompl.: Gefügedilatation -> Herzinsuffizienz





Kardiomyopathie mit globoider Dilatation des linken Ventrikels, Wandverdickung und Endokardfibrose, Autopsiepräparat.

## Cor pulmonale, chronisch

Hypertrophie des rechten Herzens

Ät.:

- Hyperkinetisch: kardialer Links-Rechts-Shunt -> Volumenbelastung des rechten Herzens
- Präkapillär-vasookklusiv: bei morphologischer oder funktioneller Verkleinerung der Lungenstrombahn: Lungenfibrose, COPD (Euler-Liljestrand-Reflex), primäre pulmonale Hypertonie, rezidivierende Lungenembolien u.a.m. -> Druckbelastung des rechten Herzens.
- Passiv postkapillär: Mitralklappenstenose, chronische Linksherzinsuffizienz -> Druckbelastung des rechten Herzens und Lungenstauung.

Makro: Die Wand des rechten Ventrikels ist verdickt (normal sind 2-4 mm Wanddicke 1 cm unterhalb der Klappenebene).

## Kardiomyopathien

Herzmuskelerkrankungen, die nicht durch mechanische Überlastung oder KHK verursacht sind. Ausgeschlossen werden müssen: KHK, mechanische Herzbelastung (z.B. Aortklappenstenose, Mitralklappeninsuffizienz), arterielle Hypertonie und Myokarditis.

Formen der Kardiomyopathie:

- Dilatative (congestive) Kardiomyopathie DCM *dilated cardiomyopathy*
- Hypertrophische Kardiomyopathie *hypertrophic cardiomyopathy*
  - Obstruktive Form (HOCM) - z.T. familiär (autosomal-dominant) mit Risiko des plötzlichen Herztodes. Das hypertrophierte Kammerseptum formt einen Muskelwulst, der in der Systole den aortalen Ausflußtrakt verengt.
  - Nicht-obstruktive Form (HNCM)
- Restriktive Kardiomyopathie (RCM) *restrictive cardiomyopathy*
- Arrhythmogene rechtsventrikuläre Kardiomyopathie (ARVCM)

## Tumoren des Herzens

### Rhabdomyom

*rhabdomyoma*

Primärer Herztumor, selten

Makro: Große, solide, weiße Tumormasse.

## **Atriales Myxom**

*atrial myxoma*

Häufigster primärer Herztumor, benigne.

Makro: Runder, ballförmiger, an der Herzinnenwand des Atrium, seltener des Ventrikels oder an einer Klappe haftender Tumor. Dieser kann embolisieren oder den Blutfluß behindern.

Mikro: Leeres, sehr zellarmes, myxoides Stroma mit spindeligen Zellen.

## **Metastasen**

*metastases*

Makro: Blasse, weißliche Knoten

# **5.2 Gefäße**

## **Degenerative Gefäßerkrankungen**

### **Atherosklerose**

*atherosclerosis*

Ät.: Alterungsprozess, Sauerstoffradikale, Arterielle Hypertonie, Dyslipoproteinämie, Rauchen, Diabetes mellitus, Hyperfibrinogenämie, (Hyperhomocysteinämie) u.a.m.

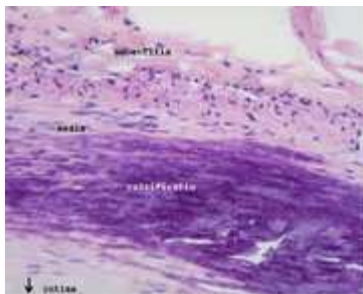
Mikro: Quellungsnekrosen in der Media mit Verkalkungen, Detritus, Schaumzellen (lipidbeladene Phagozyten) und spindelförmigen Cholesterinkristalle, Intimafibrose. Zunahme der Wanddicke mit Verkleinerung des Innenlumens (Stenose).

Makro: Fatty streaks, Verkalkungen, Ulzeration, Thrombosierung.

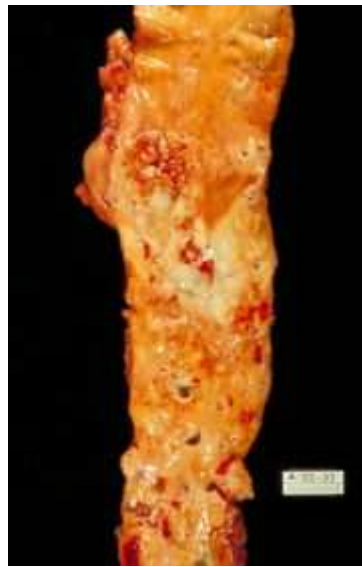Häufige Organmanifestationen:

- Koronare Herzkrankheit (KHK) - Klinik: Angina pectoris, Myokardinfarkt.
- Periphere arterielle Verschlusskrankheit (pAVK) - Klinik: Claudicatio intermittens („Schaufensterkrankheit“), Ulcus cruris arteriosum. Klinische Stadieneinteilung nach Fontaine-Ratschow: 1) Keine Symptome, 2) Ischämieschmerz bei Gehstrecke a) > 200m, b) < 200m, 3) Ruheschmerz, 4) Nekrosen.
- Zerebrale Mikroangiopathie oder Stenosen der hinversorgenden Arterien - Klinik: TIA, RIND, PRIND, apoplektischer Insult, SAE, vaskuläre Demenz.
- Carotisstenose - Klinik: Asymptomatisch oder Symptome einer zerebralen Minderperfusion, Emboliequelle.
- Nierenarterienstenose - Klinik: Sekundärer arterieller Hypertonus.

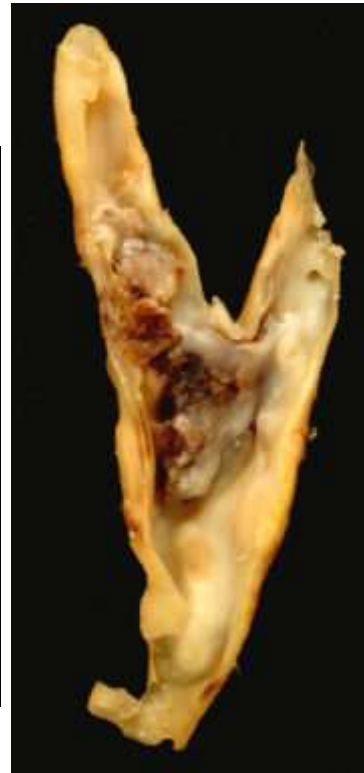- Proximale Subclaviastenose - Klinik: Subclavian-Steal-Phänomen (Versorgung des gleichseitigen Armes retrograd über die gleichseitige A. vertebralis durch Flußumkehr aus dem Hirnkreislauf, letztlich also Versorgung über die kontralaterale Vertebralarterie). Symptome: Schwindel und Armparästhesien (DD: AMI) bei Armbelastung und Überkopfarbeiten.



Atherosklose.



Atherosklerose der Aorta.



Atherosklerotischer Plaque in der A. carotis, Endarteriektomiepräparat.

## Arteriosklerose Typ MÖNCKEBERG

*Monckeberg's medial calcific sclerosis*

Mikro: isolierte Verkalkung der Media v.a. muskulärer Arterien, Kalkspangen ("Gänsegurgelarterien"), das Endothel bleibt intakt!

## Idiopathische Medianekrose ERDHEIM-GSELL

Ät.: Z.B. MARFAN-Syndrom

Mikro: Degeneration der Media elastischer Arterien mit Bildung von Pseudozysten.

Kompl.: Aortendissektion

## Varikosis

### Primäre Varikosis

Syn.: Krampfadern

Ät./RF: Bindegewebsschwäche, Klappendefekte, Langes Stehen, Adipositas, Schwangerschaft.

Path.: Degeneration und Aussackung der epifaszialen oberflächlichen Venen.

Makro: Die Venen sind dilatiert und geschlängelt.

Formen:

- Stammvarikose - V. saphena magna, V. saphena parva
- Seitenastvarikose - Z.B. V. accessoria lateralis
- Perforantenvarikose - DODD, BOYD, COCKETT,...
- Retikulär- und Besenreiservarikose

Klinik: Schweregefühl, Ödeme bes. abends, dumpfe Schmerzen, Wadenkrämpfe, Zeichen der chronisch venösen Insuffizienz.

Kompl.: Thrombose, Ulcera crurum venosum bei chronisch venöser Insuffizienz.

### **Sekundäre Varicosis**

Degeneration epifaszialer Venen im Rahmen eines postthrombotischen Syndroms.

## **Primäre Vaskulitis**

### **Panarteriitis nodosa**

Mikro: Proliferation der Intima und fibrinoide Nekrose

Makro: Hauptsächlich die kleinen bis mittelgroßen Arterien sind betroffen. Es kommt zur Ausbildung perlchnurartig angeordneter kleiner Knötchen

D.: Muskelbiopsie

Weblink: [DermIS - Panarteriitis nodosa](#)

### **Riesenzellarteriitiden**

#### **Arteriitis temporalis (HORTON)**

Erstmanifestation mit etwa 60 Jahren.

Mikro: Endothelproliferation, Zerstörung der Elastica interna, Auftreten mehrkerniger Riesenzellen.

Makro: Schwellung der A. temporalis.

Klinik: Schmerzhaftes Schwellen der Temporalarterie, Schläfenkopfschmerz, Kauschmerzen, Sehstörungen bis hin zur Erblindung, BSG-Beschleunigung.

Weblink: [DermIS - Arteriitis temporalis](#)

### **TAKAYASU-Arteriitis**

*pulseless disease*

Betrifft eher junge Frauen

Mikro: Unspezifische Entzündung der Media, Riesenzellen

Makro: Aorta oder Pulmonalarterie sind betroffen

### **Thrombangiitis obliterans**

Syn.: Morbus WINIWARTER-BUERGER

Ät.: Disposition + Rauchen

Makro: Befall der mittleren und kleinen Extremitätengefäße, perivasale Entzündung

Klinik: pAVK-Beschwerden, Ulzera, Amputation

### **Nekrotisierende Vaskulitis**

Vorkommen z.B. bei:

- Morbus WEGENER
- Panarteriitis nodosa
- CHURG-STRAUSS-Syndrom

Klinik: Multiorganerkrankung, Purpura, Nekrosen.

## **Sekundäre Vaskulitis**

### **Vasculitis allergica**

Immunkomplexvaskulitis

Ät./Pg.: Typ III-Reaktion: Lösliche bakterielle, virale, Autoantigene oder Medikamente -> Bildung von zirkulierenden Immunkomplexen -> Ablagerung in Gefäßen -> Entzündungsreaktion.

Klinik: Palpable Purpura, hämorrhagische Blasen, disseminierte konfluierende Nekrosen, Ulcera.

Weblinks: [DermIS - Vasculitis allergica](#)



# Aneurysma

Aneurysmen sind Aussackungen arterieller Gefäße (die Gefäßerweiterungen bei venösen Gefäßen heißen Ektasien).

## Aneurysma verum

Morph.: Es sind alle Wandschichten betroffen, die Aussackung kann fusiforme (spindelförmig) oder sacciforme (sackförmig) sein.

Beispiele:

- Aortenaneurysma - Kompl.: Ruptur, Embolie, Harnleiterstauung, aorto-duodenale Fistel.
- Hirnbasisaneurysma - Kompl.: Subarachnoidalblutung

## Aneurysma spurium

Syn.: Falsches Aneurysma

Durch Verletzung einer Arterie bildet sich paravasal ein Hämatom, das organisiert wird und einen Hohlraum formt, der schließlich mit Endothel ausgekleidet wird.

# Akute Aortendissektion

Syn.: Aneurysma dissecans (nicht ganz treffend)

Ät.: Atherosklerose, MARFAN-Syndrom, EHLERS-DANLOS-Syndrom, Zystische Medianekrose ERDHEIM-GSELL oder Mesaortitis syphilitica bei der Lues

Lok: Meist als (thorakale) Aortendissektion

Morph.: Endothelriss (entry) mit Ausbildung eines zweiten Lumens zwischen Endothel und Media oder Media und Adventitia. Evtl. findet das falsche Lumen durch einen zweiten Riß (re-entry) wieder einen Anschluß an das Gefäßlumen.

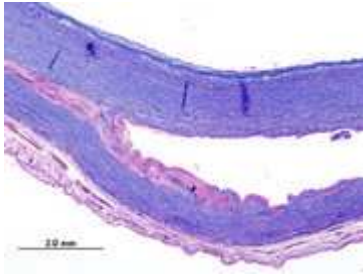
Einteilung nach Stanford:

- Typ A: Lokalisation des entry an der Aorta ascendens
- Typ B: Lokalisation des entry am Aortenbogen oder Aorta descendens

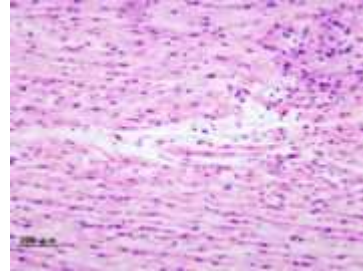
Klinik: Schlagartig beginnendes thorakales Schmerzereignis, "messerstichartig"

Kompl: Koronarkompression, Perikardtamponade, Hämatothorax, Verblutung.

Prg.: Hohe Letalität (30 - 40 % in den ersten 24 Stunden, mehr als 1 % pro Stunde, weitere 30 - 40 % versterben in den folgenden Tagen und Wochen, Überleben: 10 - 20 %)! Wegen der Seltenheit im Vergleich zu anderen häufigen Differentialdiagnosen (instabile Angina pectoris, BWS-Syndrom) häufig Therapieverzögerung. Einfache Diagnose: CT.



Thorakale Aortendissktion ohne Hinweis auf ein Marfan-Syndrom, OP-Präparat, Viktoriablau/H&E.



Idem, fokale myxoide Degeneration wie bei zystischer Medianekrose, H&E.

## Thrombose

Intravitale Blutgerinnung in einem Gefäß oder einer Herzhöhle.

Ep.: Inzidenz der TVT: 2-3/1.000/a, dritthäufigste, akute kardiovaskuläre Erkrankung nach Herzinfarkt und Schlaganfall.

Ät.: VIRCHOW-Trias:

- Gestörte Hämodynamik (z.B. bei Varikosis, Immobilisation, Vorhofflimmern)
- Endothelalteration
- Gerinnungsstörungen (z.B. Hyperkoagulabilität)

RF.: Hüft-, Becken-, Beinfrakturen, Hüft-, Knieersatz, größere chirurgische Eingriffe, größere Traumata, Rückenmarksverletzungen, Arthroskopie, Malignome, pulmonale oder kardiale Einflusstauung, Hormonersatztherapie (HRT), orale Kontrazeptiva, Paresen nach Schlaganfall, Postpartalperiode, Z.n. nach Thombembolie, Thrombophilie (Bsp.: Faktor-V-Leiden-Mutation, AT III-Mangel, Protein C- oder S-Mangel, APC-Resistenz, Hyperhomocysteinämie, Antiphospholipid-Antikörper, persistierende Faktor-V-Erhöhung), Immobilisierung, Alter, Laparoskopie, Adipositas, prä partum, Varikosis, Rauchen.

Formen:

- Herz: Vorhofthrombus meist im linken Vorhof (Herzohr) bei Vorhofflimmern
- Gefäße:
  - **Thrombophlebitis** - Entzündung und Thrombose oberflächlicher Venen.
  - **Phlebothrombose** - Tiefe-Venen-Thrombose (TVT), meist in den Bein- oder Beckenvenen.
  - **Phlegmasia caerulea dolens** - Plötzlicher Verschluss aller Venen einer Extremität.

SF:

- **Sinusvenenthrombose (SVT)** - Ät.: Eitrige HNO-Infekte, Hyperkoagulabilität, Schwangerschaft. Klinik: Kopfschmerzen, neurologisch-psychiatrische Störungen, faziale Stauungszeichen, Hirndruckzeichen.

- **Paget-von-Schroetter-Syndrom** - Vena axillaris- oder subclavia-Thrombose. Ät.: Armbelastung (Überkopfarbeiten, ruckartige Bewegungen) -> Endothelläsion -> lokale Thrombosierung.
- **LEMIERRE-Syndrom** - Thrombose der V. jugularis, assoziiert mit Fusobacterium necrophorum (HNO-Infekte, bes. Peritonsillarabszesse).

Pg. der Gefäßthrombose: Beginn meist an den Taschenklappen und appositionelles Thrombuswachstum nach unten (descendierend) oder oben (aszendierend).

Klinik bei symptomatischer TVT: Ziehende Schmerzen im ganzen Bein, oft nachlassend in Horizontallage, ziehender muskelkaterartiger Schmerz in der Wade, Schweregefühl des Beins. Die Extremität ist ödematös geschwollen, warm, rot-livide verfärbt (Zyanose) und glänzend, oft Thrombophlebitis auf dem Fußrücken (PRATT-Warnvenen). Klinische Zeichen: Plantarschmerzen beim Auftreten (PAYR), Wadenschmerz bei Druck (LOWENBERG), Wadenschmerz bei Dorsalextension des Fußes (HOMAN), Schmerz entlang der tiefen Venen (MEYER), sichtbare dilatierte Kollateralvenen (PRATT).

Kompl.: Thrombusabriss und Embolisation in die Lunge (TVT) oder das Gehirn u.a. Organe (Vorhofthrombembolie oder bei gekreuzter TVT-Embolie), sekundär: Bindegewebiger Umbau mit Rekanalisation und Zerstörung der Venenklappen und folgendem postthrombotischen Syndrom (PTS, chronisch venöse Insuffizienz) mit Stauungsdermatitis und Ulcus cruris venosum.

## **Thrombophlebitis**

Entzündung/Thrombosierung epifaszialer Venenabschnitte.

Ät.: Stase, Trauma, Thrombophilie, Paraneoplasie, idiopathisch, Vaskulitis, Kollagenose (Phlebitis saltans!), i.v. Injektionen, Venenkatheter, infektiös.

Klinik: Klassische Entzündungszeichen.

## **Abscheidungsthrombus**

Ein Abscheidungsthrombus entsteht nur bei Restzirkulation.

Morph.: Geriffelt-geschichteter grauer Thrombus (grau-rot)

## **Gerinnungsthrombus**

Entstehung bei Gefäßverschuß (geronnene Blutsäule).

Morph.: Roter Thrombus (dunkelrot)

## **Embolie**

Hämatogene Verschleppung von Material in ein anderes Organ

## **Arterielle Thrombembolie**

Ursprung ist in 80 % der Fälle das linke Herz, in 20 % sind es Arterien

## **Venöse Thrombembolie**

Ursprung tiefe Bein-, Becken-, Halsvenen

Formen der Embolie:

- Zentrale fulminante Lungenembolie durch Verlegung der Lungenstrombahn
- Periphere Lungenembolie
- Paradoxe/gekreuzte Lungenembolie (der Thrombembolus gelangt über das Foramen ovale in den Körperkreislauf)

## **Fettembolie**

Ät.: Knochenbrüche, Polytrauma, schwere Weichteilverletzungen.

Die Fettembolie endet tödlich, wenn mehr als 30 % der Lungenkapillaren verschlossen sind (zentrale Fettembolie). Z.T. passieren die Fetttropfchen auch die Lunge und landen in Gehirn (Purpura cerebri), Herz, Niere u.a. Organen, wo sie Gefäße verstopfen und peritenebrale Blutungen hervorrufen.

## **Fruchtwasserembolie**

Eindringen von Fruchtwasser in eröffnete maternale venöse Gefäße bei starken Presswehen unter der Geburt.

## **Luftembolie**

Venöse Luftembolie:

Ät.: Lufteintritt (> 30 ml) in die venöse Strombahn, z.B. über einen zentralen Venenkatheter, bei Operationen an den Lebervenen oder bei Beatmung Frühgeborener.

Pg.: Bildung von Blutschaum im Herzen mit Rechtsherzversagen.

Arterielle Luftembolie: Hier können schon wenige Milliliter tödlich sein (Gehirn).

## **Gasembolie**

Syn.: Caisson Krankheit, Taucherkrankheit

Ät.: schnelles Auftauchen führt zum äußeren Druckabfall und Aufschäumen des im Blut gelösten Stickstoffs (analog wie beim Öffnen einer Sprudelflasche) -> Gasembolie.

## **Knochenmarksembolie**

Ät.: Reanimation, Trauma, Frakturen/Ostosynthese.

## **Tumorembolie**

Hämatogene Streuung von Tumorzellen und Arrest in kleinen Gefäßen/Kapillaren.

## **Fremdkörperembolien**

Ät.: i.v.-Drogenkonsum, Dialyse, Herzklappen

## **Bakterielle Embolie**

Septikopyämie, Ausschwemmung bakterieller Mikrothromben

## **Chronisch venöse Insuffizienz (CVI)**

Keine Krankheitsentität, sondern Syndrom bei verschiedenen venösen Grunderkrankungen.

Manifestationen abhängig vom Schweregrad:

- Corona phlebectatica paraplantaris, Phlebödem
- Siderose (Purpura jaune d'ocre), Stauungsdermatitis, Dermatolipo(fascio)sklerose, Atrophie blanche
- Ulcus cruris venosum, arthrogenes Stauungssyndrom

## **Ulcus cruris**

Siehe im Kapitel [Haut](#).

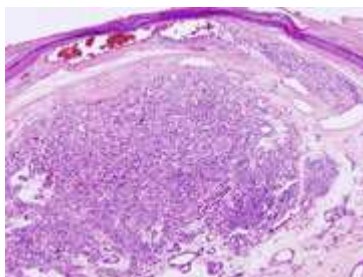
## **Hämangiom**

Syn.: Blutschwamm

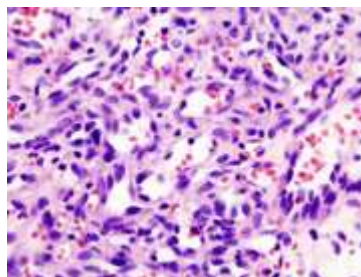
Benigne Gefäßfehlbildung


Formen:

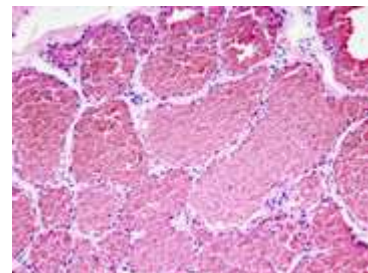
- Kapilläres Hämangiom
- Kavernöses Hämangiom
- Trauben- bzw. beerenförmiges Hämangiom
- Sklerosierendes Hämangiom
- Haemangioma planotuberosum




 Kapilläres Hämangiom der



 idem, stärkere



 Kavernöses Hämangiom der Leber, Resektat, H&E.

Haut, Hautbiopsie, H&E.

Vergrößerung

Weblinks: [DermIS - Hämangiom](#)

## 5.3 Mediastinum

### Mediastinitis

Entzündung des Mittelfellraums.

### Tumoren

- [Morbus Hodgkin](#) - Tumor des lymphatischen Gewebes
- [NHL](#) - Tumor des lymphatischen Gewebes
- Thymom - Assoziiert mit [Myasthenia gravis](#)
- Thymuskarzinom
- [Teratom](#) - Keimzelltumor
- [Seminom](#) - Keimzelltumor

## 6. Respiratorisches System

### 6.1 Obere Atemwege

#### Nase und NNH

##### Rhinitis

- Allergisch (Eosinophile)
  - Saisonal
  - Nicht-saisonal
- Nicht-allergisch (keine Eosinophile)

##### Sinusitis

- Akut < 1 Monat
- Subakut 1 bis 4 Monate
- Chronisch > 4 Monate

##### Inflammatorischer Polyp

Nasenausstrich: Eosinophile, Lymphozyten, Plasmazellen, lockeres wasserreiches Gewebe.

## Juveniles Nasenrachenfibrom

Benigner Tumor des Nasenrachenraums

Ep.: Schulkinder, Jugendliche, junge Erwachsene

Mikro.: Blutgefäßreich, fibromatös

## Metaplasie

Histologie:

- Nasenraum, Nasopharynx, obere 3/4 der Tonsilla pharyngea, Larynx - Zylinderflimmerepithel
- Mundhöhle, unterer Pol der Tonsilla pharyngea, Oro-, Hypopharynx, Stimmlippen - mehrschichtiges Plattenepithel

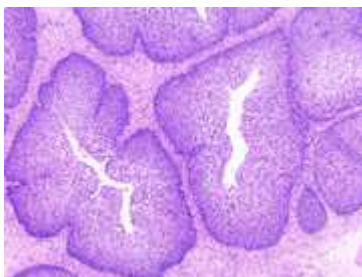
## Plattenepithelmetaplasie:


Differenzierungsumschlag von Zylinderflimmerepithel zu mehrschichtigem Plattenepithel im Nasenraum als Reaktion auf versch. Noxen (zB. Zigarettenrauch), Entzündungszellen, Präkanzerose (Plattenepithelkarzinom).

Zwischenstufe **Transitionalzellepithel** = nicht malignes, proliferierendes Epithel (gibt es auch in der Harnblase)

Typen:

- **Exophytisches Transitionalzell-Papillom**
- **Invertiertes Transitionalzell-Papillom** (Abheben der Schleimhaut, Neutrophile zwischen den Transitionalzellen; 4 % der nasalen Neoplasien, Ät. HPV 11 ?, 40 - 60 Lj., Männer 3 - 5 x häufiger betroffen, unilateral, zelluläre Atypien, 30 - 40 % rezidivieren nach Exzision)
  - Lokalisation: Laterale Nasenwand: In 10 - 15 % maligne Transformation zum Plattenepithelkarzinom
  - Lokalisation: Septum (fungiformes Papillom): Keine Entartung
  - Weitere Kompl.: Obstruktion, Blutung, rezidivierende Sinusitis



 Invertiertes Papillom aus der Nase, Biopsat.

## Nasopharynxkarzinom

Syn.: Lymphoepitheliom SCHMINCKE

Ep.: Gehäuft in Asien, assoziiert mit HHV-4 (EBV) (kausal od. sekundär?)

WHO-Einteilung:

| Typ                                    | EBV-Status |
|--|------------|
| 1) Plattenepithel-Ca                   | -          |
| 2) Nichtverhornendes Plattenepithel-Ca | +          |
| 3) Undifferenziertes Ca                | +          |

## Adenokarzinom der Nase oder NNH

RF.: In > 2/3 d. F. Exposition mit Holzstaub von Harthölzern (Buche, Eiche): „Signaltumor“!  
Weiterhin Nickel, Zinkchromat. Expositionszeit 30 Jahre, Latenzzeit 40 Jahre.

Lok.: Meist im Bereich der mittleren Nasenmuschel (stärkste Staubablagerung!)

Verhalten: Lokal infiltrierend, langsam wachsend, selten Filiae, häufig Rezidive.

Klinik: Warnsymptom blutige Rhinorrhoe!

## Waldeyer Rachenring

### Adenoide

Syn.: „Polypen“, Hyperplasie der Tonsilla pharyngea

Ep.: Kleinkindalter

Klinik: Rez. Mittelohrentzündungen, behinderte Nasenatmung (Naselaufen, Mundatmung),  
Schlafstörungen mit tagsüber Hyperaktivität und Schulversagen.

### Tonsillitis

Entzündung der Tonsilla(e) palatina(e)

Ät.: Streptokokken, Viren (Adeno-, Parainfluenza-, Enteroviren, HSV, EBV).

Makro: Die Tonsillen sind vergrößert, gerötet, bei bakt. Tonsillitis finden sich Eiter-Stippchen.



Klinik: Halsschmerzen, Schluckbeschwerden, Kopfschmerzen, Stimmveränderungen, Fieber > 38,3 °C.

Kompl.: Poststreptokokken-Glomerulonephritis, Rheumatisches Fieber, Peritonsillarabszess, Pharyngitis, Dehydratation, Atemwegsobstruktion (kissing tonsills).

Formen:

- Reaktive folliculäre Hyperplasie - Minimalvariante der Tonsillitis (starke Vergrößerung -> „kissing tonsills“)
- Kryptentonsillitis - Detritus, Neutrophile in den Krypten
- Peritonsillitis/Peritonsillarabszess (QUINSY)
  - Auf umliegendes Gewebe übergreifende Tonsillitis
  - Asymmetrisch (eine Seite stärker betroffen)
  - Symptome: Schmerzen mit Ausstrahlung ins Ohr, Fieber, Speichelfluß, Sprechstörungen, Rötung und Schwellung des peritonsillären Gewebes, Tonsille nach unten medial disloziert, Uvula zeigt vom Herd weg, Sprachstörungen („heiße Kartoffel im Mund“), Kryptendebris.
  - DD: Malignom! I.d.R. kein Fieber, keine Rötung

## Lymphome der Tonsillen

Ep.: 9 - 15 % der tonsillären Malignome, Alters- und Geschlechterverteilung abh. v. Subtyp.

Klinik: einseitige schmerzlose Lymphknotenvergrößerung/Lymphadenopathie

Ordnungsschema, in das sich alle Lymphome (z.T. schon am HE-Schnitt) mehr oder weniger einordnen lassen:

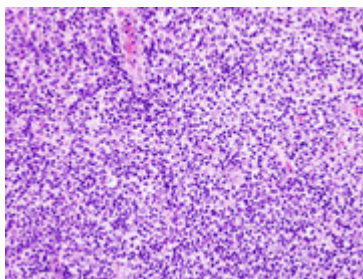
- Morbus HODGKIN (Ursprung: B-Zelle)
  - Lymphozytenreich (wenige REED-STERBERG-Zellen)
  - Lymphozytenarm (viele REED-STERBERG-Zellen)
  - Nodulär sklerosierend
  - Mischtyp
- NHL a) Einteilung nach Histologie in
  - Follikuläres Lymphom - Zentroblastisch/zentrozytisch, Features: Pseudofollikel, keine Sternhimmelzellen, DD: Reaktive folliculäre Hyperplasie (echte Follikel, Sternhimmelzellen)
  - Diffuses Lymphom - Viele Typen, Differenzierung erfordert immunhistochemische Färbemethoden
- NHL b) Einteilung nach T-/B-/0-Marker:

| Dignität | Niedrigmaligne       | Intermediär | Hochmaligne         |
|----------|----------------------|-------------|---------------------|
| B-Zelle  | Kleine, blaue Zellen | Beide       | Große, helle Zellen |

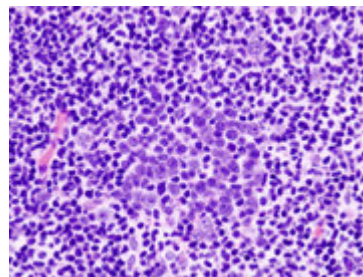
|         |                      |       |                     |
|---------|----------------------|-------|---------------------|
| T-Zelle | Kleine, blaue Zellen | Beide | Große, helle Zellen |
| O-Zelle | Kleine, blaue Zellen | Beide | Große, helle Zellen |

Merkhilfe: Follikel bestehen aus einem zentralen proliferationsfreudigen Keimzentrum (große, helle Zellen), das von kleinen, blauen, ausgereiften Zellen umsäumt wird.

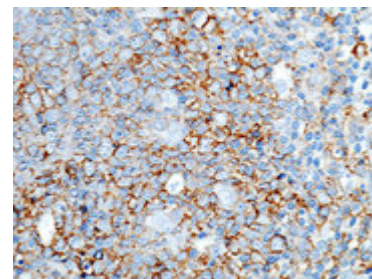
Klinischer Hinweis: Bei einem intermediären NHL kann eine Chemotherapie einen Zelltyp vollständig eradizieren, so dass vor und nach der Behandlung u. U. unterschiedliche pathologische Diagnosen gestellt werden.



Diffuses großzelliges B-Zell-Lymphom der Tonsille, H&E.



Idem, stärkere Vergrößerung, große helle Tumorzellen z.T. mit angedeuteten Radspeichen.



Idem, Immunfärbung auf CD20 (B-Zellmarker).

Siehe auch den Abschnitt [Maligne Lymphome](#).

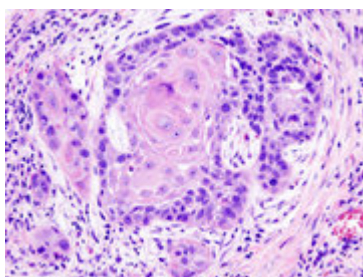
## Plattenepithelkarzinom der Tonsille

Merkhilfe: Tonsilläre 7!

Ep.: 50-70 Lj., m:w = 4:1 bis 3:1, 70-90 % der Tonsillenmalignome sind Plattenepithel-Ca.

Ät.: Rauchen, Alkohol, HPV

Kompl.: Halslymphknotenmetastasen in 60-70 % (15 % bds.), Fernmetastasen 7 %



Hochdifferenziertes Plattenepithelkarzinom der Mundhöhle, Biopsie, H&E.

# Mandibuläre Aplasie

Ät.: Entwicklungsstörung im Bereich des 1. Kiemenbogens mit komplexen Fehlbildungen.

Ep.: 1:70.000

Prg.: Nicht mit dem Leben vereinbar.

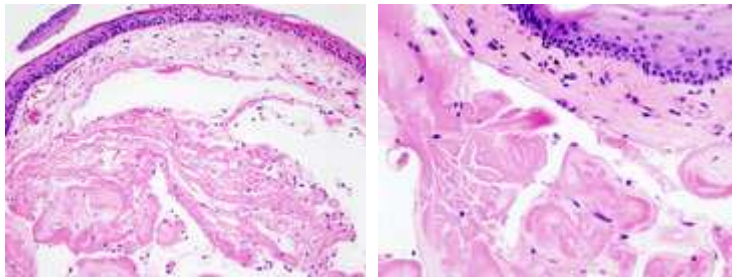
# Larynx

Histologie des Larynx: Stimmbänder: Plattenepithel, Rest: Zylinderflimmerepithel

## Sängerknötchen

Makro: Bds. symmetrische kleine Knötchen typischerweise am Übergang vom mittleren zum hinteren Drittel der Stimmbänder, „Sanduhrglottis“.

Mikro: Plattenepithel, darunter fibrinoide Masse



 Stimmbandknötchen, H&E.  idem.

## Papillom

Ät.: HPV

Mikro: Echte Papillen, d.h. von Epithel umkleidete, gefäßtragende Bindegewebsstiele.

## Larynxkarzinom

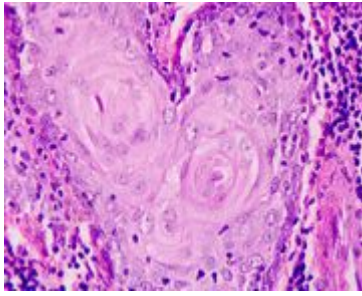
Ep.: 4-8/100.000 Neuerkrankungen pro Jahr, m:w = 5:1

Ät.: Tabak, Alkohol, Asbest (Tabakrauch wirkt multiplikativ!), polyzyklische aromatische Kohlenwasserstoffe (PAH) wie Benzo(a)Pyren, GERD, HPV, Malnutrition, Immundefizienz

Lok.: 20 % supraglottisch, 70 % glottisch, 10 % subglottisch

Histologie: Fast immer Plattenepithelkarzinom

Klinik: Heiserkeit, Räusperzwang, Husten, Halsschmerzen, Ohrenscherzen, Fremdkörpergefühl im Hals, Regurgitation, Schluckbeschwerden, Atemstörungen, lautes Atemgeräusch, Mundgeruch, Gewichtsverlust.



Plattenepithelkarzinom des Larynx, H&E.

## WEGENER Granulomatose

Ep.: 1:30.000

Ät.: Unbekannt, systemischer autoimmunologischer Prozess

Pathogenese: Granulombildung und nekrotisierende Vaskulitis, Trias:

- Nekrotisierende, granulomatöse Entzündung des Respirationstraktes
- Immunkomplexglomerulonephritis
- Generalisierte nekrotisierende Vaskulitis

Lok.: Respirationstrakt (Nase, Sinus, Trachea, Lungen), Niere, Milz, Ohr, Auge, Herz, Haut u.a., dementsprechend vielfältig sind die Symptome.

Mikro Lunge: Geografische Nekrosen, die von Histiocyten pallisadenartig umsäumt werden. Große Knoten mit granulomatöser Entzündung, reaktive Fibrose, Riesenzellen, Vaskulitis -> Einblutungen.

Klinik sehr variabel: Nasenbluten, -ausfluß, Ohrschmerzen, Kurzatmigkeit, Husten, Stimmveränderungen, Muskelschwäche, Augenentzündungen, Nierenentzündungen, Appetitmangel, Gewichtsverlust, Müdigkeit...

Klin. D.: Biopsie Nasenseptum

Prg.: Früher tödlich, heute 5-JÜR von 95 % (Kortikosteroide, Immunsuppressiva)

## 6.2 Untere Atemwege und Lungen

### Asthma bronchiale

Ät.: Hyperreagibilität der Atemwege (allergisch - nichtallergisch)

Mikro: Eosinophile, Lymphozyten, Mastzellen, subepitheliale Kollagendeposition, Hyperplasie der glatten Muskulatur, Sputum: CURSCHMANN-Spiralen, CHARCOT-LEYDEN-Kristalle.

Makro: Zäher Schleim, u.U. Ausgüsse der Atemwege

Symptome: Anfallsweise auftretende Atemnot durch reversible Atemwegsobstruktion.

Klassische Trias: Dyskrinie, Bronchokonstriktion und Schleimhautödem.

## **Akute Bronchitis**

Ät.: 90 % viral (Adeno-, Influenza-, Parainfluenza-, Rhino-, Cocksackie-, RS-, HS-Viren), unter 10 % bakteriell (Streptokokkus pneumoniae, Moraxella catarrhalis, Haemophilus influenzae, Chlamydia pneumoniae), andere Gründe wie Luftverschmutzung (Rauchen), Allergien, GERD, Pilze.

## **Chronische Bronchitis**

Def.: Produktiver Husten an den meisten Tagen dreier aufeinanderfolgender Monate und das in zwei aufeinanderfolgenden Jahren.

Ät.: Rauchen (-> erhöhte Mucusbildung, verminderte ziliäre Clearance, verminderte Leukozytenaktivität, Epithelschäden) <-> Infektionen.

Manifestationsformen:

- Drüsenkörperhyperplasie (Reid-Index = Durchmesser Drüsenkörper/Strecke BM bis Knorpel > 0,4) -> Schleimbildung
- Becherzellmetaplasie (> 20 % BZ im Epithel) -> Dyskrinie
- Plattenepithelmetaplasie (Präkanzerose)
- Muskuläre Hypertrophie

Bronchoalveoläre Lavage: Schleim, Entzündungszellen, Epithelzellen, Detritus (lipidhaltige Makrophagen bei Kindern -> u.U. Hinweis auf chronische Aspiration).

Rö: Unspezifisch, vermehrte Lungenzeichnung, tubuläre Opazitäten, verdickte Bronchialwände.

## **Chronisch obstruktive Lungenerkrankung (COPD, COLD)**

*chronic obstructive pulmonary/lung disease*

Kombination aus Emphysem, chronischer Bronchitis u./o. Asthma bronchiale.

## **Bronchiektasie**

Destruktive und permanente Erweiterung der Bronchien

Ät.: Angeboren (selten), erworben: Mukoviszidose (50 %), rezidivierende Infekte, Atemwegsobstruktion (Fremdkörper, Tumor), Immunstörungen.

Morph.: Dilatierte und stenosierte Atemwege, die makroskopisch bis zum äußeren Drittel der Lunge (u.U. bis zur Pleura viszeralis) heranreichen, gefüllt mit Schleim, Entzündungszellen, Debris, Eiter. Chronische peribronchiale Entzündung.

Klinik: Morgendliche maulvolle Expectoratio, chronischer Husten, Hemoptysis, Foetor ex ore, Kurzatmigkeit, Müdigkeit, Leistungsschwäche, Zyanose, Trommelschlegelfinger.

## **Bronchiolitis obliterans**

Mikro: Intraluminaler Gewebesblock aus Granulationsgewebe (Entzündungszellen, Fibroblasten, Kapillareinsprossung) in den Bronchioli. Akute oder chronische Inflammation der Bronchiolarwand.

### **a) Fibrotischer Typ der Bronchiolitis obliterans**

Mikro: Endarteriitis obliterans-Komponente, kollagenreich, vernarbend, Verschluß, Stenose, Schrumpfung, irreversibel. Dilatation umgebender Atemwege mit Mucusretention durch Narbenzug -> circulus vitiosus.

### **b) Proliferativer Typ der Bronchiolitis obliterans**

Mikro: Mehr Blutgefäße, dynamischer, Ausbreitungstendenz, partiell reversibel (besseres Ansprechen auf Cortison, Antibiose usw.).

## **Organisierende alveoläre Pneumonie**

Mikro: Breite Granulationsgewebsblöcke aus Entzündungszellen, Blutgefäßen, Bindegewebe in den Alveolen.

### **Bronchiolitis obliterans and organizing pneumonia (BOOP)**

Kombination dieser Erkrankungen, die Bronchiolitis obliterans ist meist vom proliferativen Typ.

Mikro: Ausbreitung der Bronchiolitis in die Duktuli und Alveoli, Atemwege mit elongierten bandartigen Fibroblasten in einer myxoiden Matrix.

DD: BOOP-artige Läsionen (andere Ätiologie, z.B. Tumoren).

Übersicht:

|          | <b>Bronchiolitis obliterans<br/>(fibrotisch)</b> | <b>BOOP</b>            |
|----------|--|------------------------|
| Störung: | Bronchien  | Interstitium, Alveolen |

|                             |                 |                                     |
|-----------------------------|-----------------|-------------------------------------|
| Auskultation:               | Frühes Knistern | Spätes Knistern                     |
| Röntgen:                    | Normal          | Fleckige Infiltrate                 |
| Lufu:                       | FEV1 erniedrigt | TLC, Diffusionskapazität erniedrigt |
| Bronchoalveoläre Lavage:    | Neutrophile     | Lymphozyten                         |
| Therapeutisches Ansprechen: | Schlecht        | Gut                                 |
| Prognose:                   | schlechter      | Gut                                 |

## Mukoviszidose

Syn.: Zystische Fibrose (CF)

Ep.: Europa 1:2500, Heterozygotenfrequenz = 4 - 5 %

Ät.: Defekt des CFTR-Gens (Cystic Fibrosis Transmembrane Conductance Regulator) auf Chromosom 7 (7q31.2), das für einen Chloridkanal kodiert.

Genetik: Autosomal rezessiv, über 1000 Mutationen bekannt, in 70 % Deletion von deltaF508 (die mittelalterlichen Seuchen sollen dieses Gen selektioniert haben, da es beim Heterozygoten wahrscheinlich die Resistenz gegenüber Cholera erhöht). Enge Genotyp-Phänotyp-Korrelation

Pathogenese:

- Verminderte Chloridrückresorption in den Schweißdrüsen -> erhöhter NaCl-Gehalt im Schweiß -> Diagnostik! [NaCl] > 60 - 70 mmol, normal < 30 mmol
- Verminderte Chloridsekretion in den Körperdrüsen -> Eindickung und Retention des Schleims in
  - Gastrointestinaltrakt: 10 % der CF-Neugeborenen mit Mekoniumileus, auch später Ileusneigung
  - Lunge: rezidivierende Infekte, Entzündung, Vernarbung, Bronchiektasien, Emphysem, Fibrose, Zerstörung der Lunge
  - Pankreas: Pankreatitiden, exokrine Pankreasinsuffizienz (85 %) -> Maldigestion (LANGERHANS-Inseln bleiben erhalten)
  - Ductus deferens: Infertilität (auch isoliert als Abortivform der CF -> Kongenitale bilaterale Aplasie des Vas deferens (CBAVD))
  - Störungen des hepatobiliären Systems

# Zirkulatorische Störungen

## Akutes Lungenödem

Ät.: Kardial (hypertensive Krise, HRST, MI, Klappenfehler, CMP), nicht-kardial (Rauchgasvergiftung, nach Ertrinken, Überwässerung/Niereninsuffizienz, Anaphylaxie, SHT (neurogen))

Mikro: Gestaute Kapillaren, interstitielles Ödem (Anfangsstadium), später intraalveoläres Ödem: eosinophile, eiweißreiche Flüssigkeit in den Alveolen mit kleinen Luftbläschen (Auskultation: Rasselgeräusch), ausgetretene Erythrozyten, Herzfehlerzellen (Hämosiderinhaltige Makrophagen), Berliner Blau-Färbung: Anfärbung des Eisens in den Herzfehlerzellen.

Makro: Die Lunge ist sehr dunkel (Blutstauung), Schaum.

## Chronische Lungenstauung

Ät.: Herzinsuffizienz

Mikro: Verbreiterte Septen, viel Bindegewebe, Fibrose, gestaute Kapillaren, eosinophile, eiweißreiche Flüssigkeit in den Alveolen, Herzfehlerzellen (Berliner Blau-Färbung).

Makro: Die Lunge ist sehr dunkel (Blutstauung) und von harter Konsistenz durch die Fibrosierung („stehende Lunge“).

## Hämorrhagischer Lungeninfarkt

Lungeninfarkte treten nur bei gleichzeitiger Lungenstauung auf, wegen der doppelten Versorgung über Vasa privata (Bronchialarterien) und Vasa publica (Lungenarterien).

Mikro: Nekrotische Alveolarsepten (Grenzenverlust), Einblutung, Herzfehlerzellen.

## Sekundär infizierter hämorrhagischer Lungeninfarkt

Idem + massive Leukozyteninfiltration.

## Akute Respiratory Distress Syndrome (ARDS)

Ät.: Schock, Sepsis, Trauma

Pathogenese:

- Frühphase: Nekrose und Desquamation von Typ-1-Pneumozyten und Endothelzellen -> Permeabilitätsstörung -> Interstitielles und proteinreiches alveoläres Ödem -> Intravasale Aggregation von neutrophilen Granulozyten und Thromben (interstitielle Entzündung), intraalveolär hyaline Membranen -> Surfactantmangel -> Atelektasen
- Spätphase: Granulationsgewebe -> Fibrinexsudation -> Interstitielle Lungenfibrose



Mikro: Hyaline Membranen (Fibrinfäden und Detritus entlang der Alveolarwände), alveoläre Inflammation und verdickte Alveolarsepten, das Alveolarvolumen ist vermindert.

Makro: Die Lunge ist ödematös, schwer und von verfestigter Konsistenz.

Rö: Diffuse bilaterale alveoläre Infiltrate (ähnlich dem kardialen Lungenödem), aber bei normaler Herzsilhouette.

Klinik: Progrediente Hypoxämie (Diffusionsstörung)

Prg.: Letalität bis 80 %

## Lungentzündung

### BOOP

s.o.

### Bronchopneumonie

Mikro: Multifokal granulozytäre Entzündungsherde verschiedener Entzündungsstadien zwischen freien Alveolen, Flüssigkeit und Erythrozyten in den Alveolen, hyperämische Kapillaren.

Makro: Multifokal pneumonische Entzündungsherde.

### Lobärpneumonie

Mikro: Neutrophile Granulozyten und fibrinös-eitriges Exsudat, hyperämische (erweiterte) Kapillaren, evtl. Einblutung.

Makro: Ein kompletter Lungenlappen mit homogener Entzündung (fibrinös-eitriges Exsudat).

Typische Phasen bei Sponatanverlauf (heute wg. Antibiose kaum noch so zu beobachten):

- Anschoppungsphase (1. - 2. Tag): Serös
- Rote Hepatisation (3. Tag): Fibrinös, Hyperämie
- Graue Hepatisation (4. - 6. Tag): Fibrinös-granulozytär
- Gelbe Hepatisation (ab 7. Tag): Eitrig
- Lyse: Fibrinolyse, Makrophagenaktivität

Übersicht

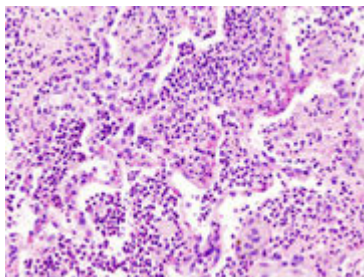
|              | <b>Bronchopneumonie</b> | <b>Lobärpneumonie</b>   |
|--------------|-------------------------|-------------------------|
| Lokalisation | Bilateral, basal        | Kompletter Lungenlappen |

|                |                                  |                                    |
|----------------|----------------------------------|------------------------------------|
| Infektionsweg  | Bronchioli -> Alveolen           | Alveolen und Bronchien             |
| Ausbreitung    | Fleckig                          | Kompletter Lappen auf einen Schlag |
| Ep.            | Kinder, Alte                     | „Erwachsene“, bes. Alkoholiker     |
| Erreger        | Nosokomial, Gemeinschaftserreger | Pneumokokken, Klebsiella           |
| Folgen         | Oft Fibrose                      | restitutio ad integrum/Vernarbung  |
| Besonderheiten | Sekretretention                  | Bakteriämie                        |

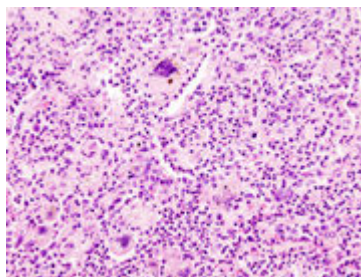
## Aspirationspneumonie

Rö: Verschattung

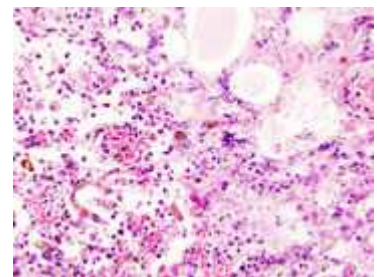
Mikro: Fremdkörper-Riesenzellen, Histiocyten, Granulozyten, Fremdkörpermaterial.



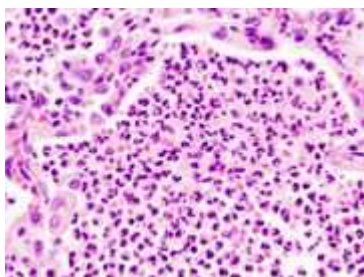
Aspirationspneumonie bei einer älteren Patientin mit dementieller Erkrankung, Autopsiepräparat, H&E.



idem, Granulozyten, Monozyten, Riesenzellen.



idem, Parenchymnekrose.



idem, stärkere Vergrößerung des segmentkernigen granulozytären Infiltrats.

## Interstitielle Pneumonie

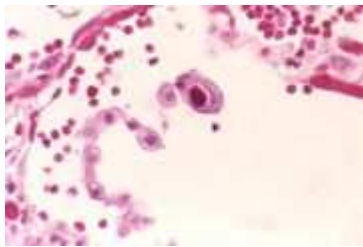
Syn.: Atypische Pneumonie

Ät.: Häufig opportunistische und/oder virale Infektionen.

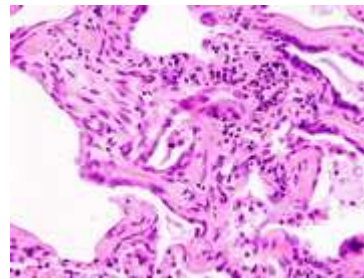
Erreger: Viren (RSV, Adenoviren, Influenza- und Parainfluenzavirus, CMV (unter Immunsuppression)), atypische Bakterien (*Mycoplasma pneumoniae*, *Chlamydia pneumoniae*, *Chlamydia psittaci*, *Coxiella burnetii*), *Legionella pneumophila*, Pilze (*Pneumocystis carinii* (bei AIDS)).

Mikro: Dichtes mononukleäres Infiltrat in den ödematös verbreiterten Alveolarepten. Diffuser Alveolarschaden. Schaumiges, PAS-positives alveoläres Exsudat (Detritus, Erreger, Fibrinfäden).

Klinische Trias: Fieber, Belastungsdyspnoe, unproduktiver Husten (50 % der Patienten mit PCP).



CMV-Infektion der Lunge bei AIDS, Pneumozyt mit typischen intranucleären Viruseinschlüssen.



Lungenfibrose mit interstitieller Pneumonie, Autopsiepräparat, H&E.

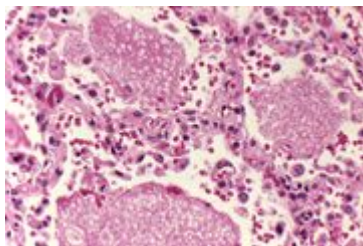
## Pneumomykosen

Pilzkrankungen der Lunge

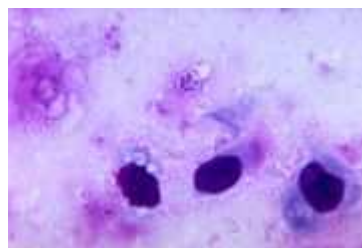
### ***Pneumocystis carinii*-Pneumonie (PCP)**

Syn: *Pneumocystis jirovecii* (neue Bezeichnung)

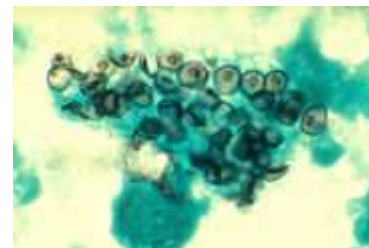Mikro: In der Grocottfärbung: 4 - 7 µm große, runde bis tassenförmige Sporenzysten, ggf. mit kleinen dunklen Punkten (Sporen).



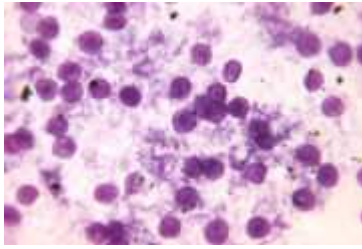
PCP bei AIDS mit interstitiellem Infiltrat und schaumigem Exsudat.



*P. jirovecii* mit Sporenzyste, Ausstrichpräparat, Giemsa.



*P. jirovecii*-Zysten im BAL-Ausstrich, Methenamin-Silberfärbung.

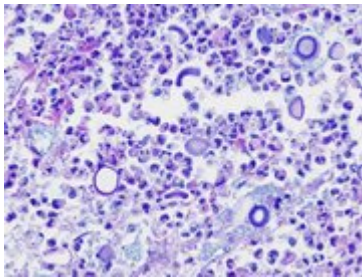



 P. jiroveci, Toluidin-Blau.

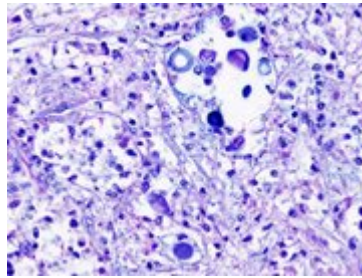
### **Kryptokokken-Mykose**

Ät.: *Cryptococcus neoformans* (häufig enthalten in Vogelkot) in Kombination mit Immunschwäche

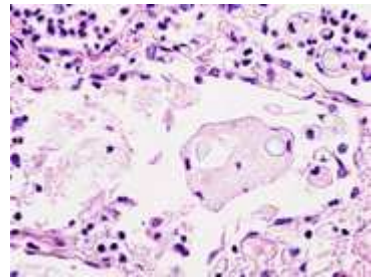
Mikro: Intraalveoläre Granulome, typische runde Pilze mit Schleimkapsel.




 Lungenkryptokokkose bei immunkompromittiertem Patient, Alcianblau-PAS-Färbung.



 Idem.



 Idem mit histiozytärem Infiltrat, H&E.

### **Candidapneumonie**

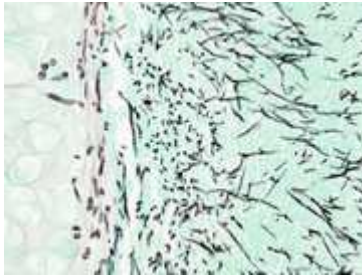
Syn.: Soorpneumonie

Ät.: *Candida albicans* in Kombination mit Immundefizienz, -suppression. Der Hefepilz kann sich mit Mundsoor beginnend bis in die Lunge ausbreiten. Mikroabszesse.

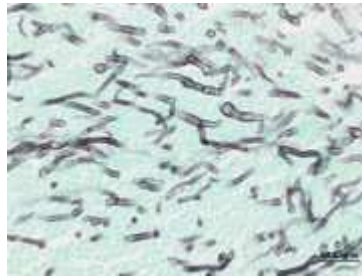
### **Aspergilluspneumonie**

Aspergillus-Erkrankungen können sich in verschiedener Weise manifestieren:

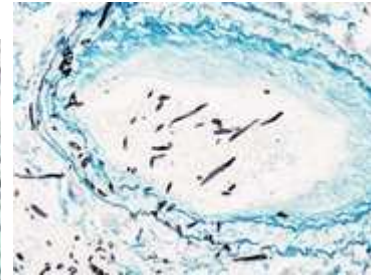- Allergische bronchopulmonale Aspergillose mit asthmatischen Beschwerden
- Aspergillom - Nicht invasiver Pilzball in Hohlräumen (Kavernen, Emphyseblasen, Nasennebenhöhlen).
- Aspergilluspneumonie - Invasiv, Nekrosen mit epitheloizelligem Randsaum, typisch bei Immundefizienz.



☐ Invasive pulmonale Aspergillose bei interstitieller Pneumonie, Autopsiematerial, Grocott-Methenamin-Silber-Färbung.



☐ Idem, stärkere Vergrößerung.



☐ Idem, Invasion der Lungenarterien, GROCCOTT-Methenamin-Silber/Victoriablau-Färbung.

## Tuberkulose

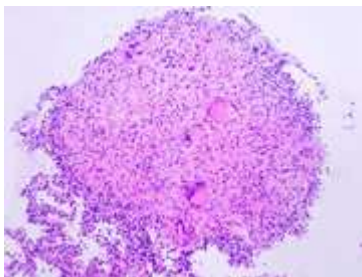
Ät.: Mycobakterium tuberculosis

RF: Immunschwäche, Unterernährung, beengte Wohnverhältnisse, Armut

Mikro: Granulome (zentrale käsig Nekrose, epithoidzelliger Randwall, mehrkernige Langhans-Riesenzellen mit hufeisenförmig angeordneten Kernen), interstitielle Entzündung, Fibrose, Verkalkungen. Nachweis säurefester Stäbchen (Tuberkel) in der ZIEHL-NELSON-Färbung.

Verlauf:

- Primärkomplex (GHON-Komplex): Subpleurale(s) Granulom(e) plus Befall der zugehörigen hilären Lymphknoten.
- Sekundärinfektion durch Neuinfektion oder Reaktivierung: Multiple, konfluierende, nekrotisch zerfallende Granulome besonders in den Lungenoberlappen (Lungenspitzenherde).
- Miliartuberkulose: Bei verminderter Resistenzlage kommt es zur metastatischen Streuung in alle Organe.



☐ Tuberkulom.

## Sarkoidose

Syn.: Morbus BOECK

Bilaterale hiläre Lymphadenopathie mit nichtverkäsenden Epitheloidzellgranulomen und zunehmender Vernarbung.

Ep.: 20 - 40 Lj., gehäuft Afroamerikaner.

Mikro: Nichtverkäsende epitheloidzellige Granulome, die von Bindegewebe umsäumt sind. Riesenzellen mit asteroid- oder conchoid-bodies (stern-, schneckenförmig).

Makro: Bihiläre Lymphknotenschwellung.

Broncho-alveoläre Lavage (BAL): Lymphozytenzahl 40 – 60 %, > 90 % T-Zellen, T4/T8-Quotient > 2 (normal: 1,6).

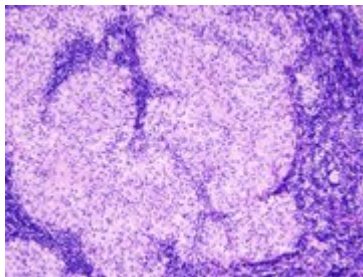
Verlauf:


- Initialstadium: Vergrößerte LK
- Mittleres Stadium: Granulomatöse Infiltrate
- Spätstadium: irreversible Fibrose

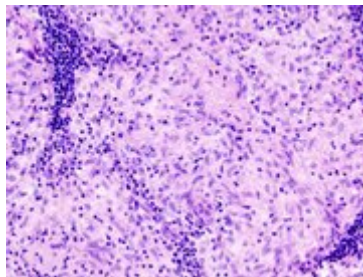
Organmanifestationen: Hiläre Lymphknoten, Haut (Erythema nodosum), Leber, Milz, Knochen und Gelenke (Arthralgien).


SF: **LÖFGREN-Syndrom** - Prognostisch günstige akute Form der Sarkoidose, gekennzeichnet durch die Trias bihiläre Lymphadenopathie, Erythema nodosum und bilaterale Arthritis. Ep.: 20 - 30. Lj., w > m.

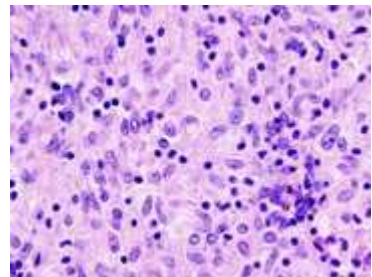
DD.: Tbc (keine Verkäsung)




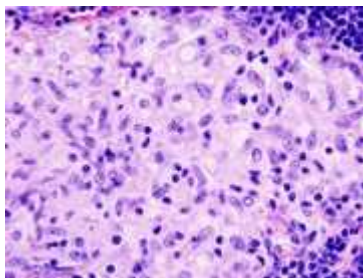
 Sarkoidose, Lymphknotenbiopsie, H&E.




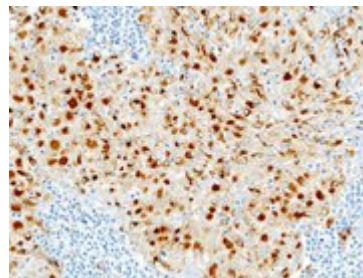
 Idem, mit epitheloidem Granulom.




 Idem, stärkere Vergrößerung.



 Idem, epitheloides Granulom mit [asteroid-bodies](#).



 Idem, CD 68-Immunfärbung.

## Pneumokoniosen

Diffuse Lungenfibrose durch inhalierte Stäube.

## **Anthrakose**

Agens: Kohlenstaub

Makro: Schwarzfärbung der Lunge

Klinik: Keine Beeinträchtigung der Lungenfunktion, kein Entartungsrisiko.

## **Silikose**

Agens: Quarzstaub

Lok.: Hauptsächlich in den den mittleren Lungenanteilen.

Mikro: Chronische granulomatöse Entzündung mit herdförmiger Hyalinisierung, Lymphknotenbefall und narbiger Schrumpfung.

Kompl.:

- Ummauerung von Gefäßen -> Strohmbahneinengung -> Cor pulmonale
- Tbc-Infektion -> Silikotuberkulose
- Lungenemphysem
- Narbenkarzinom

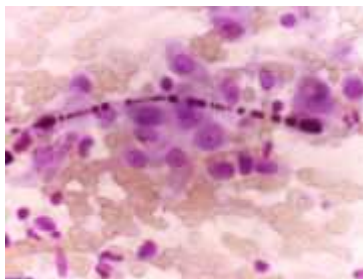
## **Astbestose**

Agens: Asbestfasern (Mikro: dünne, perlschnurartig geriffelte oder hantelförmige, eisenhaltige Stäbchen). Die Auftreibungen kommen durch Proteinablagerungen zustande (untergehende Makrophagen).

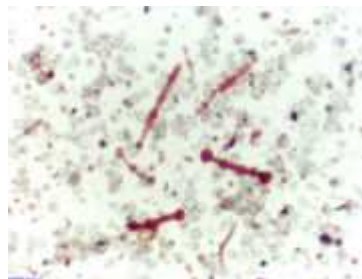
Lok.: Mittel-, bes. Unterlappen

Mikro/Makro: Diffuse Lungenfibrose basal-peripher betont ohne LK-Befall, Asbestfasern.

Kompl.: Bronchialkarzinom (Adenokarzinom), hyaline Pleuraplaques, Pleuramesotheliom, Cor pulmonale.



Asbestfasern und Lungenkarzinom, Zytologie.



Asbestfasern.

# Lungenemphysem

Ep.: Männer, 60. Lj.

Ät.: Rauchen (Ursache Nr.1)

Pathologie:

- Chronische Reizung, Entzündung, irreversible Destruktion
- Abnorm erweiterte Lufträume distal der Terminalbronchien
- Verlust von Alveolarsepten (= Verlust von Diffusionsfläche)

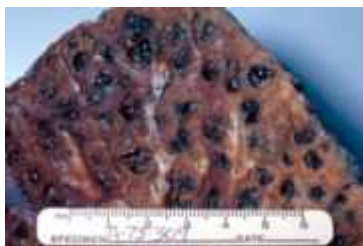
Klinik: Oft erst Symptome, wenn schon 30 - 50 % des Lungengewebes zerstört sind; Atemnot, erschwerte Ausatmung (Bronchialkollaps in der Expiration), Leistungsminderung, Faszthorax.

Kompl.: Innerer Pneumothorax bei Platzen einer Emphysemlase (bes. bei bullösem Emphysem).

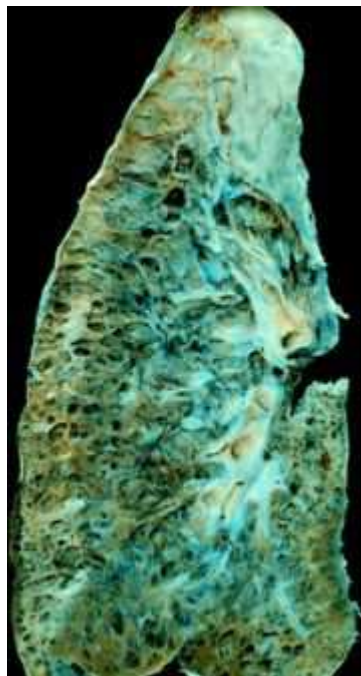
# Wabenlunge


Ersatz von Lungengewebe durch viele dünnwandige Hohlräume, Maximalform des Lungenemphysems.

Ät.: Chronische Umbauprozesse, Lungenfibrose, Asbestose.



 Zentrolobuläres Emphysem.



 Wabenlunge.

# Tumoren der Lunge



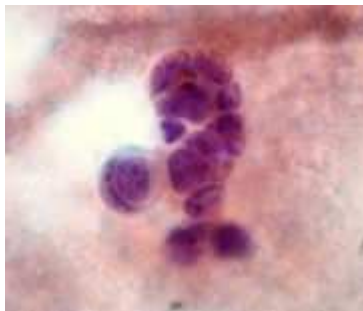
Ät.:

- 85 % Rauchen
- 8 % Radon, Beruf: polyzyklische aromatische Kohlenwasserstoffe (PAH), Asbest (Rauchen multipliziert das Risiko!), kristallines SiO<sub>2</sub> (Quarzstaub), Faserstäube (Erionit, Keramikfasern, Glas- und Steinwolle:), Chrom und Nickel (Elektroschweißen!),
- 5 % Luftverschmutzung
- 2 % Genetische Faktoren, ionisierende Strahlung (Röntgen, natürliche Strahlung)

Einteilung der Lungentumoren:

- Kleinzellige Bronchialkarzinome (SCLC)
- Nichtkleinzellige Bronchialkarzinome (NSCLC)
  - Adenokarzinom
    - Sonderform: Bronchoalveoläres Lungenkarzinom
  - Großzelliges Bronchialkarzinom
  - Plattenepithelkarzinom

Zytologie: 3-dimensionale Zellkomplexe (immer malignomverdächtig)



3-dimensionaler Zellkomplex mit kleinen dunklen Zellen, die sich gegenseitig abplatteln, weiterhin granuläres Chromatin, unauffällige Nukleolen, wenig Zytoplasma und schlecht abgrenzbare Zellgrenzen, Pleurapunktat, PAP.

Metastasierung: Gehirn, Knochen (Wirbelkörper), Leber, Nebenniere

Paraneoplastische Syndrome:

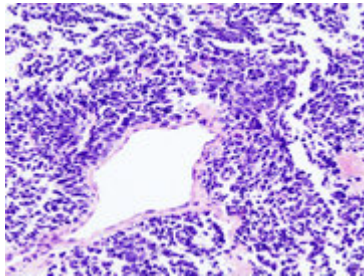
- SCLC: ACTH -> Cushing-Syndrom
- Plattenepithelkarzinom: SIADH -> Schwartz-Bartter-Syndrom: Antidiurese und Hyponatriämie
- PTH ähnliches Hormon -> Hypercalzämie
- Acanthosis nigricans, Dermatomyositis
- Neuromyopathien, Myastenie, Neuropathie
- Hyperkoagulabilität -> Venenthrombosen (Trousseau-Phänomen)


Sonderform: Pancoast-Tumor - Karzinom der Lungenspitze mit Infiltration des zervikalen Grenzstrangs -> Horner-Syndrom (Miosis, Ptosis, Enophthalmus).

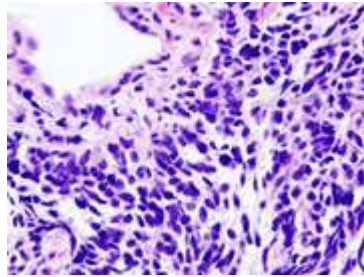
Klinik: Anhaltender Husten, B-Symptome (Fieber, Nachtschweiß, Gewichtsverlust), paraneoplastische Symptome, Anamnese: Rauchen!

## Kleinzelliges Bronchialkarzinom (SCLC)

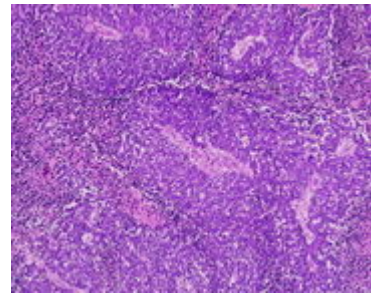
Mikro: Viele „kleine blaue Zellen“ (DD: PNET, Lymphozyten), diffus infiltrierend, schattenhafte Strukturen (Nekrosen), Immunhistochemie (neuroendokrine Differenzierung): Chromogranin, Neuronen spezifische Enolase (NSE), Bombesin.



 Kleinzelliges Lungenkarzinom, CT-gesteuerte Nadelbiopsie, H&E.



 Idem.



 Kleinzelliges Bronchialkarzinom, H&E.

Verhalten: Frühe hämatogene Metastasierung

Klinik: Evtl. CUSHING-Syndrom (ACTH)

Th.: Primäre Radiochemotherapie (Chirurgie erfolglos)

## Nicht-kleinzellige Bronchialkarzinome (NSCLC)

Prg.faktoren: TNM-Stadium, Lokalisation, Histologie u.a. Das Vorhandensein der 5-Gen-Signatur DUSP6 - MMD - STAT1 - ERBB3 - LCK verdreifacht das Sterberisiko und halbiert die mediane Überlebenszeit.<sup>i ii</sup>

### Plattenepithelkarzinom

Ep.: Häufigster Typ

Pathogenese: Zylinderflimmerepithel -> Plattenepithelmetaplasie/Dysplasie -> Carcinoma in situ -> invasives Karzinom

Lok.: Eher zentral (Ort der Plattenepithelmetaplasie), eher große Tumoren

Mikro: Schichtungs- und Verhornungstendenz (Zytokeratin), Hornperlen, "Spinnenfüßchen" = Interzellularbrücken, desmoplastische Stromareaktion -> Artifizielle Spaltbildung (Bild des Gebirgsbachs, der große Steine (das Karzinom) umfließt.), infiltrierend wachsend, Leukozyten.

Klinik: Persistierender Husten, Hämoptoe, evtl. Hyperkalzämie.

## Großzelliges Bronchialkarzinom

Lok.: Eher peripher

Mikro: Große, undifferenzierte Zellen

## Adenokarzinom

Lok.: Eher peripher, klein.

Mikro: Drüsiges, vakuoläres Zytoplasma, grobes Chromatingerüst, große zentrale Nukleolen, invasives knotiges Wachstum, schattenhafte Gewebstrukturen (Nekrosen), Tumordiathese (-> schmutziger Hintergrund in der Zytologie).

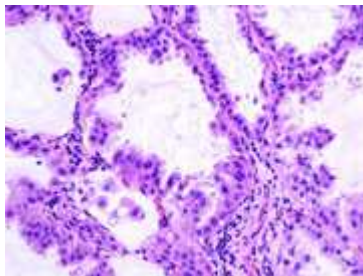
Verhalten: Oft mit Narben assoziiert, schnellwachsend, frühe (lymphogene) Metastasierung.

## Bronchioloalveoläres Lungenkarzinom

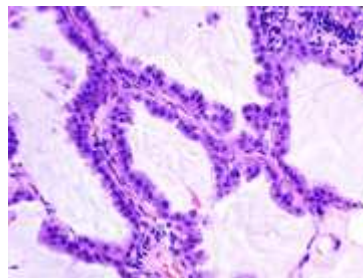
Mikro: Hochprismatische Tumorzellen kleiden die Alveolen tapetenartig aus, die Alveolarsepten bleiben stehen, Hob-Knob-Zellen.

DD (wichtig!):

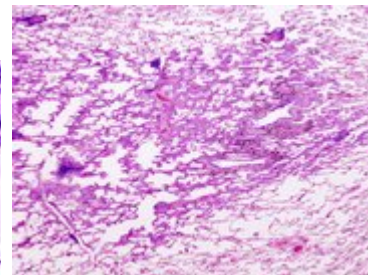
- Adenokarzinom (zytologisch schwer zu unterscheiden)
- Bronchioläre Metaplasie = Zylinderepithelmetaplasie in den Alveolen
- Metastasen (Vorbefunde beachten! Karzinom in der Amamnese!?)



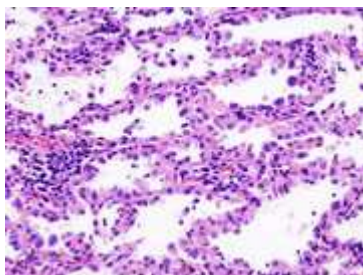
☞ Schleimbildendes Bronchioloalveoläres Lungenkarzinom, H&E.



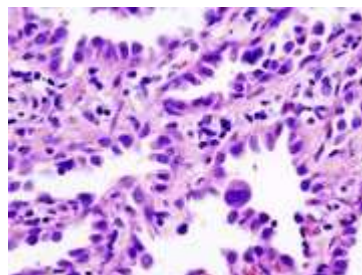
☞ Idem.



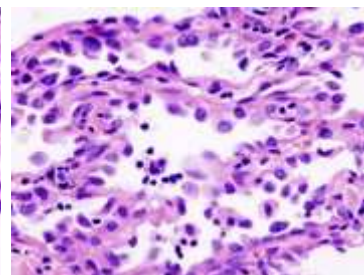
☞ Lokalisiertes bronchioloalveoläres Lungenkarzinom (oder atypische adenomatöse Hyperplasie), anderer Fall, H&E.



☞ Idem, stärker vergrößert.



☞ Idem, stark vergrößert.



☞ Idem.

## Karzinoide

Neuroendokrin aktive Tumore (APUDome, Tumore der PNET-Gruppe), die Serotonin produzieren können

Ursprung: chromaffine Zellen

Mikro: Gruppierung in Nestern oder Bändern, IHC: Chromogranin A positiv

Makro: Zentraler Sitz, submukös wachsend -> Verlegung von Bronchuslichtungen

Metastasierung selten in Leber, Milz, Knochen, Niere

## 6.3 Pleura

### Pneumothorax

Luftansammlung im Pleuraspalt

- **Innerer Pneumothorax** - Lufteintritt von innen durch Perforation der Pleura viszeralis - Ät.: Rupturierte Emphyseblase, Lungenkarzinom, Spontanpneumothorax (bevorzugt junge schlanke Männer), Komplikation bei Zentralvenenkatheter-Anlage, Pleurapunktion.
- **Äußerer Pneumothorax** - Lufteintritt von außen durch Perforation der Pleura parietalis - Ät.: Messerstichverletzung, Rippenserienfraktur (Durchspießung durch Knochenfragmente), Komplikation bei Gastroskopie (Ösophagusperforation).

SF.:

- **Mantelpneumothorax** - Nur geringe Luftmenge
- **Spannungspneumothorax** - Durch einen Ventilmechanismus entsteht ein lebensbedrohlicher Überdruck im Thorax mit Mediastinalverlagerung und Kompression der großen Venen. Tod durch Herzversagen.

### Hämatothorax

Blutansammlung in der Pleurahöhle.

Ät.: Trauma, Gefäßarrosion durch Tumor

### Chylothorax

Lymphansammlung in der Pleurahöhle.

Ät.: Verletzung des Ductus thoracicus z.B. bei Ösophagektomie.

## **Pleuraerguss**

Ansammlung seröser Flüssigkeit in der Pleurahöhle.

- Transsudat - Wasserklar, niedriges spezifisches Gewicht, geringer Eiweißgehalt - Ät.: kardial (Stauung)
- Exsudat - Eher trüb, höheres spezifisches Gewicht, hoher Eiweißgehalt (Fibrin) - Ät.: entzündlich

## **Pleuritis**

Entzündung der Pleura

- Pleuritis sicca - Trocken, meist Übergang in exsudativa
- Pleuritis exsudativa - Ergussbildung

Ät.: Virale Pleuritis, Begleitpleuritis bei Pneumonie, thoraxchirurgische Eingriffe

## **Pleuraempyem**

Akute oder chronische Eiteransammlung im Pleuraspalt.

Ät.: Bakteriell.

Pg.: Parapneumonisch, traumatisch/iatrogen.

Makro: Eiteransammlung im Pleuraspalt.

Kompl.: Sepsis

## **Pleuraschwarten**

## **Pleuraverkalkungen**

## **Hyaline Pleuraplaques**

## **Tumoren**

### **Pleuramesotheliom**

Ursprungsgewebe: Pleura

Ät.: In 80 % berufliche Exposition durch Asbestfasern und daher als Berufskrankheit meldepflichtig. Signaltumor! Teilweise sehr geringe Expositionszeiten. Zigarettenrauch ohne Einfluss.

Mikro: Dünne, perlschnurartig geriffelte oder hantelförmige, eisenhaltige Stäbchen. Die Fasern werden vergeblich von Phagozyten angegriffen, die dann zugrunde gehen. Die Auftreibungen an den Asbestfasern kommen durch Ablagerungen von Proteinen zustande.

Subtypen:

- Epithelial
- Sarkomatoid
- Tubulopapillär
- Undifferenziert

Andere Einteilung:

- Fibröses Mesotheliom: Lokalisiert bessere Prognose, diffus schlechtere Prognose
- Mesotheliales Mesotheliom
- Biphasisches Mesotheliom

IHC: Zytokeratin +, Vimentin +, Calretinin +, CEA -

EM: Mikrovilli

DD: Bronchialkarzinom (Adenokarzinom), lymphogene Pleurametastasen von Bronchial-, Magen- oder Mammakarzinom, hämatogene Pleurametastasen, meist von extrathorakalen Primärtumoren.

Klinik: Häufigste Primärmanifestation ist der einseitige Pleuraerguss! Rezidivierende Pleuraergüsse, Brustschmerzen, Atemnot. In 2/3 d. F. finden sich kontralaterale Pleuraplaques. In 3 - 20 % d. F. begleitende Asbestose.

Prg.: Sehr ungünstig

## **7. Gastrointestinaltrakt**

### **7.1 Mundhöhle und Speicheldrüsen**

#### **Mundhöhle**

##### **Ranula**

Etym.: (lat.) Fröschlein wg. der Ähnlichkeit zur Kehlblase bei Fröschen

Retentionszyste

##### **Epulis**

Zahnfleischgranulom

## **Prothesenreizfibrom**

Lok.: Harter Gaumen im Bereich der Oberkieferzähne

## **Haarzunge**

Ät.: Hyperkeratose, Anfärbung der Papillae filiformes durch Nahrungsmittel, Tetrazykline, oft bei Intensivpatienten

Prg.: Harmlos, z.T. reversibel

## **Zungenhäangiom**

Benigner Gefäßtumor

Kompl.: Blutung, Atemwegsobstruktion

## **Zungenpapillom**

Ät.: HPV

Kompl.: Maligne Entartung

## **Leukoplakie**

Verhornungsstörung (Hyperkeratose), assoziiert mit Rauchen, Alkohol, schlechter Mundhygiene.

Makro: Weißer, nicht abwischbarer Belag

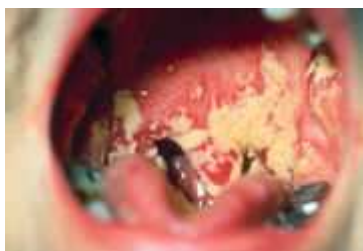Präkanzerose

DD: Soor, Karzinom

D.: Biopsie

## **Soor**

Klinik: Abwischbare weiß-gelbe Beläge, die unterliegende Schleimhaut ist stark gerötet, brennende Schmerzen.



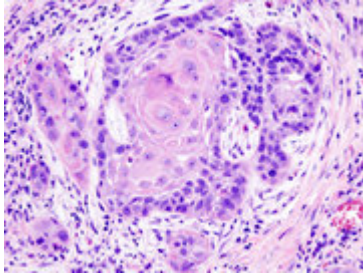
 Soor in der Mundhöhle.

Soor ist eine opportunistische Infektion durch *Candida albicans* (Candidiasis, Candidose).

## Mundhöhlenkarzinom

In 80 % der Fälle handelt es sich um Plattenepithelkarzinome.

Klinik: Vulnerable Schleimhaut, Schleimhautveränderungen



Hochdifferenziertes Plattenepithelkarzinom der Mundhöhle, Biopsie, H&E.

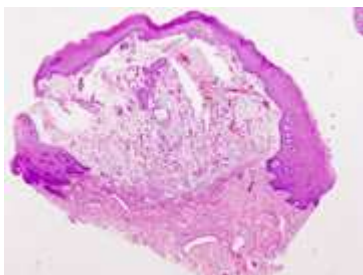
## Speicheldrüsen

### Fehlbildungen

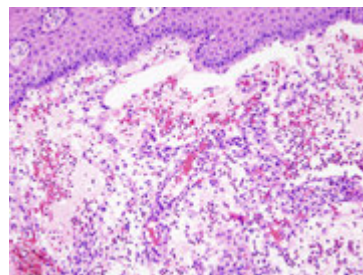
- Agenesie, Aplasie, Hypoplasie - Oft kombiniert mit anderen viszerokraniellen Fehlbildungen
- Dystopie - Falsche Lage
- Gangatresie
- Akzessorische Speicheldrüsen - Funktionstüchtig, eigenes Gangsystem
- Aberrierende Speicheldrüsen - Ohne eigenes Gangsystem

### Mukozele

Schleimtasche durch Mukusretention.



Mukozele der Unterlippe, Extravasationstyp, H&E. Idem.



### Entzündungen

Ät.: Autoimmun, allergisch, traumatisch, Strahlen, Mumps, CMV, Pilze, bakteriell u.a.m.

- Sialangitis - Entzündung des Speicheldrüsendgangs



- Sialadenitis - Entzündung der Speicheldrüse

Lok.: Parotis (bds.) > Submandibularis (eins.) > Sublingualis

### **Akute postoperative Parotitis**

Ät.: Kanalikuläre Keimverschleppung, Autodigestion, toxisch-allergisch

Nach jeder OP möglich, bes. Laparotomien.

Kompl.: Abszedierung, evtl. Fistelbildung -> N. facialis -> Mittelohr, -> N. trigeminus -> Schädelinnere

### **Chronische unspezifische Sialoadenitis**

Ät.: Meist bakteriell

Zerstörung von Parenchym und Gängen

Generalisiert -> Xerostomie

SF: KÜTTNER-Tumor - Chronische, sklerosierende, atrophische Sialoadenitis

### **Parotitis epidemica**

Syn.: Mumps, Ziegenpeter

Ät.: Paramyxoviren

Ep.: Schulkindalter, männlich

Kompl.: Orchitis, Epididymorchitis, Pankreatitis, Myokarditis, Meningoenzephalitis

### **SJÖGREN-Syndrom**

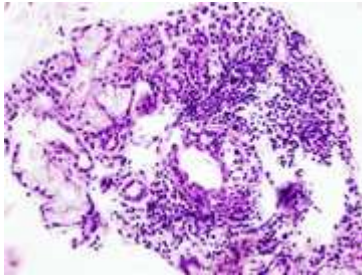
Ät.: Autoimmunpathologisch, evtl. virusassoziiert

Ep.: Zweithäufigste Kollagenose, Vollbild bei Frauen 8mal häufiger

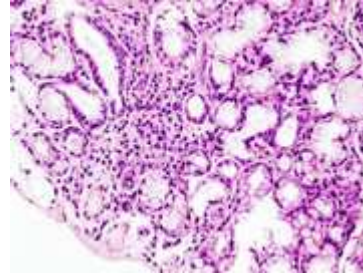
Klinik: Entzündung von Speichel- und Tränendrüsen, IgG erhöht, Rheumafaktoren 75 - 100 % pos., ANA in 48 - 56 % pos.

Komb.: Versch. autoimmunologische Erkrankungen (CP, SLE, Sklerodermie, Angiitis), Raynaud-Syndrom, Lymphom

Unterform: **MIKULICZ-Syndrom** - Beidseitige, symmetrische Tränen- und Speicheldrüsenenerkrankung mit Atrophie des Parenchyms und entzündlichen Infiltraten.



☐ Lymphoplasmazelluläre Infiltration der kleinen Speicheldrüsen wie bei SJÖGREN-Syndrom, Lippenbiopsie, H&E.



☐ Fokale lymphoide Infiltration wie bei SJÖGREN-Syndrom, Lippenbiopsie, H&E.

## HEERFORDT-Syndrom

Variante der Sarkoidose

Klinik: Fieber, Uveitis, Parotisschwellung, ggf. auch Lymphknotenschwellung, neurologische Erkrankungen, Erythema nodosum.

## Sialadenosen

Nichtentzündliche, nichtneoplastische Stoffwechsel- und Sekretionsstörungen oft i.R. anderer Erkrankungen.

Klinik: Rezidivierende, schmerzlose, beidseitige Speicheldrüsenschwellung mit Verminderung der Speichelsekretion.

Histo: Drüse granulär, wabig

## Sialolithiasis

Ep.: Männer 2-3x häufiger, jedes Alter

Lok.: Submandibularis 92 %, Parotis 6 %, Sublingualis 2 %

- 2/3 bis 3/4 Kalziumphosphat-Steine
- 5 - 10 % Kalziumcarbonat-Steine

## Tumoren

### Pleomorphes Adenom

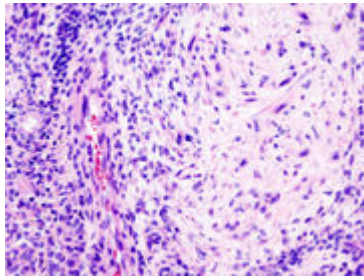
*mixed tumor of the salivary gland*

Häufigster Speicheldrüsentumor, eher benigne (5 % Entartung, 10 % Rezidiv).

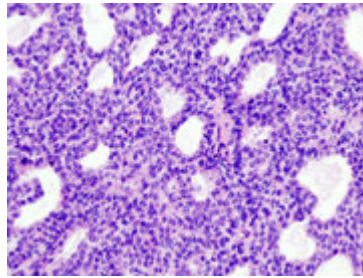
Mikro: Sehr buntes Bild

Makro: Abgekapselt, knotig-zystische Schnittfläche

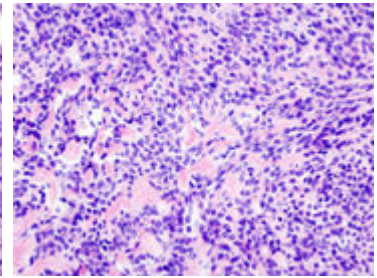
Lok.: 80 % Parotis



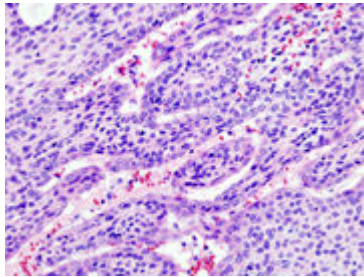
☞ Pleomorphes Adenom der Parotis, H&E.



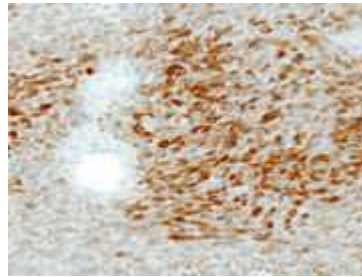
☞ Idem.



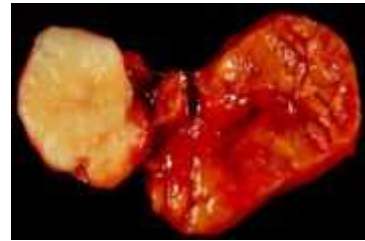☞ Idem.



☞ Idem.



☞ Idem, S-100-Immunfärbung.



☞ Pleomorphes Adenom.

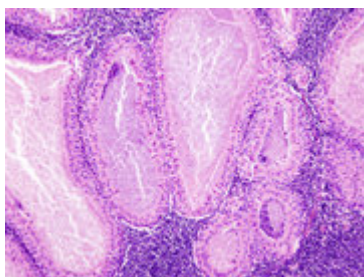
## WARTHIN-Tumor

Syn.: Zystadenolymphom

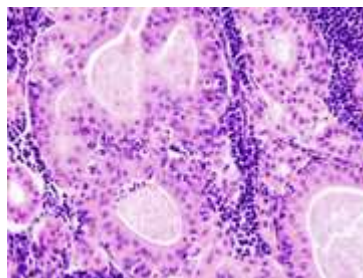
Eher benigne

Mikro: Zystisch, Lumina mit Zelldetritus, zweireihiges, onkozytäres, eosinophiles Epithel, lymphoides Stroma.

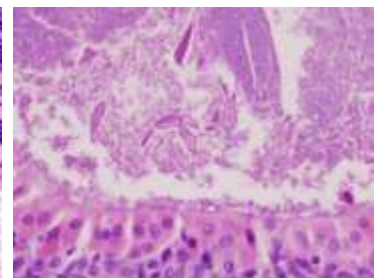
Makro: Feinzystisch



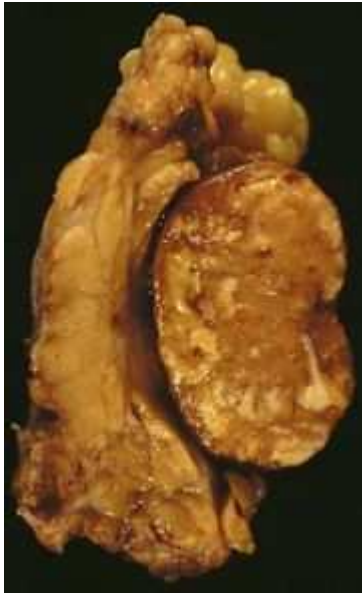☞ WARTHIN-Tumor der Parotis, H&E.




☞ Idem.



☞ Idem, stärker vergrößert.



 WARTHIN-Tumor der Parotis.

### **Azinuszellkarzinom**

Lok.: 80 % Parotis

Oft multinodal

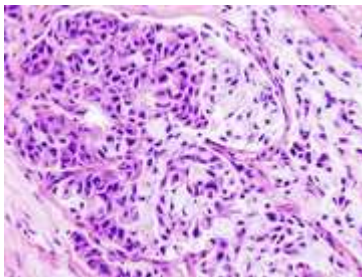
Prg.: 50 % Rezidiv/Metastasen


### **Mucoepidermoidkarzinom**

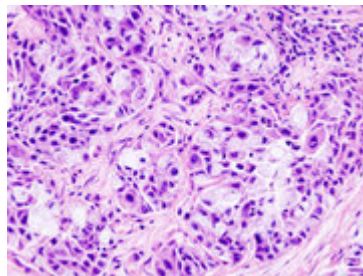
Formen: Hochdifferenziert - niedrig differenziert

Mikro: Zusammenliegende Plattenepithelzellen, schleimbildende Zellnester

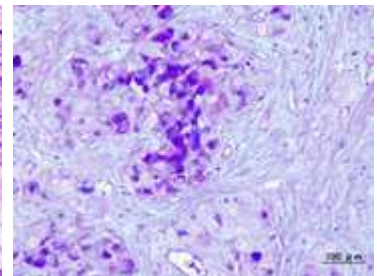
Prg.: Häufig Rezidive, in 10 - 15 % Metastasierung




 Mucoepidermoidkarzinom aus einer der großen Speicheldrüsen, H&E.



 idem.



 idem, Alcianblau-PAS.

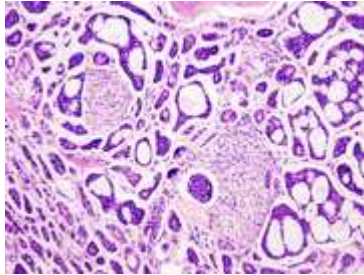
### **Adenoid-zystisches Karzinom**

Maligne

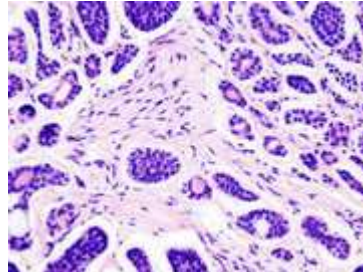
Lok.: Oft kleine palatinale Speicheldrüsen (laut Buch submandibulär?).

Mikro: Zellatypien, kribiforme Epithelien, mucoide Zysten, hyalines Stroma.

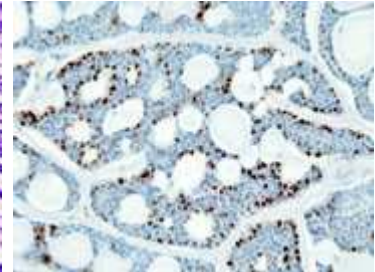
Hämatogene Metastasierung (laut Buch entlang Lymph-, Nervenscheiden, Knochenkanälchen?)



Adenoid-zystisches Karzinom der Speicheldrüse, H&E.



Idem.



Idem, IHC auf S-100.

## Basalzellenkarzinom

Monomorph, niedrigmaligne

Formen: Basaloid - plattenepithelartig

## Speicheldrüsendrangkarzinom

Lok.: Ausschließlich Parotis

Prg.: Hochmaligne

# 7.2 Ösophagus

## Angeborene und erworbene Fehlbildungen

### Ösophagusatresie

Angeborener Verschluss oder Fehlen eines Stücks des Ösophagus, oft kombiniert mit einer oberen oder unteren Ösophagotrachealfistel.

S.: Oligohydramnion, Husten bei den ersten Trinkversuchen, Speichelfluß

Kompl.: Aspirationspneumonie in den ersten Lebenstagen

### Achalasie

Ät.: Innervationsstörung des Ösophagus

Klinik: Kardiospasmus, Megaösophagus

## **Ösophagusvarizen**

Ät.: Pfortaderhochdruck z.B. bei Leberzirrhose mit Expansion der Umgehungskreisläufe.  
(weitere Manifestationen: Caput medusae, Hämorrhoiden)

Kompl.: Lebensbedrohliche Blutung

## **Divertikel**

Aussackungen der Organwand

**Pulsionsdivertikel** oder "Pseudodivertikel" bestehen nur aus der Mucosa und Submucosa und entstehen durch Druck von Innen, der die Schleimhaut durch Schwachstellen der Muskulatur drückt. Vorkommen: oberer Ösophagus (Zenker-Divertikel, mit 70 % das häufigste) und am gastroösophagealen Übergang (10 %).

**Traktionsdivertikel** oder „echte Divertikel“ bestehen aus allen Wandschichten und entstehen durch (Narben-)Zug von außen. Vorkommen: mittlerer Ösophagus in Höhe der Bifurkation, z.B. bei vernarbender Mediastinaltuberkulose.

## **MALLORY-WEISS-Läsion**

Längliche Schleimhauteinrisse am ösopagokardialen Übergang

Ät.: Drucksteigerungen (Erbrechen, Husten, Pressen), Alkoholexzesse

Kompl.: Lebensbedrohliche Blutungen

## **BOERHAAVE-Syndrom**

Maximalform der Mallory-Weiss-Läsion mit spontaner submuköser Zerreiung des Ösophagus, meist supradiaphragmal links-dorsal.

Ät.: Heftiges Erbrechen, meist bei Alkoholikern

Klinik: plötzliches retrosternales Vernichtungsgefühl, Hämatemesis, Schock, Tachy- und Dyspnoe, Abwehrspannung im Oberbauch, zervikofaziales Hautemphysem, Mediastinalemphysem, evtl. subphrenische Luftsicheln.

Prg.: Letalität zwischen 20 und 40 %

## **Ösophagitis**

### **Infektiöse Ösophagitis**

Ep.: Infektiöse Ösophagitis fast nur bei Immundefizienz (marantische Patienten, Tumorkranke, Immunsuppression nach Transplantation)

## **Virale Ösophagitis**

Makro.: multiple Ulzera, in allen Ösophagusabschnitten möglich

Mikro.: Viruseinschlußkörperchen

Erreger und Klinik:

- HSV - Dysphagie, eher schmerzhaft
- CMV - geringere Beschwerden

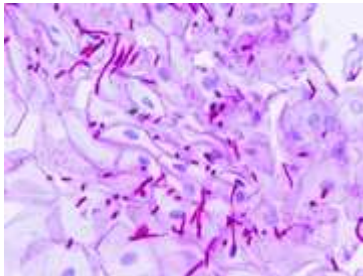
## **Soor-Ösophagitis**

Infektion der Ösophagusschleimhaut durch *Candida albicans*. Zumeist bei Immunkompromittierten (Intensivpatienten, AIDS, Tumorpatienten, Patienten mit Endokrinopathien insbes. Diabetes mellitus), selten auch bei ansonsten gesunden Menschen.

Mikro.: Hefepilznachweis

Makro.: Weiße, abwischbare/abziehbare Beläge

DD.: Eosinophile Ösophagitis



 Ösophageale Candidiasis, PAS.

## **Eosinophile Ösophagitis**

Ät.: Allergisch-immunpathologisch

Mikro: Eosinophile Infiltration (DD: Terminale Wundheilungsphase, daher Biopsie nicht im distalen Ösophagus entnehmen!)

Makro: Weiße Beläge, oft auch unauffällige Schleimhaut

Klinik.: Typische Allergikeranamnese, Dysphagie

D.: Biopsie im mittleren Ösophagusdrittel

## **Gastroösophageale Refluxkrankheit (GERD)**

Ät.: Störung der ösophagealen Clearance, Hyperazidie, Mageninnendruck, Hypotonie des Kardias, „sphinkters“

Mikro.: Basalzellhyperplasie, verlängerte Papillen

Klinik: Oft Sodbrennen, saures Aufstoßen, Dysphagie, evtl. Laryngitis, Bronchitis, Asthma, Zahnschäden

Kompl.: Refluxösophagitis, Strikturen, Barret-Ösophagus, Adenokarzinom

## **BARRETT-Ösophagus**

Embryologie Ösophagusschleimhaut:

- Ab 3. Monat - Zylinderflimmerepithel
- Ab 4. Monat - schleimbildendes Epithel
- Ab 6. Monat - mehrreihiges Epithel
- Ab Geburt - Reste von Zylinderflimmerepithel

Ep.: Zunehmende Inzidenz, w:m = 1:4,3

Ät.: Chronischer Reflux von Magensäure, (Galle)

Lok.: Distaler Ösophagus

Hypothesen zur Genese:

- Hochgewachsene Magenschleimhaut
- Einwachsen aus submucösen Drüsen
- Differenzierungsänderung der Stammzelle (Metaplasie) - derzeit favorisierte Hypothese

Histologie der BARRETT-Schleimhaut: „Schlampig gebautes“ hochprismatisches Zylinderepithel mit eingebauten Prä-Becherzellen, basal Reste irregulärer Cardia-Drüsen, doppelte Muscularis mucosae.

Formen:

- Ca. 15 % Long-segment-BARRETT-Ösophagus (> 30 mm)
- Ca. 80 % Short-segment-BARRETT-Ösophagus (< 30 mm)
- Ca. 5 % Ultrashort-segment-BARRETT-Ösophagus (nur mikroskopisch fassbar)

Verteilung abhängig von der benutzten Optik und dem Durchführenden

DD.: Intestinale Metaplasie der Kardia (CIM)

Kompl.: BARRETT-Ulkus, (Dysplasie), BARRETT-Adenokarzinom (bes. bei long-segment-BARRETT)

## **BARRETT-Karzinom**

Adenokarzinom auf der Grundlage eines BARRETT-Ösophagus



Pg.: Noch nicht ganz geklärt ist die Frage, ob der Reflux nur den BARRETT induziert, aus dem sich dann als Folge das Karzinom entwickelt oder ob der Reflux sowohl für die BARRETT-Metaplasie als auch für die Tumorinduktion verantwortlich ist. Für Letzteres sprechen einige Beobachtungen:

- Es gibt keine typische Dysplasie-Karzinom-Sequenz:
  - Dysplasien sind seltener als das Karzinom selbst und
  - Adenokarzinome entstehen oft sehr plötzlich ohne vorhergehende Dysplasie oder lange BARRETT-Anamnese, Entdeckung v.a. i.R. von Endoskopien bei Neuauftreten oder Änderungen des Beschwerdebildes, nicht i.R. von Barret-Kontrollen.
- Hinweise aus der Molekularbiologie der experimentellen Wundheilung: Das Setzen einer Wunde führt in einer Art Notfallprogramm zur Suppression der p53-Expression und der Zunahme genetisch instabiler Tetra- und Polyploidien, da die Deckung des Defekts einer raschen Proliferation bedarf. Dabei auftretende dysplastische Zellen werden apoptotisch beseitigt. => Hypothese: häufige intermittierende refluxive Ereignisse -> häufige Defekte -> Zunahme der Proliferation und Abnahme der Tumorsuppression -> höhere Wahrscheinlichkeit, dass eine entartete Zelle durchkommt und ein Karzinom hervorbringt.

## Ösophaguskarzinom

Formen und RF:

- Plattenepithelkarzinom - RF: Malnutrition, Alkohol, Rauchen, Arbeiter
- Adenokarzinom - RF: Adipositas, Reflux, Akademiker, BARRETT-Ösophagus

Mikro.: Atypien, hyperämische Gefäße

Makro.: „Rote Flecken“, Anfärbung mit Methylenblau

## 7.3 Magen

### Hiatushernie

Verlagerung von Bauchinhalt in den Thorax.

Formen:

- Axiale Gleithernie - Verlagerung der Kardia (weniger symptomatisch, Reflux)
- Paraösophageale Hernie - Verlagerung des Fundus (Reflux, Passagehindernis)

### Gastroschisis

Angeborener Bauchdeckendefekt mit Vorfall der Eingeweide.

# Upside-Down-Stomach

Angeborene Hiatushernie mit Verlagerung von Magen und/oder Darmanteilen in den Thorax.

## Gastritis

Endoskopisch oder histologisch gesicherte Entzündung der Magenschleimhaut. Korrelation mit der klinischen Diagnose Dyspepsie (Sodbrennen, Oberbauchbeschwerden, saures Aufstoßen, Völlegefühl) eher dürftig.

### Akute Gastritis

Akute Magenschleimhautentzündung

Ät.: Stress, Rauchen, Alkohol, Medikamente, Helicobacter u.a.m.

### Chronische Gastritis

#### Typ A-Gastritis

Ep.: 40 - 50 Lj., w:m = 10:1

Ät.: Autoimmungastritis - Auto-Ak gegen Belegzellen und intrinsic factor.

Lok.: Korpus

Mikro: Chronisch-atrophisch, Belegzellen mit „Nasen“ (ausgestoßenes endoplasmatisches Retikulum als Reaktion auf die Ak-bedingt verhinderte Protonensekretion, DD.: PPI-Behandlung, führt auch dazu)

Klinik: Evtl. Druckgefühl im Oberbauch, Belegzellenschwund -> Achlorhydrie, Intrinsic-factor-Mangel -> Vitamin-B12-Malabsorption -> perniziöse Anämie (Morbus BIERMER)

Kompl.: Karzinomrisiko laut Literatur um etwa das 20fache erhöht, HCl-Mangel -> Stimulation von APUD-Zellen (Gastrinproduzierende G-Zellen u.a.) -> endokrine Tumore, nicht-autonom und mit guter Prognose

#### Helicobacter-induzierte Typ A-Gastritis

In etwa 5 % der Fälle von Typ-A-Gastritis H.p.-Ak-Nachweis Eradikation sinnvoll, Erfolgsrate 70 - 80 %:

#### Typ B-Gastritis

Ät.: Bakteriell (Helicobacter pylori), häufigste Form

Lok.: V.a. Antrum

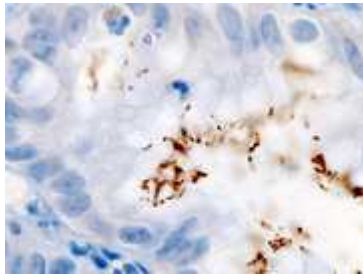
PP.: Ständiger Entzündungsreiz


Mikro.: Ausgeprägte Entzündung, Immunzellen durchdringen die Mucosa, leichter Belegzellschwund -> Hypochlorhydrie, in 50% Lymphfollikel (Ausprägung korreliert mit der Helicobacter-Dichte).

Kompl.: MALT-Lymphom, Magenkarzinom

Th.: Indikationen für eine Eradikation (2 AB + 1 PPI) :

- Risikokonstellation Helicobacter pylori + intestinale Metaplasie + Aktivitätsmaximum im Corpusbereich
- Symptomatische Gastritis



 Magendrüse, Anti-Helicobacter-Immunfärbung, Gastroskopiebiopsat.

### Lymphozytäre Gastritis

SF der H.p.-Gastritis, Lok. v.a. im Corpusbereich

Klinik: Starke Beschwerden, Übelkeit, Gewichtsverlust

Th.: Eradikation, erfolgreich binnen weniger Tage

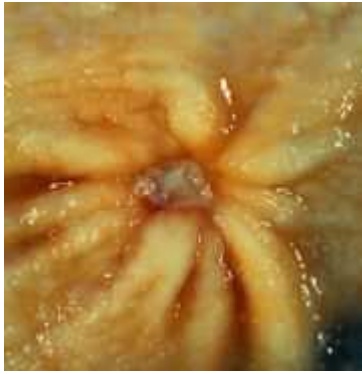### Typ C-Gastritis

Ät.: Chemisch-toxisch (Gallereflux, NSAR, Kortikoide, Hyperkalziämie)

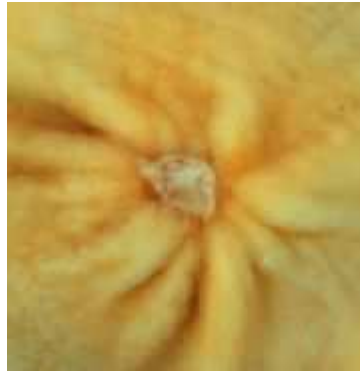Mikro: Ödem, sehr diskrete Entzündung, wenige Lymphozyten, Muskularis verändert, das Drüsenepithel geht nahtlos über in breite eosinophile Bänder (Fibrin, Nekrose).

## Magenulkus

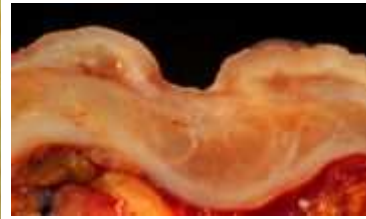Ät.: Helicobacter pylori, Hyperazidität, Schleimhautschäden (Kortikoide, NSAR), Stress (Intensivpatienten, Operationen, Infekte u.a.)



Magenbalkus.



Idem unter Wasser.



Idem im Querschnitt.

## Intestinale Metaplasie der Kardia (CIM)

Ep.: w:m = 1,1:1

Ausschlußdiagnose!

Histo.: Meist komplette intestinale Metaplasie, "ruhiges" Schleimhautbild, seitlich foveoläres Magenepithel, basal Cardia- und/oder Corpusdrüsen

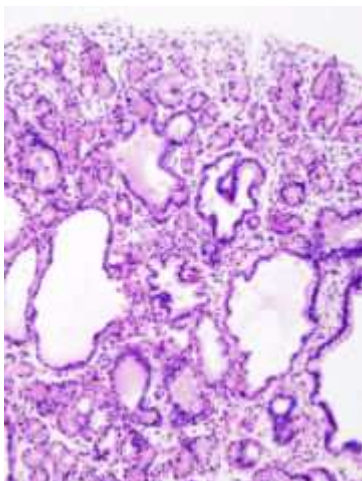
DD.: Barret-Ösophagus

## Magenpolypen

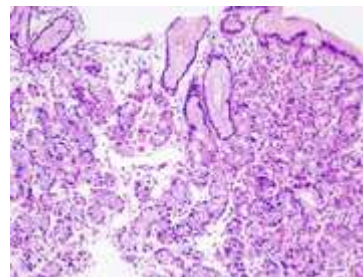
Benigne Wucherungen der Magenschleimhaut

Typen:

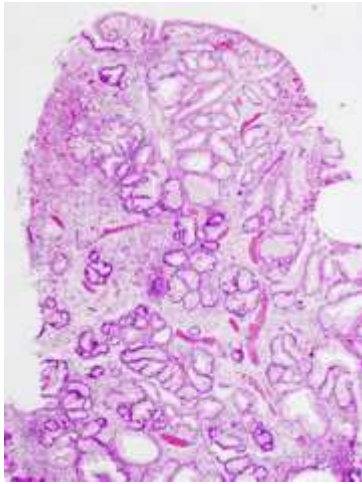
- Hyperplastisch (80 - 90 %) - Mucosazellen, Drüsenschläuche, entzündliche Infiltrate.
- Adenomatös (10 - 20 %) - Tubuläre, villöse oder tubulovillöse Epithelwucherungen; entarten eher.



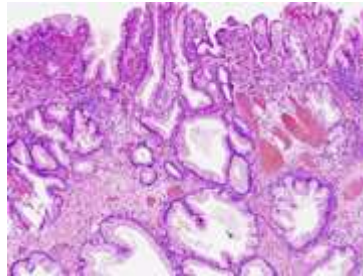
Fundusdrüsenpolyp, gastroskopisch entfernt, H&E.



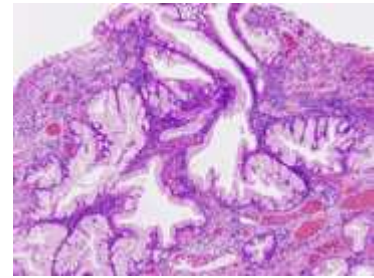
Idem.



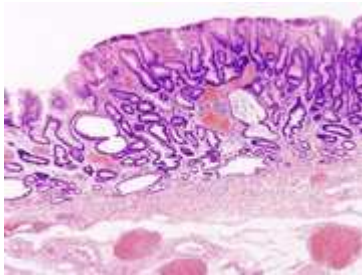
Hyperplastischer Magenpolyp, Foveolar-Typ, H&E.



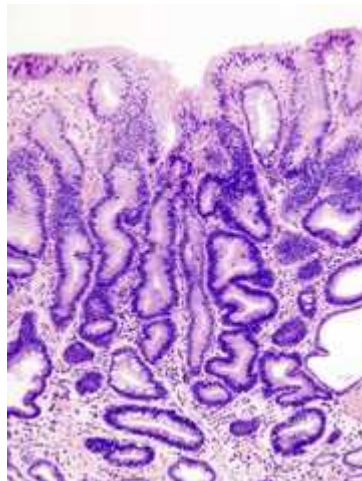
Idem, stärkere Vergrößerung.



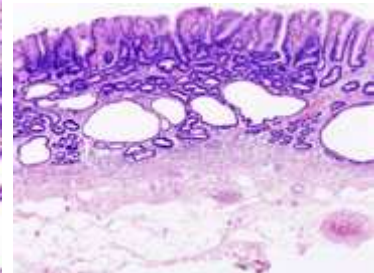
Idem.



Magenadenom, endoskopische Resektion, H&E.



Idem.



Idem.

## Magenkarzinom

RF:

- Chronische B-Gastritis (*Helicobacter pylori*), Hauptursache
- Chronisch-atrophische Gastritis (Typ A), Achlorhydrie
- Ménétrier-Syndrom = Gastropathia hypertrophica gigantea (Riesenfaltengastritis)
- Adenomatöse Polypen
- Zustand nach Magenresektion
- Alkohol, Nitrosamine, Aflatoxine, Ernährungsgewohnheiten

Klassifikation nach Lauren: intestinaler Typ (50 %) <-> diffuser Typ (40 %)

### Magenfrühkarzinom

Mikro: Fehlende Drüsenschläuche, Lamina muscularis mucosae intakt, Tumor auf Mucosa und Submucosa begrenzt, kein Ca in situ! Lymphknoten können bereits positiv sein.

Formen:

- Siegelzelltyp
- Mukosatyp

Klassifikation:

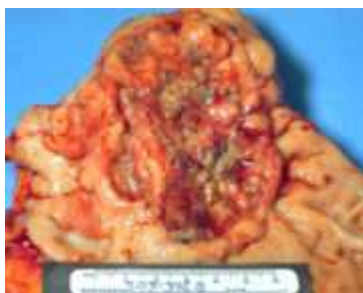- Typ I - Auf die Mucosa beschränkt, polypös, exophytisch, seltenste Form
- Typ II - Auf die Mucosa beschränkt
  - Typ IIa - Leicht erhaben
  - Typ IIb - Schleimhautniveau, irreguläre Oberfläche
  - Typ IIc - Leicht abgesenkt, häufigste Form
- Typ III - Submucosa infiltriert, exkaviert mit zentralem Ulkus, Ca v.a. im Randbereich aktiv


Th.: bis Stadium IIc endoskopisch-ablative Entfernung gut machbar, bei III nur in Ausnahmefällen (Inoperabilität u.a.)

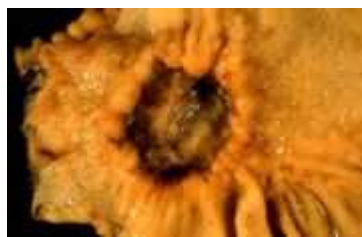Prg.: 5-Jahres-Überlebensrate 75 - 90 %


## Magenkarzinom

- Adenokarzinom
  - Papillär
  - Tubulär
  - Muzinös (schleimbildend)
  - Adenosquamös
  - Siegelringzellkarzinom (große, rundliche Zellen mit randständigem Kern. Das schaumige Zytoplasma färbt sich in der PAS-Färbung rot.)
  - Gallertkarzinom (extrem schleimbildend)
- Plattenepithelkarzinom
- Szirrhös (undifferenziert mit Bindegewebe)



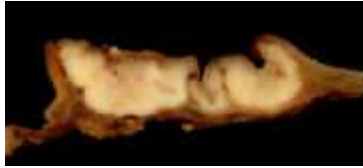 Ulzeriertes Adenokarzinom des Magens.



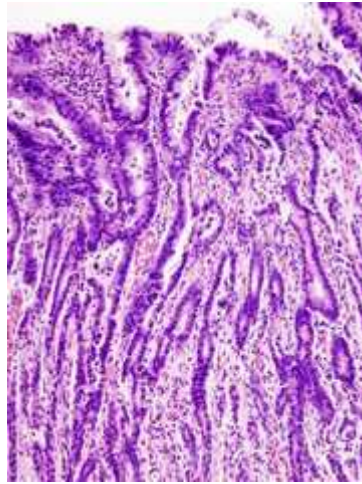
 Adenokarzinom des Magens.



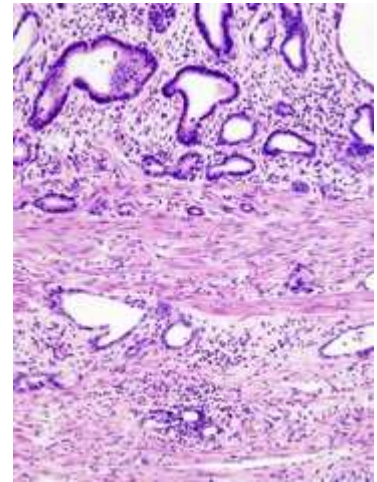
 Idem, Querschnitt.



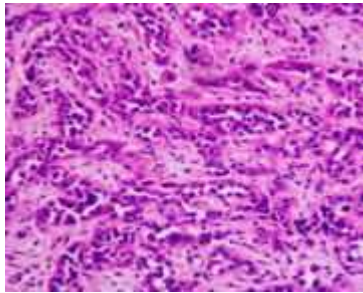
Ein Adenokarzinom im Longitudinalschnitt.



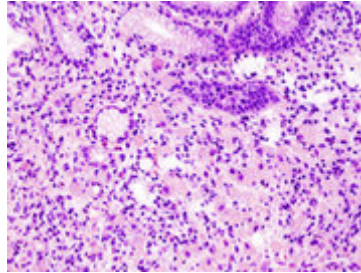
Hochdifferenziertes Adenokarzinom des Magens, H&E.



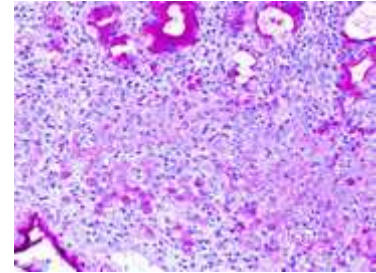
Idem, submucöse Invasion.



Niedrig differenziertes Adenokarzinom des Magens, H&E.



Siegelringzellkarzinom, H&E.

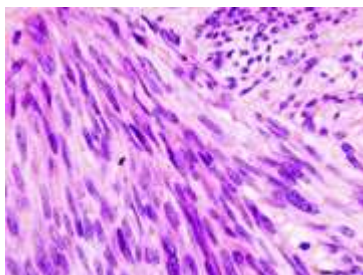


Idem in der Alcianblau-PAS-Färbung.

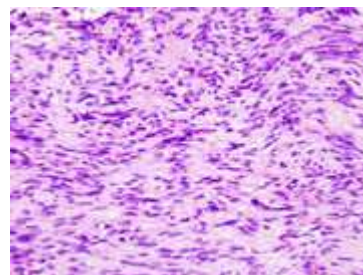
## Gastrointestinaler Stromatumor (GIST)

Ep.: Selten

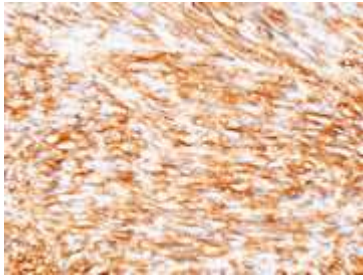
Malignom mesenchymalen Ursprungs (Sarkom).



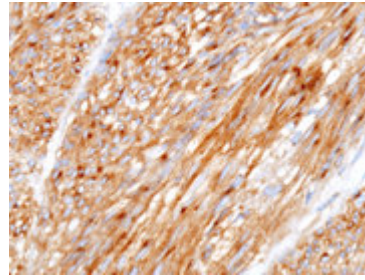
GIST des Magens, H&E.



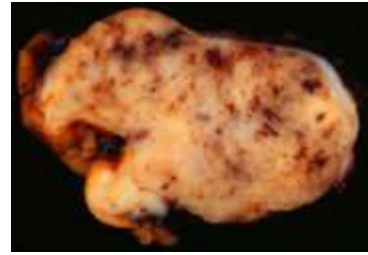
GIST des Magens, H&E.



Idem, CD34-Immunfärbung.



Idem, C-KIT-Immunfärbung.



GIST des Magens.

## 7.4 Darm

### Angeborene Fehlbildungen

- Angeborene **Pylorusstenose**
- Angeborene **Duodenalatresie**

Dottersack-Fehlbildungen:

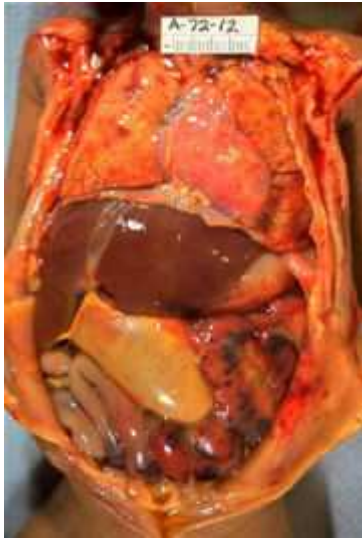- **MECKEL-Divertikel** - Kurzer handschuhfingerförmiger Rest des Ductus omphaloentericus am Ileum, etwa 60cm proximal der Ileozäkklappe und über einen fibrösen Strang mit dem Nabel verbunden. Kann ektopisches Magenepithel oder Pankreasgewebe enthalten und bluten.
- **Omphalozele** - Nabelbruch
- **Omphaloenterozele** - Nabelbruch mit Darmschlingen im Bruchsack

### Hämodynamische Störungen

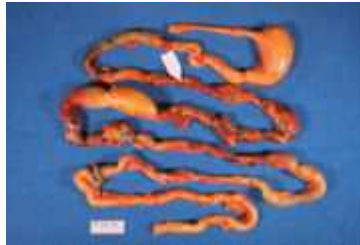#### Nekrotisierende Enterokolitis

Die nekrotisierende Enterokolitis ist eine zirkulatorisch-ischämische, gangränöse Entzündung des Dünndarms im Rahmen schwerer Vorerkrankungen und tritt oft wenige Wochen nach der Geburt auf. Gefährdet sind besonders Frühgeborene.

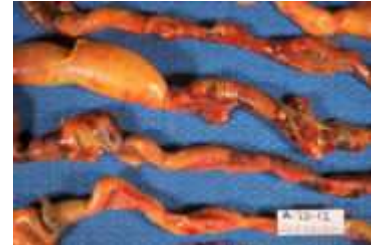



Neonatale nekrotisierende Enterokolitis mit abdomineller Distension, Darmnekrose, Blutungen und Peritonitis bei Perforation.



Idem, intestinale Nekrose, Pneumatosis intestinalis und Perforation (Pfeil), Autopsie.



Idem, die Nahaufnahme des Darms zeigt Nekrosen und Pneumatosis intestinalis.

## Mesenterialinfarkt

Immer frisch, es gibt keine alten Darminfarkte (unbehandelt letale Durchwanderungsperitonitis).

Mikro: Einblutung immer (venöse Kollateralen), Nekrose

Makro: Betroffener Darmabschnitt livide verfärbt

Klinik: Phasenhafter Verlauf:

- 1) Initialstadium: Heftige Abdominalschmerzen, evtl. hämorrhagische Durchfälle und Schocksymptome
- 2) Latenzstadium: Trügerisches Nachlassen des Schmerzes („fauler Frieden“), abnehmende Darmperistaltik
- 3) Darmnekrose: Paralytischer Ileus, Durchwanderungsperitonitis, schwere Allgemeinintoxikation

## Non-occlusive disease

Ischämische Minderperfusion des Darms ohne thrombotische Gefäßokklusion.

Ät.: Gehäuft bei Schwerstkranken (Risikofaktoren: Schock/intraoperative Blutdruckabfälle, große Operationen, Sepsis, Intensivtherapie, Anämie, Hypoxie, Atherosklerose, Diabetes mellitus u.a.m.).

Makro: Freie Darmgefäße

# Ileus

„Darmverschluss“, Passagestörung des Darms mit oder ohne Strangulation der Gefäßversorgung.

Ät.:

- Mechanisch:
  - Obstruktion von außen - Ursachen: Briden, Adhäsionen, Tumor, Pankreas anulare
  - Obstruktion von innen - Ursachen: Colonkarzinom, Kotsteine, Gallensteinileus, Invagination
- Paralytisch - Ursachen: Peritonitis z.B. bei Hohlorganperforation oder Entzündungen im Bauchraum (Pankreatitis), Urämie, postoperativ bes. nach abdominalen Eingriffen, Mesenterialinfarkt, Folge eines mechanischen Ileus, Intoxikation.

Eine Strangulation tritt auf z.B. bei inkarzierter Hernie oder Volvulus (Darmverschlingung).

Folge: Durchwanderungsperitonitis!

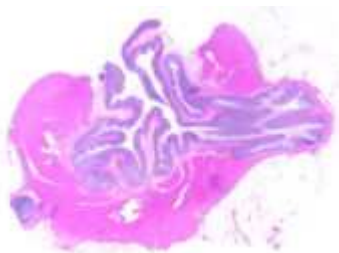Klinik: Bauchschmerzen, Meteorismus, Darmgeräusche vermehrt (mechanischer Ileus) oder aufgehoben („Totenstille“ bei paralytischem Ileus).

# Divertikulose

Divertikel sind pathologische Ausstülpungen der Darmschleimhaut durch Muskellücken, z.B. dort wo die darmversorgenden Gefäße ein- und austreten.

Ät.: Erhöhter intraluminaler Druck.

RF.: Faserarme Ernährung, chronische Obstipation (Ursachen: Laxantienabusus und Hypokaliämie, Medikamente wie Opiate, trizyklische Antidepressiva und Anticholinergika, Bewegungsmangel, ungenügende Trinkmenge, ballaststoffarme Ernährung).



Colon mit Divertikel.

Weblinks: <http://www.deutsches-aerzteblatt.de/v4/news/news.asp?id=25790>

# Entzündliche Prozesse

## Glutensensitive Enteropathie

## **Morbus WHIPPLE**

### **Divertikulitis**

Entzündung eines oder mehrerer Darmdivertikel auf dem Boden einer Divertikulose.

Ät.: Divertikel mit Retention von Stuhlresten, bakterieller Zersetzung, Durchblutungsstörung der Schleimhaut, Entzündungsreaktion.

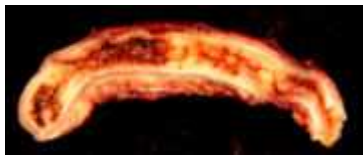Kompl.: Perforation mit Peritonitis.

### **Appendizitis**

Mikro: Wandödem, Nekrose, Einblutung, Leukozyteninfiltration.

Makro: Rötung, Ödematöse Schwellung.

Kompl.: Perforation und eitrige Peritonitis.



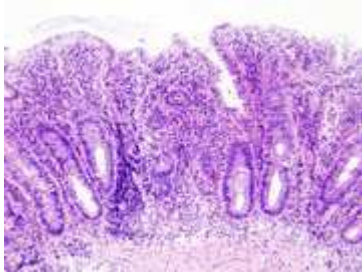
Akute Appendizitis.

### **Colitis ulzerosa**

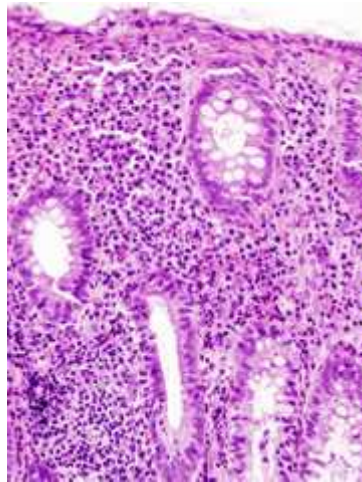
Mikro: Die Entzündung findet sich intramural in der Mucosa und Submucosa, die Histoarchitektur ist stark gestört, man beobachtet eine Becherzellatrophy, Kryptenabszesse, in der Mucosa Lymphozyten und Plasmazellen sowie Erosionen, Ulzeration und eine kontinuierliche Ausbreitung.

Makro: Die Colitis ulzerosa befällt das gesamte Colon, manchmal auch das terminales Ileum und beginnt meist im Rektum mit Ausbreitung nach proximal. Die Entzündung ist intramural und kontinuierlich mit ödematöser Schwellung, Pseudopolypen, Ulzerationen. Im chronischen Stadium findet man gelbe, polsterförmige Schleimhautinseln zwischen grauer, glatter, freigelegter Submucosa. Die Schleimhaut ist atrophisch.

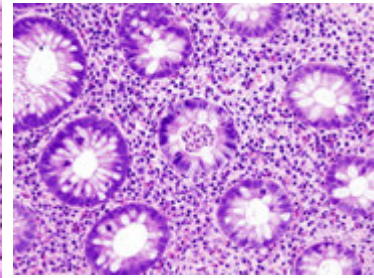
Kompl.: Maligne Entartung



Colitis ulcerosa, aktives Stadium, Endoskopiebiopsat, H&E.



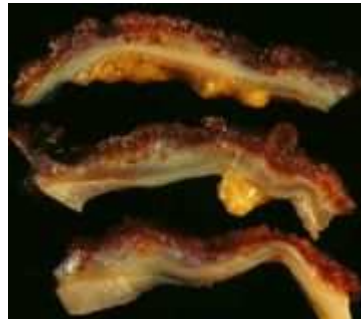Idem.



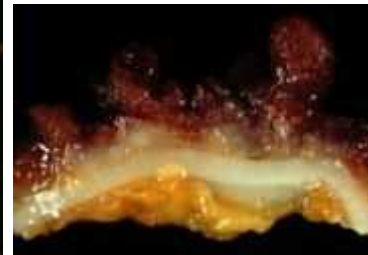Idem.



Colitis ulcerosa.



Idem im Querschnitt.



Idem etwas näher betrachtet.

## Morbus CROHN

Syn.: Ileitis terminales

Mikro: Die Entzündung ist transmural (alle Wandschichten), die Histoarchitektur ist nicht oder nur geringgradig gestört. Man findet zahlreiche Becherzellen, die Krypten sind frei, daneben Epitheloidzellgranulome, Erosionen, Ulzeration.

Makro: Alle Anteile des GIT können befallen sein, vorwiegend terminales Ileum. Der Prozess zeichnet sich durch eine transmurale, diskontinuierliche und segmentale Ausbreitung aus. Aphtöse Ulzera stellen eine frühe Manifestation der Erkrankung dar. Evtl. findet man einen „Konglomerattumor“ mit fuchsbauartigen Fistelungen. Die Darmwand ist enorm verdickt (KM-Rö: Fahrradschlauch-Phänomen), die Schleimhaut zeigt ein Kopfsteinpflasterrelief.

Kompl.: Fisteln, Abszesse, Stenosen, Perforation

Der Morbus CROHN ist makroskopisch ein Chamäleon - DD: Kolonkarzinom, Karzinoid, Siegelringkarzinom, Riesenpolypen. Mikroskopisch sind Morbus CROHN und Colitis ulcerosa nicht immer scharf voneinander abzugrenzen.

## Kolorektale Polypen

Polypen = Sessile oder gestielte Vorwölbung aus dem Schleimhautniveau, einzeln oder multipel, unterschiedlicher Größe, ohne Bewertung der Dignität.

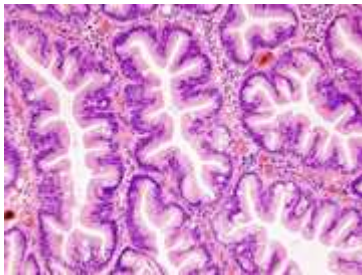Einteilung:


- Entzündliche Pseudopolypen (siehe CID)
- Hyperplastische Polypen
- Neoplastische Polypen
  - Epithelial: Adenom, Adenokarzinom
  - Mesenchymal: Lipom, Sarkom, Leiomyom

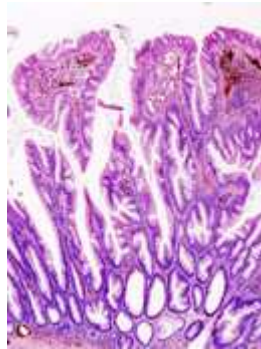
## Hyperplastische Polypen


Dignität: Benigne

Mikro: Sägeblatt-Kryptenepithel, basal dunkler



 Hyperplastischer Polyp mit Sägeblatt-Kryptenepithel, H&E.




 Hyperplastischer Polyp, Sägeblattmuster und basal dunkler H&E.


## Neoplastische Polypen

### Villöses Adenom



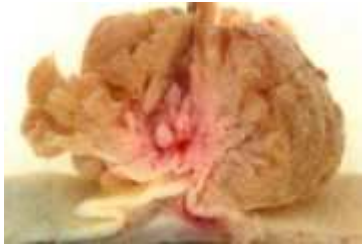 Villöses Adenom des Sigmoids.



 Idem in Wasser eingetaucht.



 Idem.



 Villöses Adenom des Sigmoids, ein anderer Fall.

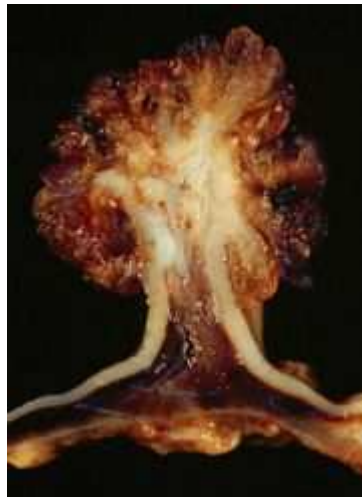### **Tubulovillöses Adenom**


Neoplastisch, epithelial, benigne (Präkanzerose)

Mikro: Das Epithel ist zwei- bis mehrreihig, die Lamina muscularis mucosae intakt, der Tumor ist apikal dunkler.

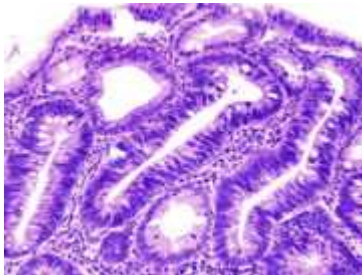

 Tubulovillöses Adenom des Colons.

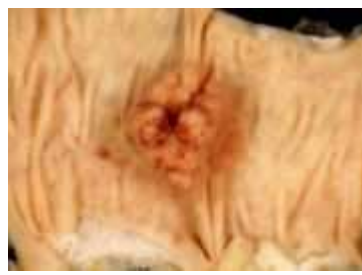


 Idem, quer.

### **Adenomatöser Polyp**



 Adenomatöser Polyp, H&E.  Adenomatöser Polyp des Colons.



 Idem, quer.

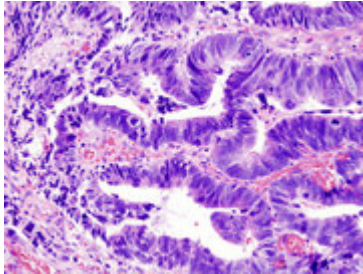
### **Adenokarzinom**

Neoplastisch, epithelial, maligne

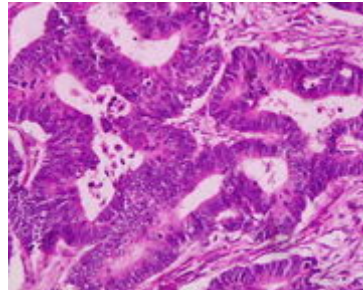
Präkanzeröse Konditionen:

- FAP - Familiäre Adenomatöse Polyposis coli
- HNPCC - Hereditäres non-Polyposis Colon-Karzinom

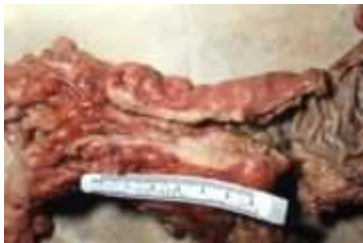Mikro: Drüsig, infiltrierend wachsend, die Muscularis propria ist durchbrochen, man findet die allg. Malignitätskriterien (Kerne groß, polymorph, viele Mitosen, erhöhte Kern/Plasmarelation).



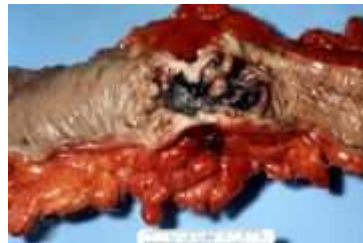Adenokarzinom des Colons, endoskopische Biopsie, H&E.



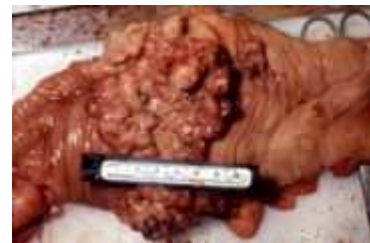Hoch differenziertes Adenokarzinom des Rektums, H&E.



Zirkuläres Adenokarzinom im Colon, chirurgisches Resektat.



Ulzeriertes, endophytisches Adenokarzinom des Colon, chirurgisches Resektat.

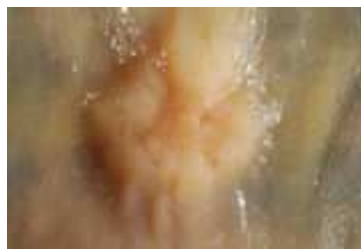

Exophytisches Adenokarzinom des Colons, chirurgisches Resektat.

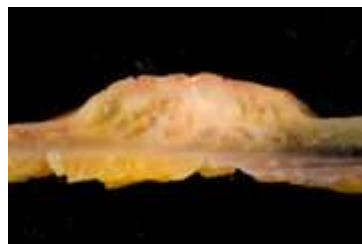Die folgenden Bilder zeigen ein relativ kleines Adenokarzinom, das vom Gastroenterologen proximal und distal durch Farbinjektion markiert wurde, damit es der Chirurg in der Operation leichter lokalisieren kann.



Adenokarzinom des Sigmoids, en face. Idem, Nahaufnahme.



Idem, longitudinal.



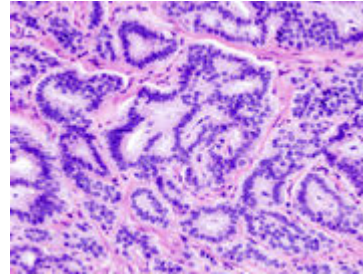
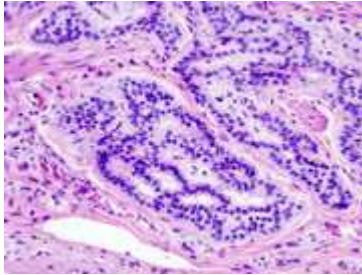
Idem, Nahaufnahme.

## Karzinoide

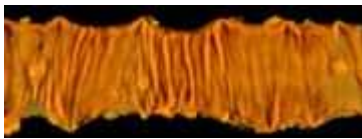Neuroendokriner aktiver Tumor, Serotoninproduzierend


Ursprung: Chromaffine Zellen

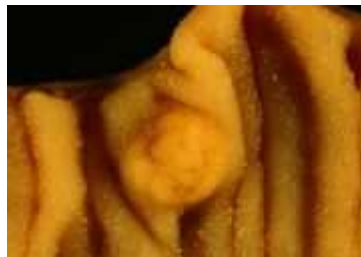Mikro: Gruppierung in Nestern oder Bändern, IHC: Chromogranin A +




 Kolonkarzinoid, endoskopisch entfernt, H&E. Idem.




 Multiple Karzinoide im Dünndarm.



 Idem, ein Karzinoid in der Nahaufnahme.



 Idem, ein Karzinoid im Querschnitt.

## Analregion

### Analatresie

Angeborener Verschluss durch Unterbleiben des intrauterinen Einreissens der Kloakenmembran.

### Marisken

Ät.: Idiopathische, selten sekundäre benigne fibromartige Kutishyperplasie.

Morph.: Von der Analhaut ausgehende weiche, hautfarbene bis pflaumengroße Knoten.

Klinik.: Meist asymptomatisch, selten Ursache eines Analekzems oder einer Mykose (Pruritus).

### Kondyloma accuminatum

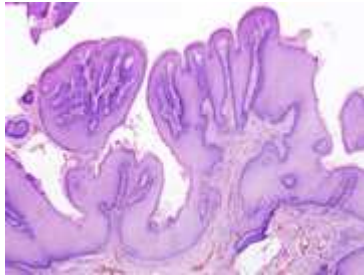



Ät.: HPV-bedingte warzenartige Läsion der Haut oder Schleimhaut (HPV 6, 11, 42, 44,...)

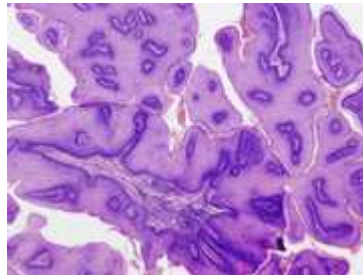
Übertragung: Sexuell

Mikro: Koilozyten (pyknotische, polymorphe Kerne mit perinucleärem Hof)

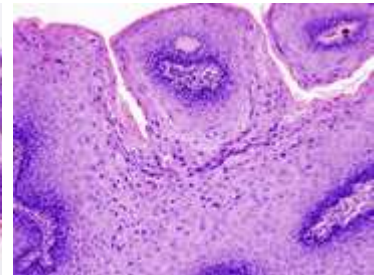
Makro: Kondylomata accuminata




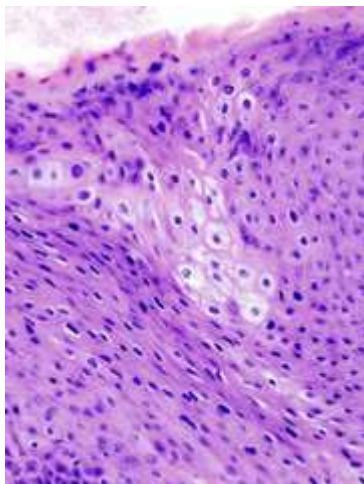
 Anales Kondyloma accuminatum bei einem männlichen Patienten, H&E.



 Idem.



 Idem, stärker vergrößert.



 Idem, stark vergrößert.

## **Analekzem**

Ät.: Kumulativ-toxisch (Sekretion oder Mazeration infolge von Marisken, Hämorrhoiden, Fissuren, Fisteln, übertriebener Analhygiene, Trichteranus).

Morph: Akutes nässendes, erosives Ekzem oder chronisches lichenifiziertes Ekzem.

Klinik: Starker Pruritus, Nässen.

Kompl.: Allergisches Kontaktekzem, Sekundärinfektion.

DD.: Allergisches Kontaktekzem, atopisches Ekzem.

## **Analvenenthrombose**

Ät.: Assoziiert mit Hämorrhoidalleiden. Auftreten spontan, nach hartem Stuhlgang/Diarrhoe, in der Schwangerschaft.

Makro: Akut aufgetretener dunkellivider, kugeliger, ödematöser, prallelastischer Knoten. Akute heftige, stechende Schmerzen, die im Verlauf in Druck- und Spannungsschmerz übergehen.

### **Analfissur**

Ät.: Assoziiert mit Hämorrhoidalleiden und anorektalen Entzündungen. Harter Stuhlgang.

Makro: Ovals bis kreisförmiges Ulcus der Anahaut, Lokalisation i.d.R. 6:00 SSL

Klinik: Brennende, stechende Schmerzen bei der Defäkation, Sphinkterspasmus, Blutungen.

### **Hämorrhoiden**

Ät.: Genetische Faktoren, chronische Obstipation (Faserarme Ernährung, geringe Trinkmenge, Bewegungsmangel, Adipositas), überwiegend sitzende Tätigkeit, Gravidität.

Pg.: Druckerhöhung -> Gefäßelongation, Aussackung und Hypertrophie des Corpus cavernosum recti

Symptome: Stadienabhängig Juckreiz, Nässen, Blutungen, Fremdkörpergefühl, Schmerzen, Prolaps, Kontinenzstörungen.

Stadien:

- Grad I: Rote Nodi an der Linea dentata. Nicht palpabel, ausschließlich proktoskopisch nachweisbar, wenig Symptome (hellrote Schmierblutungen).
- Grad II: Beim Pressversuch prolabierende rote weiche Knoten an den Prädilektionsstellen, die spontan retrahieren. Evtl. palpabel (Fibrose). Symptome: Schmierblutungen, Defäkationsschmerz. Kompl.: Inkarzeration, Thrombosierung.
- Grad III: Reponibler Analprolaps. Symptome: Sekretion und Nässen, Schmierblutungen, Kontinenzstörungen, Begünstigung eines Analekzems mit Juckreiz.
- Grad IV: Persistierender nicht reponibler Analprolaps in Form von gestauten lividrotten Knoten mit radiärer Faltenbildung (DD Rektumprolaps: zirkuläre Fältelung). Symptome: chronisches Analekzem, starker Pruritus, Schmierblutungen.

### **Analkarzinom**

## **7.5 Leber**

## **Fehlbildungen der Leber**

- Agenesie (Rarität)
- Lageanomalien (bei situs inversus)
- abnorme Lappung
- Ektopes Lebergewebe

## **Fehlbildungen der Gallenwege**

- Kongenitale polyzystische Erkrankung des Kindes
- Kongenitale polyzystische Erkrankung des Erwachsenen
- Solitäre Leberzysten
- Kongenitale Leberfibrose
- Gallengangsmikrohamartome (von Meyenburg Komplexe)
- Caroli-Syndrom: angeborene Leberzirrhose, zystische Dilatation der intrahepatischen Gallengänge, porto-portale Bindegewebssepten

## **Zirkulationsstörungen**

Physiologie: Die Versorgung der Leber erfolgt zu 1/3 über die A. hepatica propria, zu 2/3 über die V. portae.

### **Prähepatische Einflußstörungen**

Ät.:

- Leberarterienkompression
- Portalvenenkompression
- Pfortaderthrombose

Folgen: Ösophagusvarizen, Splenomegalie, intestinale Kongestion

### **Intrahepatische Zirkulationsstörungen**

Ät.:

- Zirrhose
- Sinusoidokklusion

Folgen: Aszites, Ösophagusvarizen, Hepatomegalie, Transaminasenanstieg

SF: Zahnscher Infarkt - lokale Druckatrophie durch Stauungshyperämie, z.B. bei Rechtsherzinsuffizienz und gleichzeitiger lokaler Kompression kleiner Portalvenen im betroffenen Bereich, keine Nekrose.

### **Posthepatische Abflußstörungen**

Folgen: Aszites, Hepatomegalie, Bauchschmerzen, Transaminasenanstieg

## **BUDD-CHIARI-Syndrom**

Thrombose der großen Lebervenen

Ät.: idiopathisch (30 %), Kollagenosen (SLE), myeloproliferative Erkrankungen

Mikro: Multiple, zentrolobuläre Nekrosen

Beim Budd-Chiari-Syndrom kommt es zu einer sich schnell (= akuten) oder langsam (= chronisch) entwickelnden Blutabflussstörung der Leber durch eine Thrombose in den Lebervenen oder der V. cava inferior. Klinisch besteht eine Lebervergrößerung, Schmerzen im rechten Oberbauch und Aszites (= Erguss der Bauchhöhle). Die Thrombose der Lebervenen entsteht im Rahmen einer allgemein erhöhten Thromboseneigung bei hämatologischen Grunderkrankungen, Mutationen von Genen der Blutgerinnungsfaktoren (insbesondere der Faktor V), Lupus erythematosus, Verwendung von Kontrazeptiva und malignen Tumoren. Die Thrombosen beim Budd-Chiari-Syndrom können aber auch beim direkten Verschluss von Lebervenen durch Tumoren oder Entzündungen entstehen. Ca. 30% der Patienten mit Budd-Chiari-Syndrom zeigen jedoch keine eindeutig identifizierbare Ursache (sog. „idiopathische“ Genese).

## **Vena-occlusive-disease**

Thrombosierung der kleinen intrahepatischen Venen

Ät.: Zytostatika, nach KM-Tx, nach Radiotherapie

## **Kardiale Leberstauung**

Ät.: Cor pulmonale, Klappenfehler, Perikarditis constrictiva

Mikro: Die Zentralvene ist gestaut, erweitert, eryreich, die Sinussoide sind perizentral erweitert, die Hepatozyten bes. perizentral komprimiert (Druckatrophie). Stauungsstraßen und zentral betonte Fibrose.

Makro: Muskatnussleber/Herbstlaubleber

## **Akute Virus-Hepatitis**

Definition: Hepatitis < 6 Monate

Ät.:

- Virushepatitis: HAV 55 % HBV 35 %, HCV 10 %
- Virusbegleithepatitis: EBV, CMV, VZV u.a.m.

Verlauf:

- Infektion
- Latenzphase
- Prodromalstadium: 2-7 Tage, grippeähnlich, gastrointestinale Symptome
- Hepatische Organmanifestation: 4-8 Wochen, 2/3 anikterisch!

#### Verlaufsformen:

- Subklinisch
- Akute Hepatitis
- Carrier (gesunder Virus-Träger)
- Persistenz/Chronische Hepatitis (chronisch stabil <-> chronisch aggressiv)

#### Morphologie:

- Zellödeme (hydropisch geschwollene ballonierte Zellen) mit läppchenzentraler Betonung
- T-Zell-vermittelte eosinophile Leberzelldegeneration mit Koagulationsnekrosen (Councilman-bodies: Einzelzellnekrosen, extrazellulär)
- Proliferation der Kupffer-Stern-Zellen
- Lymphozytäre Infiltration der Leberläppchen
- Lymphohistiozytäre Infiltration der Portalfelder -> Mottenfraßnekrosen
- Im abklingenden Stadium Akkumulation von Ceroidpigment und Eisen in den Makrophagen

#### Formen der Nekrose:

- Disseminierte Einzelzellnekrosen
- Zentrale Nekrose
  - Ausbreitung nach periportal -> Konfluierende brückenbildende Nekrosen
- Periportale Mottenfraßnekrosen
- Massive Nekrosen

#### Komplikationen:

- Cholestatiche Verlaufsformen: Hepatitis mit intrahepatischem Verschlusssyndrom, S-AP+, LAP+,  $\gamma$ GT+
- Protrahierter Verlauf: Transaminasenerhöhung > 3 Monate
- Fulminanter Verlauf: brückenbildende und multilobuläre Nekrosen (Hep.A. 0,1%, Hep.C 1%)
- Extrahepatische Manifestation: Kryoglobulinämie, Glomerulonephritis; 5-10% bei HBV)
- Viruspersistenz = chronische Hepatitis
  - Chronisch persistierend (CPH) - Milchglaszellen
  - Chronisch aggressiv (CAH) - Mottenfraßnekrosen
- Spätkomplikation: Leberzell-Ca

#### Folgezustände:

- Restitutio ad integrum
- Entzündliche Residuen (Aktivierung der Kupffer-Stern-Zellen, lymphohistiozytäre Portalfeldinfiltrate)
- Chronische Hepatitis
- Fibrose und Zirrhose
- Hepatocelluläres Karzinom (HCC)

## Hepatitis A

RNS-Virus

Übertragung: fäkal-oral

- Vermehrung nur in Leberzellen
- Kein chronischer Verlauf

Histo: Einzelzellnekrosen in periportal Zone

## **Hepatitis B**

DNS-Virus

Übertragung: sexuell, Blut

Mikro: Nekrosen in den Läppchenzentren, Milchglashepatozyten

Verlaufsformen:

- Subklinisch 60 - 65 % -> 100 % Erholung
- Akute Hepatitis 20 - 25 % -> 99 % Erholung, < 1 % fulminant
- Carrier 5 - 10 % (Gesunder HBs-Ag-Träger: Evtl. Leberzellkarzinom)
- Persistierend 4 %
  - -> 70 - 90 % Erholung
  - -> 10 - 30 % Chronische Hepatitis -> Zirrhose, HCC

## **Hepatitis C**

RNS-Viren

Übertragung: Transfusion, i.v.Drogen (Spritzentausch), sexuell, z.T. unklar

Verlauf:

- Heilung 15 %
- Chronifizierung 85 %
  - -> Stabil 80 %
  - -> Zirrhose 20 % -> HCC
- Fulminant selten

## **Hepatitis D**

RNS-Virus

Braucht zur Replikation das HBs-Antigen des Hepatitis B-Virus

- Simultaninfektion: 90 % Heilung
- Fulminanter Verlauf häufiger
- Superinfektion: Meist chronischer Verlauf

## Hepatitis E

Nicht chronisch, hohe Letalität bei Infektion in der Schwangerschaft.

## Chronische Hepatitis

Dauer > 6 Monate

Ät.:

- Viral (Hepatitis B,C,D)
- Autoimmunologisch: Primär biliäre Leberzirrhose (PBC), Primär sklerosierende Cholangitis (PSC)
- Medikamentös ( $\alpha$ -Methyldopa, Isoniazid)
- Stoffwechselstörungen (Hämochromatose, Morbus Wilson,  $\alpha$ 1-AT-Mangel)

Folge: Leberfibrose, -zirrhose in 20-50 % nach 10-20 Jahren

Kompl.: HCC

Morphologische Klassifikation der Aktivität (persistierend <-> aktiv)

- Minimal: Zelluläre Infiltrate der Periportalfelder, PF-Fibrose
- Mild: Intralobuläre Nekrose, Bindegewebssepten unvollständig
- Mäßig: Mottenfraßnekrose, komplette Bindegewebssepten
- Schwer: Brückennekrosen, Pseudolobuli und Zirrhose

## Autoimmunhepatitis

Ep.: 5 - 20 % aller chronische Hepatitiden, bes. Frauen (jung oder postmenopausal)

Ät.: T-Suppressorzell-Defekt: T-Zell-Rezeptor gegen Leberzellmembran-Ag (CYP450)

Klinik: IgG erhöht, ANA +, SMA +

Assoziation mit Immunerkrankungen wie Thyreoididen, Vaskulitis u.a.

## Bakterielle Hepatitis

Erreger: E. coli, Streptokokken, Staphylokokken

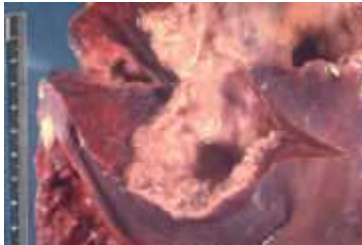Infektionswege: Hämatogen (arteriell, portalvenös), cholangiogen, traumatisch

Morph.: Destruierend, abszedierend, konfluierend (-> Septikopyämie)

## Parasitäre Lebererkrankungen

- Entamoeba histolytica (Magnaform)
- Echinococcus - Zysten (Hydatiden) aus Kapsel, parasitärer Keimschicht und Scolizes

- Echinococcus granulosus/cysticus - Hundebandwurm - große, gekammerte, rundliche Hydatiden
- Echinococcus alveolaris/multilocularis - Fuchsbandwurm - diffus sich verzweigende Hydatide, schlechtere Prognose



Amöbenabszess der Leber.

## Toxische Leberschäden

Lebergifte:

- Obligate Lebertoxine - Dosisabhängige Schädigung, vorhersagbare Wirkung
- Fakultative Lebertoxine - Keine dosisabhängige Schädigung, keine vorhersagbare Wirkung
- Primäre Lebertoxine - Schädigen direkt
- Sekundäre Lebertoxine - Schädigung durch Metabolite (Giftung, Biotransformation)

Manifestation eines Leberschadens: Leberzellnekrosen, Leberzellverfettung (groß-, kleintropfig), intrahepatische Cholestase, akute/chronische Hepatitis, granulomatöse Entzündung, Fibrose, Zirrhose.

### Fettleber

Syn: Steatosis hepatis

Ät.: Metabolisch-toxisch, Überernährung, alkoholisch

Mikro: Zahlreiche Vakuolen, evtl. cribiformes (siebförmiges) Muster

Makro: Die Leber ist gelblich verfärbt.

Kompl.: Alkoholische Steatohepatitis (ASH), Nicht-alkoholische Steatohepatitis (NASH)

Mikro: Zusätzlich leukozytäres Infiltrat

### Alkoholtoxischer Leberschaden

30 - 50 % aller Lebererkrankungen in Europa, USA

Schädigungsmechanismen:

- Giftung in der Leber: [Alkohol -ADH-> Acetaldehyd](#) (toxisch)



- Verschiebung des Redoxgleichgewichts (NADH-Anstieg)
- Induktion des mikrosomalen Ethanol-oxidierenden Systems (MEOS) -> Medikamenteninteraktionen

Mögliche Folgen:

- Alkoholische Steatosis hepatis
- Alkoholische Steatohepatitis (ASH)
- Alkoholische Leberfibrose und -zirrhose

Mikro: Siegelringzellen (zentrale Fettvakuole, an den Rand gedrängter Kern), alkoholisches Hyalin (hirschgeweihartig), MALLORY-Körperchen (intrazellulär), Leberfibrose (perivenuläre/perizelluläre Fibrose bis zur zentralen Sklerose, Maschendrahtfibrose), porto-portale/porto-zentrale Bindegewebssepten, unspezifisches entzündliches Bild, Cholestasezeichen.

Makro: Die Leber ist vergrößert, gelblich, teigig-weich

Kompl.: HCC, ZIEVE-Syndrom, extrahepatisch

## Leberzirrhose

Ät.: Alkoholabusus 60 - 70 %, chronische Hepatitis 10 - 15 %, biliär 5 %, Hämochromatose 5 %, andere Stoffwechselerkrankungen (Galaktosämie, Fruktose-Intoleranz, Glykogenosen, Morbus WILSON,  $\alpha$ -1-Antitrypsinmangel) < 1 %, Toxine < 1 %, Leberstauung < 1 %, idiopathisch 10 %

Einteilung:

- Postnekrotische Leberzirrhose
- Posthepatitische Leberzirrhose
- Biliäre Leberzirrhose
- Pigmentzirrhose (Morbus Wilson, Hämochromatose)
- Fettzirrhose

Erscheinungsform:

- Kleinknotig  $\leq 3$  cm
- Großknotig  $> 3$  cm
- Gemischt

Aktivität:

- Aktive Zirrhose (Leberzellnekrosen, Entzündung)
- Stationäre (inaktive) Zirrhose

Mikro: Bindegewebsvermehrung (EVG: BG violett), Bindegewebssepten, abgeschnürte Regeneratknotten. Die Zentralvene ist verschwunden, man findet Neoduktuli (Gallengangproliferationen).

Makro: Die Leber ist geschrumpft und hat eine höckrige Oberfläche.

Folgen: Ikterus, Gerinnungsstörungen, Hypalbuminämie -> Aszites, hepatorenales Syndrom, endokrine Störungen -> Gynäkomastie, Bauchglatze, hepatische Enzephalopathie/Coma hepaticum, portale Hypertonie -> Aszites, Splenomegalie, Kollateralen: Ösophagusvarizen, Caput medusae, Spider-Nävi.

### **Primär biliäre Zirrhose/Cholangitis (PBC)**

Chronisch destruierende nicht-eitrig Cholangitis

Ep.: 1 % der Zirrhosen, 95 % Frauen zwischen dem 40. und 60. Lj.

Ät.: Autoimmun, zytotoxische Ak gegen Gallengangsepithel

Stadieneinteilung 1 bis 4

Mikro: Lymphohistiozytäre Infiltration, Bindegewebssepten porto-portal und porto-zentral.

Makro: Kleinknotiger, zirrhotischer Umbau.

Klinik: AP und IgM erhöht, > 90 % AMA, Cholestase, Pruritus, Hypercholesterinämie

Prg.: Ohne Transplantation schlecht

### **Primär sklerosierende Cholangitis (PSC)**

Entzündlich fibrosierender Prozess an den intra- und extrahepatischen Gallengängen

Ep.: w:m = 1:2, 25 - 40 Lj., familiäre Häufung, > 70 % Colitis ulcerosa!

Klinik: ANCA 80 %

Mikro: Periportal periduktuläre Fibrose, Bindegewebssepten mit lymphohistiozytärer Infiltration, Atrophie und Obliteration der Gallengänge.

### **Sekundär sklerosierende Cholangitis**

Ät.: Immunschwäche, rezidivierende Infekte, Gallenabflußstörungen, GvH-Reaktion

### **Hämochromatose (HFE)**

Primäre Siderosen

Syn.: Bronzediabetes, Eisenspeicherkrankheit

Ätiologie:

- **Klassische hereditäre HFE:** Autosomal-rezessive Mutation des HLA-H-Gens bzw. des HFE-Gens (6p21.3), adulte Form, Männer stärker betroffen (Eisenverlust bei Frauen über die Menstruation), bis zu 10 % der Bevölkerung sind heterozygote Träger der Mutation.

- **HFE2A**: Juvenile Hämochromatose (JH) durch Mutation des **Hemojuvelin**-Gens (HJV; 1q21).
- **HFE2B**: Juvenile Hämochromatose (JH) durch Mutation des **hepcidin antimicrobial peptide**-Gens (HAMP; 19q13).
- **HFE3**: Autosomal-rezessive Mutation im Gen des **Transferrinrezeptors-2** (TFR2; 7q22).
- **HFE4**: Autosomal-dominante Mutation im **SLC40A1-Gen** (2q32), welches **Ferroportin** kodiert.

Pg: Ungebremste Eisenresorption Im GIT -> hohe Eisenspiegel, Akkumulation in den Organen -> Lipidoxidation und DNA-Interaktion.

Folgen der klassischen HFE: Die Leber kann in Form von Nekrosen, Fibrose, Zirrhose oder Entwicklung eines HCC betroffen sein. Weitere typische Manifestationen sind Diabetes mellitus, CMP, Bronzefärbung der Haut (fahlbraunes Hautkolorit), Arthritiden, Hypogonadismus, Hypothyreose.

Juvenile Formen: Beide Geschlechter betroffen, schwerer, Symptome vor dem 30. Lebensjahr: Hypogonadotroper Hypogonadismus, Herzversagen und/oder Arrhythmien, unbehandelt letal durch kardiale Komplikationen.

Labor: Ferritin > 700 ng/ml, Transferrin-Sättigung > 50 %.

Makro: Bräunliche Verfärbung zahlreicher Organe, zirrhotischer Umbau.

Mikro: Nachweis der Eisenablagerungen mit der Eisenfärbung (Berliner Blau).

Weblinks: [OMIM - Hemochromatosis](#), [OMIM - Juvenile hemochromatosis \(JH\)](#), [OMIM - HFE3](#), [OMIM - HFE4](#)

## **Morbus WILSON**

Syn.: Kupferspeicherkrankheit, hepatolentikuläre Degeneration

Ät.: Autosomal-rezessiv (Chromosom 13)

Pathogenese: Leberzelldefekt (ATPase) -> Kupferablagerungen in Leber, Niere, ZNS -> Schädigung von Mikrotubuli und Mitochondrien

Makro: Kleinknotiger, fibrotischer Umbau.

Klinik: Kupferkonzentration hoch im Urin, S-Coeruloplasmin niedrig, Kayser-Fleischer-Kornealring.

## **Tumoren der Leber**

RF: Vinylchlorid, Arsen, chron. HBV- und HCV-Infektion, Aflatoxine, Nitrosamine

Systematik der Lebertumore:

- Epithelial
  - Hepatozellulär - Fokale noduläre Hyperplasie (FNH), Adenom, Hepatozelluläres Karzinom (HCC)
  - Cholangiozellulär - Cholangiom, Zystadenom, Zystadenokarzinom, Cholangiozelluläres Karzinom (CCC)
- Mesenchymal
  - Benigne - Hämangiom, Fibrom, Lipom, Myom
  - Maligne - Angio-, Fibro-, Lipo-, Leiomyosarkom
- Embryonale Tumore - Hepatoblastom
- Metastasen (30 % der Lebertumoren)

### **Fokale noduläre Hyperplasie (FNH)**

RF: Orale Kontrazeptiva, anabole Steroide

Mikro: Verlust der sinusoidalen Gliederung, lympho-histiozytäre Infiltration der Portalfelder.

Makro: Zentrale sternförmige Narbe mit radiären Einziehungen.

### **Hepatozelluläres Karzinom (HCC)**

Ep.: 90 % aller primären Lebertumoren, w:m = 1:5, 5. - 6. Dekade

Ät: Chronische virale Hepatitis B oder C, toxisch (Alkohol, Anabolika, Aflatoxine, DDT, Arsen, PVC), Stoffwechselerkrankungen (Glycogenosen,  $\alpha$ 1-AT-Mangel, Fructoseintoleranz, Mukoviszidose), Hämochromatose, PBC, PSC.

Mikro: Evtl. gallebildend, nicht schleimbildend

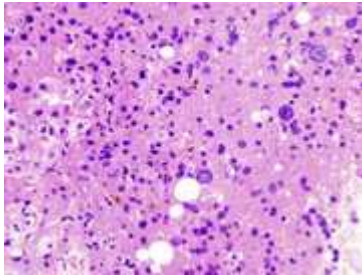
Histologische Typen:

- Diffus
- Trabekulär
- Fibrolamellär
- Pseudoglandulär
- Szirrhös
- Solide

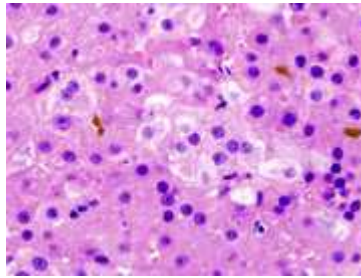
Makro: Makronodulär, multizentrisch.

Met.: Affinität zu venösen Gefäßen, hämatogene Metastasierung

Tumormarker:  $\alpha$ -Fetoprotein (60 %),  $\alpha$ 1-Antitrypsin (< 10 %)



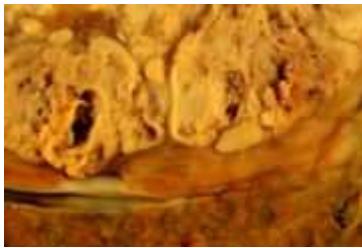Hepatozelluläres Karzinom bei Leberzirrhose durch chronische HCV-Infektion, H&E.



Idem, stärkere Vergrößerung.



HCC.



HCC, Nahansicht.

## Gallengangs-Zystadenom

Morph.: Zystisch, multilobulär, polypös, regressive Veränderungen (Einblutung)

## Zystadenokarzinom

Ep.: Ältere Patienten

Ursprung: Gallengangszystadenom, kongenitale Gallengangszysten

Mikro: Karzinomatöse, teils intestinalisierte, biliäre Epithelauskleidung. Keine Gallebildung, oft schleimbildend.

Makro: Mehrkammerige Zysten mit papillären Einfältelungen

Met.: Lymphogen

## Cholangiozelluläres Karzinom

Stromareicher Tumor des Gangepithels

Ep.: w:m = 1:1, 6. Dekade

Ät.: Unbekannt

RF.: PSC, Colitis ulcerosa, kongenitale Gallengangsanomalien

Tumor-Marker: CEA, EMA, Cytokeratin, kein  $\alpha$ -Fetoprotein

## Angiomyolipom

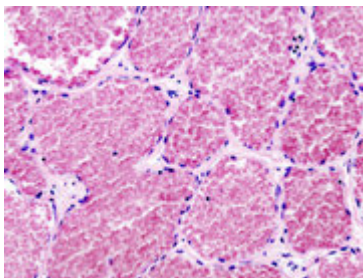
Solitärer fibröser Tumor

Morph.: Lokalisierte zeldichte Fibroblastenproliferation, knotig, gut begrenzt

## Hämangiom

Makro: Oft kavernös, subkapsulär, blutreich, schwammig, zystisch, evtl. regressiv verändert, thrombosiert, sekundär entzündlich fibrosiert.

Dignität: Benigne Proliferation von Blutgefäßen in der Leber.



Kavernöses Hämangiom, H&E.

## Hämangiosarkom der Leber

Signaltumor!

Ät.: Vinylchlorid, Arsen, Thorotrast (altes Röntgenkontrastmittel)

## Hepatoblastom

Maligner embryonaler Lebertumor

Ep.: Kinder 1-4. Lj., 5 % der frühkindlichen Tumore

Assoziiert mit: Hemihypertrophie, Wilms-Tumor, FAP, Glycogenosen

Histologische Typen:

- Epithelialer Typ (am häufigsten)
  - Fetal - ähnlich reifen Leberzellen, in Platten angeordnet
  - Embryonal - kleine, dunkle Zellen, rosettenartige Anordnung
- Anaplastischer Typ - kleine undifferenzierte Zellen
- Gemischter Typ - epithelialer Typ mit primitiven mesenchymalen Strukturen (Herde von Osteoid, Knorpel, Stroma, Muskulatur)

Cave: Bis zu 5 Jahren nach Resektion noch Rezidive!

## Lebermetastasen

30 % der Lebertumoren

Herkunft: Colon bis Kannenböhm'scher Punkt (Pfortaderabfluß), Lunge, Mamma, Magen, Melanom.

## 7.6 Gallenwege

### Floride, chronische Cholezystitis

Mikro: Nekrosen, Leukozyteninfiltrate, Einblutung, Schorf

Makro: Schleimhaut gerötet und belegt

### Cholezystolithiasis

Syn.: Gallensteinleiden

Ät.: Ungleichgewicht zwischen Cholesterin, Phospholipiden (erhöht), Gallensalze und Lecithin (vermindert).

RF: Female, fat, forty, fertile, fair (weiblich, übergewichtig, mehrgebärend, über 40, blond/hellhäutig).

Makro: Steine oder oft nur Gries (*sludge*) in der Gallenblase; Steinarten:

- Cholesterinsteine (gelb)
- Bilirubinsteine (braun)
- gemischte Steine

### Gallenblasenkarzinom

Ep.: 20 % der gastrointestinalen Tumore, w:m = 1:2-3, 70. Lj.

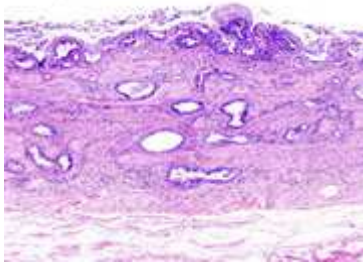
RF: Polypen > 0,5 cm, Porzellangallenblase, Gallensteine

Histologie:

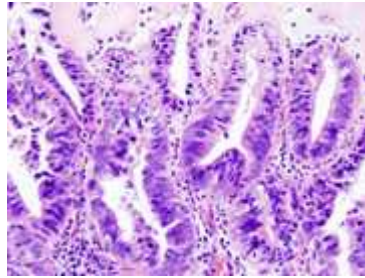
- Meist Adenokarzinom
  - Tubulär
  - Papillär
  - Mischform
- Selten Plattenepithelkarzinom

Wachstumsmuster: Exophytisch polypös oder diffus infiltrierend.

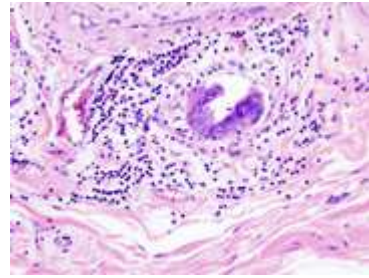
Prognose: Ungünstig



☞ Inzidentes Adenokarzinom in einem Cholezystektomiepräparat, H&E. idem, stärker vergrößert.



☞ Idem.



☞ Idem, stärker vergrößert, lymphocelluläre Reaktion.

## Gallengangskarzinom

RF: Leberegel (Clonorchis, Opisthorchis)

## 7.7 Pankreas

### Fehlbildungen

- Pankreas anulare - Ringförmig um das Duodenum gelagertes Pankreas, Kompl.: duodenale Obstruktion
- Pankreas divisum - Zwei vollständig getrennte Ausführungsgänge durch Nichtverschmelzung des ventralen und dorsalen Pankreas

### Akute Pankreatitis

Ep.: w:m = 1:1, w: 50-70 Lj., m: 30-50 Lj.

Ät.: Infektiös (bakteriell, viral: Mumps, Coxsackie B u.a.m.), chronischer Alkoholabusus (50 %), biliär (30 %), Schock/Ischämie (10 %), Bauchtrauma, operative Eingriffe, Toxine, medikamentös (Furosemid, Valproat,  $\beta$ -Blocker, ACE-Hemmer), post-ERCP, primärer Hyperparathyreoidismus, idiopathisch (10 %)

Pathomechanismen und histologisches Korrelat:

- Ät.: Alkohol, Obstruktion -> Periduktale Nekrose - läppchenzentral, kleinere Ductuli
- Ät.: Zirkulatorisch-ischämisch, Hypothermie -> Perilobuläre Nekrose - Läppchenperipherie
- Ät.: Infektiös -> Disseminierte Azinuszellnekrosen, granulolymphozytäres Infiltrat, keine autodigestiven Fettnekrosen
- Ät.: Gangobstruktion, biliär -> Ischämie, Gallereflux in Ductus pancreaticus -> Freisetzung und Aktivierung von Enzymen -> primär Schädigung azinärer Zellen, Autodigestion -> freigesetzte Fettsäuren aktivieren Trypsinogen, Proelastase,



Phospholipase A und binden Kalzium (-> intrapankreatische Kalkspritzernekrosen) -> weitere Schäden.

Verlauf:

- Mild (90 %) - Intrapankreatische Kalkspritzernekrosen
- Schwer (10 %) - Große hämorrhagische Nekrosen, Cave: Kreislaufschock

Kompl.: Schock, ARDS, DIC, Abszess, Pseudozyste, duodenale Obstruktion

## **Chronische Pankreatitis**

Ep.: w:m = 1:9, 30 - 60. Lj.

Ät.: Alkohol (80 %), idiopathisch (14 %), Medikamente, Hyperparathyreoidismus, Hyperlipidämie u.a.

Pathogenese: Entwicklung aus einer schweren akuten oder rezidivierenden Pankreatitiden

Morph.: Fibrose und narbige Umwandlung, Gangektasien und -stenosen, Pseudozysten, lobuläre Rarifizierung, Drüsenatrophie, Verkalkungen (chronische kalzifizierende Pankreatitis)

Kompl.: Pseudozyste, Gangobstruktion, Pankreasinsuffizienz -> Malabsorption, Steatorrhoe, sekundärer Diabetes mellitus (NIDDM)

## **Lipomatöse Atrophie**

Ät.: Autosomal-rezessiv erblich

Morph.: Parenchymschwund, lipomatöser Ersatz

## **Mukoviszidose**

Syn.: Zystische Fibrose (CF)

Ep.: Europa 1:2500, Heterozygotenfrequenz = 4 - 5 %

Ät.: Defekt des CFTR-Gens (Cystic Fibrosis Transmembrane Conductance Regulator) auf Chromosom 7 (7q31.2), der für einen Chloridkanal kodiert.

Genetik: Autosomal rezessiv, über 1.000 Mutationen bekannt, in 70 % Deletion von deltaF508 (die mittelalterlichen Seuchen sollen dieses Gen selektioniert haben, da es beim Heterozygoten wahrscheinlich die Resistenz gegenüber Cholera erhöht), enge Genotyp-Phänotyp-Korrelation

Pathogenese:

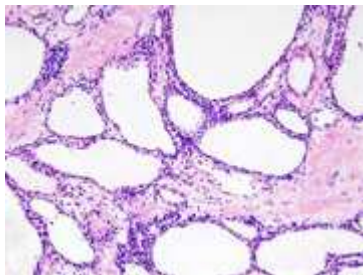
- Verminderte Chloridrückresorption in den Schweißdrüsen -> Erhöhter NaCl-Gehalt im Schweiß -> Diagnostik! [NaCl] > 60 - 70 mmol, normal < 30 mmol
- Verminderte Chloridsekretion in den Körperdrüsen -> Eindickung und Retention des Schleims in
  - GIT: 10 % der CF-Neugeborenen mit Mekoniumileus, auch später Ileusneigung
  - Lunge: Rezidivierende Infekte, Entzündung, Vernarbung, Bronchiektasien, Emphysem, Fibrose, Zerstörung der Lunge
  - Pankreas: Pankreatitiden, exokrine Pankreasinsuffizienz (85 %) -> Maldigestion (LANGERHANS-Inseln bleiben erhalten)
  - Ductus deferens: Infertilität (auch isoliert als Abortivform der CF -> Kongenitale bilaterale Aplasie des Vas deferens (CBAVD))
  - Störungen des hepatobiliären Systems

## Pankreastumoren

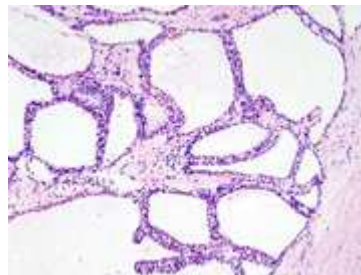
Ät.: Vitamin-D-Mangel (?)<sup>iii</sup>, andere krebsauslösende Faktoren

Systematik:

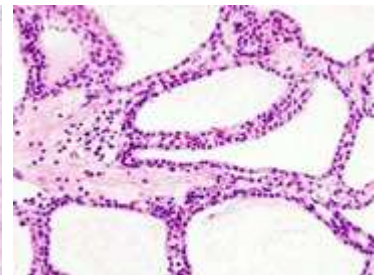| Ursprungszellen  | Lokalisation      | Tumorentität              | Tumormarker                                   |
|------------------|-------------------|---------------------------|---|
| duktale Zellen   | Große Gänge       | Muzinöse Tumore           | CEA +, PAS +                                  |
| duktuläre Zellen | Kleine Gänge      | Seröse Tumore             | CEA -   |
| azinäre Zellen   | Azini             | Azinuszell-Tumor          | Trypsin +, Lipase +, $\alpha$ 1-Antitrypsin + |
| endokrine Zellen | Langerhans-Inseln | Langerhansinselzell-Tumor | Chromogranin +, NSE +, Synaptophysin +        |




 Seröses Zystadenom des Pankreas, H&E.



 Idem.



 Idem, stärker vergrößert.

Maligne Pankreastumoren:

- Duktales Adenokarzinom 80 - 90 %, 60 - 80 Lj.
  - SF: Zystadenokarzinom 1 - 2 %
    - Serös - Scharf begrenzt, kollagene Wand, Auskleidung mit flachem, kubischem Epithel ohne Atypien
    - Muzinös - Scharf begrenzt, kollagene Wand, Auskleidung mit Zylinderepithel, Kernatypien
  - SF: Solider pseudopapillärer Tumor - Junge Frauen, bessere Prognose, Tumor groß, solide, zystisch, (pseudo)papillär, Progesteron+
  - SF: Osteoklastischer Riesenzelltumor - Entdifferenziertes, großzelliges Adenokarzinom, histiozytäre Begleitriesenzellen
- Azinuszellkarzinom 1 %
- Pankreatoblastom
- Endokrine Tumore 2 - 3 % (90 % < 40 Lj.)

## Duktales Adenokarzinom

Lok.: 60 - 70 % Pankreaskopf

Pg.: Entstehung in Stufen über PanIN (pankreatische intraepitheliale Neoplasie)-Karzinom-Sequenz

Mikro: Atypische Drüsen imitieren Pankreasgänge, Atypien, desmoplastische Stromareaktion

Typen:

- Adenosquamös
- Muzinös
- Anaplastisch
- Onkozytär, klarzellig

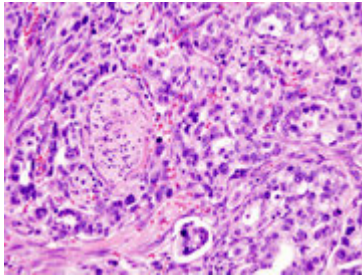
SF.:

- Siegelringzell-Ca
- Riesenzellen-Ca
- Kleinzelliges Ca (neuroendokrin)
- Foamy-cell-Ca

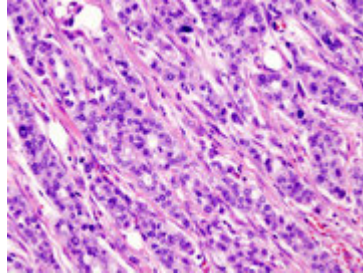
Makro: Weißlicher, verfestigter Tumor

Serum-Tumormarker: CEA, CA 19-9

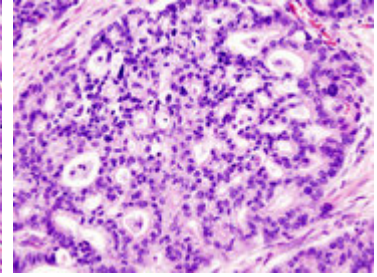
Verhalten: Frühe, organüberschreitende Ausbreitung (keine Kapsel!), Nervenscheideninvasion (dadurch DD zur Pankreatitis), in 10 % paraneoplastische Syndrome



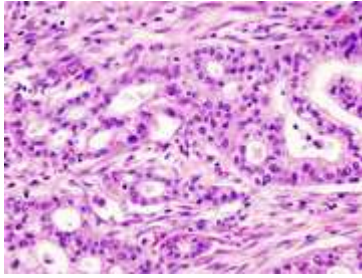
Adenokarzinom, Pankreaskopf, H&E.



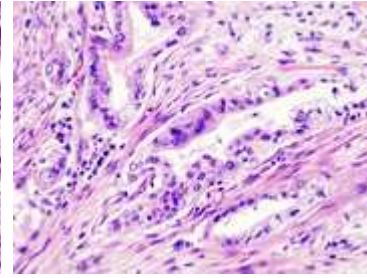
Idem.



Idem.



Idem.



Idem.

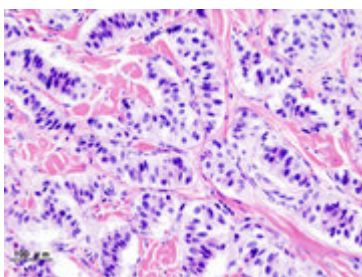
## Endokrine Tumoren

Biologisches Verhalten schwer vorhersehbar.

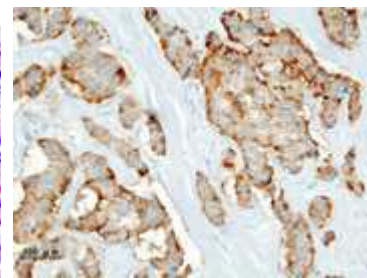
Malignitätskriterien: Gefäßinvasion, Metastasen, lokale Invasion, Nervenscheideninvasion, Größe > 3 cm.

Endokrin aktive Inselzelltumore

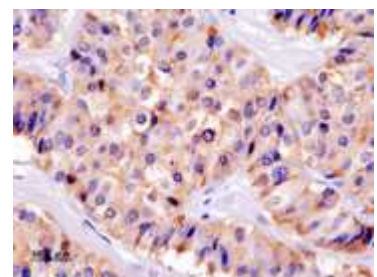
- Glucagonom : Tumor der A-Zellen
- Insulinom : Tumor der B-Zellen



Insulinom, H&E.



Insulinom, Immunhistochemie auf Chromgranin A.



Idem, IHC auf Insulin.

## 8. Urogenitaltrakt

# 8.1 Niere

## Angeborene Fehlbildungen

### Niere

- Nierenagenesie - Eine Niere ist nicht angelegt. Ep.: 1:1.1100 Geburten, w < m.
- Nierenaplasie - Eine Niere ist angelegt, aber nicht entwickelt.
- Nierenhypoplasie - Eine Niere ist unterentwickelt.
- Hufeisenniere „*horseshoe*“ *kidney* - Beide Nieren sind am unteren Pol miteinander verschmolzen, mögliche Folge sind Harnabflussstörungen.
- Einseitige Verschmelzungsniere bzw. Kuchenniere - Die Nieren sind verschmolzen, der gemeinsame Hilus zeigt nach ventral. Ep.: selten.
- Doppelnieren - Eine oder beide Nieren verfügen über zwei Nierenbecken und zwei Ureteren (embryonale Anlage von zwei Ureterknospen), wobei auf dem Weg zur Harnblase der obere Ureter meist den unteren über(unter?)kreuzt (Weigert-Meyer Regel). Kompl.: Reflux in den unteren Nierenanteil. Inzidenz: 4 %.
- Beckenniere - Die Niere liegt kaudal im Becken (kein Aszensus).
- Wanderniere - Die Niere ist hypermobil.

### Ureter

- Ureter duplex - Durch die embryonale Anlage zweier Ureterknospen auf einer Seite führen zwei Ureter zur Niere, die sich meist überkreuzen (Weigert-Meyer Regel).
- Ureterstenose - Verengung im Bereich des Harnleiters, meist subpelvin direkt unterhalb des Nierenbeckens.

### Fehlbildungen an der Uretermündung in die Harnblase

- Primäre Ureterklappeninsuffizienz (Ureter mündet nicht flach genug ein, kein Ventilmechanismus).
- Divertikel
- Duplikation
- Ureterozele
- Ureterektomie

### Fehlbildungen an der Harnblase

- Urachusfistel

### Infravesikulär

- Urethralklappe - Schleimhautfalte in der proximalen Urethra bei Jungen

Intrauterine Harntransportstörungen (Okklusion oder Reflux) -> Megaureter, Hydronephrose

## Nierenzysten

Ät.: Entzündungen mit Narbenbildung

Makro: Irreguläre, multiple, große Zysten.

DD: Hydronephrose

## **Zystennieren**

Systemerkrankung

### **Infantile bilateral-polyzystische Schwammnieren (POTTER I)**

*autosomal recessive polycystic kidney disease (ARPKD)*

Ät.: Autosomal-rezessiv - Defekt des Fibrozystin-Gens (PKHD1)

Mikro: Nieren beidseits homogen polyzystisch durchsetzt, kaum noch funktionsfähiges Parenchym.

Makro: Der Bauch ist pflaumenförmig aufgetrieben (Plum-belly-Syndrom), die Nieren sind stark vergrößert, viele 1-2 mm große Zysten, schwammartig. Intrauterin kommt durch die fehlende Urinproduktion zum Oligohydramnion mit der POTTER-Sequenz POTTER-Fazies (eingezogene Nasenwurzel, faltige Ohren), verkrümmte Gliedmaßen, Thorax- und Lungenhypoplasie. Häufig ist die Nierenerkrankung kombiniert mit Leberfibrose und zystisch dilatierten Gallengängen, evtl. finden sich auch Leber-, Pankreas- und Lungenzysten.

Prg.: Die neonatale Sterblichkeit bei postpartal gestellter Diagnose beträgt 90 % innerhalb der ersten Lebenswochen. Todesursachen sind Urämie und respiratorischer Insuffizienz. Die Erkrankung kann protrahiert bis ins frühe Erwachsenenalter verlaufen, wobei die Prognose oft von der hepatischen Fibrose bestimmt wird.

### **Degenerative Zystennieren (POTTER II)**

*cystic renal dysplasia*

Ät.: Fehlerhafte Ureterknospenverteilung, nicht erblich.

Manifestation im Kindesalter.

Makro: Zysten unterschiedlicher Größe, asymmetrisch verteilt.

### **Adulte bilateral-polyzystische Schwammniere (POTTER III)**

*dominant polycystic kidney disease (DPKD)*

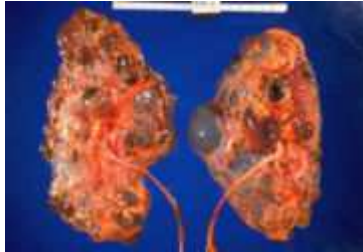
Ät.: Autosomal-dominant (-> Familienscreening!)

Zysten entwickeln sich langsam und werden i.d.R. erst mit dem 40. bis 50. Lj. durch Niereninsuffizienz symptomatisch.

Mikro: Zwischen den Zysten finden sich intakte Nephronen.

Makro: Die Nieren sind sehr groß, 20 - 25 cm. Die Zysten sind symmetrisch über beide Nieren verteilt. Die Nierenerkrankung ist gehäuft kombiniert mit Hirnbasisaneurysmen und Zysten in anderen Organen.

Klinik: renaler Hypertonus (Cave: SAB!), progrediente Niereninsuffizienz.



 Polyzystische Nieren (Potter III?).

## Niereninfarkt

### Frischer Niereninfarkt

Mikro: Koagulationsnekrose, im Zentrum: Nekrose, ungefärbte Zellkerne, feinkörnig homogenisiertes Zytoplasma. Randzone: zellreich, hyperämisch, vermehrt Leukozyten.

Makro: Keilförmige, scharf begrenzte, weißliche Verfärbung mit hämorrhagischem Randsaum.

### Alter Niereninfarkt

Mikro: Kollagenfaseriges Bindegewebe, narbige Einziehungen, keine Glomeruli im Infarktbezirk

Makro: Tiefe Narbe(n)

## Interstitielle Nephritiden (Pyelonephritis)

### Akute herdförmige destruierende Nephritis

Ät.: Oxalose, Gicht, Steine, Harnabflußstörungen -> bakterielle Infekte (Tbc, Escherichia coli, Pseudomonas, Proteus, Enterokokken, Klebsiellen), i.d.R. hämatogen ascendierend (Pyelonephritis) oder descendierend (Endokarditis).

Makro: Fokale stecknadelkopfgroße granulozytär-eitrige Abszesse (Stippchen) mit hämorrhagischem Randsaum. Rezidivierendes Geschehen -> Flache Narben (DD: Vaskulitis, Infarkte -> Tiefe Narben), destruierend.

Klinik: Flankenschmerz, Fieber, Leukozyturie, Nitrit+, evtl. sekundärer Hypertonus.

## **Chronische herdförmige destruierende Nephritis**

Ät.: Harnabflußstörungen

Makro: Flache Narben, das Parenchym ist hypertroph vorgebuckelt. Bei Gefäßleiden: tiefe Narben, Gyrierung. Tubulusatrophie, Fibrose.

### **Uratnephropathie**

Ät.: Tumorlyse, Gicht

Akute oder chronische herdförmige destruierende Nephritis, ähnlich Oxalatnephropathie.

Spätfolge: Schrumpfniere

## **Akute diffuse nicht-destruierende Nephritis**

Ät.: Parainfektios (Röteln, Scharlach, Q-Fieber, Typhus) oder medikamentös (Phenazetin, Paracetamol)

Mikro: Lympo-plasmazelluläre interstitielle Entzündung

Makro: Die Niere ist groß, fest, weißlich. Die Kapillarsklerose führt zu Papillenspitzennekrosen (-> Steinbildung).

SF: Xanthogranulomatöse Nephritis

Ät.: Primär bakteriell bei „schwer verdaulichen“ Bakterien

Mikro: Histiozyten, Schaumzellen

Makro: Tumorartige Knoten, herdförmig

## **Chronische nicht-destruierende Nephritis**

Ät.: Phenacetin, SLE, chronische Vergiftungen (Blei)

## **Nierentuberkulose**

Mikro: Lymphozyteninfiltrate, zentrale verkäsende Nekrose mit Randwall aus Epitheloidzellen/Histiozyten.

Makro: U.U. Kavernen, inhomogenes „buntes Bild“

DD: Fibrinoide Nekrose (homogen)

Kompl.: Typisch nach 10 bis 20 Jahren ist die Reaktivierung und deszendierende Ausbreitung

Makro: Tuberkulöse Kittniere/Mörtelniere

## **Klinische Syndrome glomerulärer Läsionen**

### **Nephrotisches Syndrom**



Klinik: Große Proteinurie > 3 g/die. Folgen sind Hypalbuminämie mit Ödemen (prätibial, Lidödeme, Aszites), Dyslipoproteinämie mit Hyperlipidämie und Lipidurie sowie eine Hypogammaglobulinämie mit Infektneigung.

Pathologisches Korrelat:

- Minimal-Change-Glomerulonephritis
- Membranöse GN
- Membranoproliferative GN
- Nicht-GN:
  - Renale Amyloidose
  - Glomerulosklerose KIMMELSTIEL-WILSON (-> Diabetes mellitus)

### Nephritisches Syndrom

Klinik: Leichte Proteinurie (< 3 g/die), Hämaturie, reduzierte GFR, Hypertonie, evtl. Ödeme.

Pathologisches Korrelat:

- Exsudative GN (Poststreptokokken-GN)
- Mesangioproliferative GN

### Rapid-progressiver Verlauf

Ät.: Idiopathisch nach Infektionen oder im Rahmen von Autoaggressionserkrankungen wie Morbus Wegener, Goodpasture-Syndrom, Systemischer Lupus erythematoses (SLE), Purpura Schoenlein-Henoch (Purpura anaphylactoides).

Klinik: Makrohämaturie, Proteinurie und Hypertonus, Niereninsuffizienz binnen 6 Monaten

Pathologisches Korrelat: Glomerulusschlingennekrose -> Einblutung -> extrakapilläre Proliferation des Kapseleithels -> diffuse Halbmond-GN

### Übersicht über die klinisch-pathologischen Korrelationen bei GN und Glomerulopathie:

| Klinik:            | Nephrotisches Syndrom  | Nephritisches Syndrom  | Rapid-progressiver Verlauf   |
|--------------------|--|--|--|
| <b>Pathologie:</b> | <ul style="list-style-type: none"> <li>• Minimal-Change-GN</li> <li>• Membranöse GN</li> <li>• Membrano-proliferative GN</li> <li>• Renale Amyloidose</li> <li>• Glomerulosklerose Kimmelstiel-Wilson</li> </ul> | <ul style="list-style-type: none"> <li>• Immunkomplex-nephritiden</li> <li>• Mesangioproliferative GN</li> </ul> | <ul style="list-style-type: none"> <li>• Diffuse Halbmond-GN</li> <li>• Bei auto-aggressiven Systemerkrankungen</li> </ul> |

## Glomerulonephritiden (GN)

Glomerulonephritiden spielen sich beidseitig ab und führen oft zu chronischer Niereninsuffizienz.

Formen:

- Niere: Befall fokal oder diffus
- Glomerulus: Befall segmental oder global/diffus oder extrakapillär (Halbmonde)

### **Immunkomplexnephritiden**

Makro: Systemische Erkrankung mit Befall beider Nieren, flohstichartige Blutungen. Die Nieren sind gerötet, vergrößert und ödematös.

Klinik: Akutes nephritisches Syndrom (außer bei Membranöser GN).

### **Postinfektiöse GN**

Syn: Exsudative GN, endokapilläre akute GN

Ät.:  $\beta$ -hämolyisierende A-Streptokokken, Viren -> Antikörperinduktion IgG, IgM, IgA (max. n. ca. 2 - 3 Wochen) -> Reaktion mit zirkulierendem Antigen -> Immunkomplexablagerung in den Glomeruli auf der Außenseite der Basalmembran (Humps), subendothelial und im Mesangium.

IF: Herdförmige, granuläre Ablagerungen, je nach Molekulargewicht der Immunkomplexe subendothelial oder subepithelial.

Kompl.: In 5 % d. F. Übergang in eine **mesangioproliferative GN**

EM: Verbreiterte Mesangiumzellen, Matrixzunahme, Fibrose -> Filtrationsstörungen, Hypertonus wg. Minderperfusion

### **GOODPASTURE-Syndrom**

Ät.: Freilegung nichtkollagener Bestandteile der  $\alpha 3$ -Kette des Kollagen IV -> Induktion von Basalmembran-Auto-Ak -> glomeruläre Immunkomplexbildung -> Komplementaktivierung, Entzündungsreaktion.

Lok.: Lunge -> Lungenblutungen, Niere -> GN

IF: Homogene, diffuse Ablagerung der IC in der Lamina densa der Basalmembran.

### **In-situ-Immunkomplex-Nephritis**

Ät.: Das Antigen lagert sich auf/in der Basalmembran ab -> sekundär binden Antikörper und bilden Immunkomplexe.

Pg.: Die Immunkomplexe führen zur monozytären Infiltration, Thrombozytenreaktion und Komplementaktivierung (Leukozytenaktivierung, Freisetzung von Proteasen,  $O_2$ -Radikalen, Prostaglandinen) und damit zur Entzündung.

## **IgA-Nephritis**

Syn.: BERGER-Nephropathie

Ät.: Auftreten nach viralen Infekten, oft sind Männer betroffen

Mikro: Nur IgA, **mesangioproliferative GN**

## **Membranoproliferative GN**

Ät.: Oft bei Hepatitis B

Mikro: Einwachsen von Mesangiumzellen zwischen die Basalmembranen

## **Membranöse GN**

Ät.: (Epi/Peri)membranöse subepitheliale (in situ) Immunkomplex-Nephritis, primär oder medikamenteninduziert.

Stadien:

- I.: Immunkomplexe
- II.: Basalmembran Spikes
- III.: Einscheidung der Immunkomplexe in der Basalmembran -> EM: Doppelkontur
- IV.: keine Immunkomplexe mehr vorhanden

Klinik: Nephrotisches Syndrom

Sonderform: Lipoidnephrose (Fetteinlagerung)

Histo: Die Basalmembran der Glomeruli ist stark verdickt.

## **Minimal-Change-Nephritis (MCGN)**

Ep.: Hauptsächlich im Kindesalter auftretend, häufigste Ursache für ein nephrotisches Syndrom beim Kind.

Ät.: T-Zell-vermittelt (keine Immunkomplexe, kein Komplement)

Mikro: Keine lichtmikroskopisch sichtbare Veränderung! (Biopsie bei konkretem Verdacht nur eingeschränkt sinnvoll).

EM: Verstrichene, abgeflachte Podozytenfortsätze.

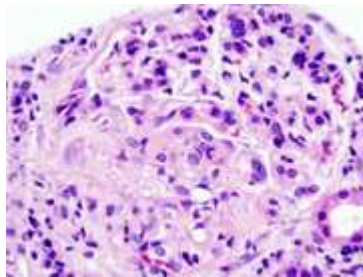
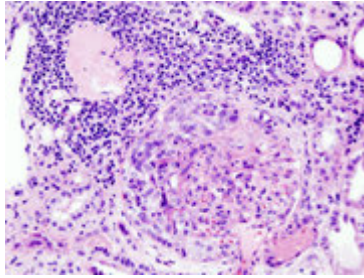
## **Rapid-progressive Glomerulonephritis**

Ät.: Z.B. Immunkomplex-Nephritis, GOODPASTURE-Syndrom, WEGENER-Granulomatose (Anti-Leukozyten-Ak ANCA -> granulomatöse Vaskulitis), SLE

Mikro: Extrakapilläre Komponente (im Ggs. zu oben), Kapillarruptur und Einblutung in die Bowman-Kapsel, Entzündung der Bowmankapsel, evtl. Totalzerstörung mit Übergreifen auf das umliegende Gewebe, Halbmondnephritis.

Makro: Niere feingranulär mit weißen Stippchen.

Klinik: (Makro)Hämaturie, Proteinurie, Hypertension, Anurie



MPO-ANCA positive rapid-progressive Glomerulonephritis, H&E.

Idem.

## Glomerulopathien

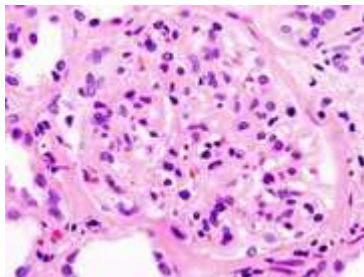
### Diabetische Nephropathie

Häufige Komplikation bei Typ-I-Diabetes

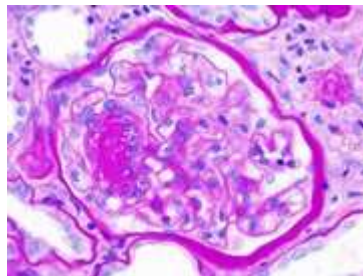
Mikro: Arteriologlomerulosklerose diffus oder nodulär (= KIMMELSTIEL-WILSON, beweisend für Diabetes mellitus). Das Mesangium ist vermehrt, Mikroangiopathie, Verdickung der Basalmembran

EM: Basalmembran verdickt, Podozytenfortsätze verbreitert

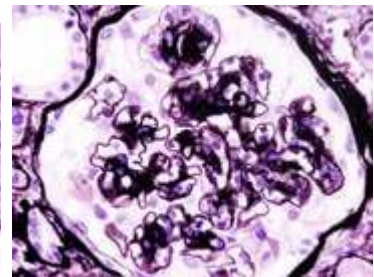
Makro: Nieren beidseits groß, blass, feingranuliert.



Diabetische Glomerulosklerose bei nephrotischem Syndrom, H&E.



Idem, PAS-Färbung.



Idem, PAM-Immunfärbung.

### Plasmozytomniere

Glomeruläre, vaskuläre und tubulointerstitielle Nierenschädigung im Rahmen eines Plasmozytoms.

Ät.: Ablagerung von Paraproteinen (L-Ketten = BENICE-JONES-Protein, L-Amyloid)

Pathogenese: Leichtketten-Proteine fallen bei saurem pH aus -> direkt toxisch -> Tubulusnekrosen und interstitielle Nephritis.

Mikro: Hyaline Zylinder in den distalen Tubuli (TAMM-HORSFALL-Protein = ausgefällte Proteine), diffuse Amyloidose, Fremdkörperreaktion mit histiozytären Riesenzellen, begleitende interstitielle Nephritis.

Makro: Nieren beidseits groß, blass und fest.

Klinik: Proteinurie, rezidivierendes Nierenversagen.

### **Amyloidose der Niere**

Ät.: Plasmozytom (L-Amyloid), chronische Erkrankungen

Mikro: Kongophile, doppelbrechende (apfelgrün-gelb) Ablagerungen.

Makro: Nieren beidseits groß und blass.

### **Schockniere**

Mikro: Die Glomeruli sind kollabiert, die Bowmankapsel ist weit, die Tubuli sind dilatiert (proximale Hauptstücke am empfindlichsten), reversible Tubuluszellnekrose

Makro: Die Nieren sind beidseits groß, blass und weich. Die Rinde ist breit und blass. Hyperämische dunkle Markkegel.

Klinik: Erst Anurie/Oligurie, dann Polyurie und Polysthenurie (Erholung der Glomeruli), dann Normalisierung (Erholung der Tubuli).

### **Laborchemische Differenzierung der Proteinurie**

| <b>Urin-Markerprotein</b> | <b>Molekulargewicht</b> | <b>Eigenschaften des Proteins</b>               | <b>Art des Nierenschadens</b>   |
|---------------------------|-------------------------|---|---------------------------------|
| Albumin, Transferrin      | 69 kD, 90 kD            | Wird nicht filtriert, bei leicht Schäden schon  | Glomerulär selektiver Schaden   |
| IgG                       | 150 kD                  | Wird nicht filtriert, erst bei schweren Schäden | Glomerulär unselektiver Schaden |

|                          |        |   |  |
|--------------------------|--------|---|--|
| $\alpha$ 1-Mikroglobulin | 33 kD  | Wird filtriert und tubulär rückresorbiert                                       | Tubulärer Schaden                                  |
| $\alpha$ 2-Makroglobulin | 750 kD | Gelangen aufgrund ihrer Größe auch bei geschädigten Glomeruli nicht in den Harn | Postrenaler Eiweißverlust (z.B. Entzündung, Tumor) |

Weblinks: [Med4you - Markerproteine im Harn](#)

## Nephrolithiasis

*calculus*

- Urolithiasis = Steinbildungen im ableitenden Harnsystem
- Nephrokalzinose = Intrarenale Verkalkungen

Ep.: > 30 Lj.

Lok.: V. a. im Nierenbecken

Ursachen: Hohe Konzentrationen lithogener Substanzen, Harnstau, pH-Veränderungen des Urins, Infektionen, Kristallnukleatoren

Häuf.:

- Kalziumoxalat 75 % - Bei Hyperkalziurie, Hyperoxalurie, Hyperurie
- Magnesiumammoniumphosphat 12 % - Relativ weich, im Nierenbecken als Ausgußsteine, bei Infektionen und alkalischem Urin
- Harnsäure (Uratsteine) 6 % - Klein, hart, rundlich, glatte Oberfläche, bei saurem Urin und bei Gicht
- Cystin 1 % - Bei der Zystinurie
- Andere 6 %

## Hydronephrose

Syn.: Wassersackniere

*hydronephrosis*

Ät.: Harnabflussbehinderungen, z.B. bei Nierensteinen, subpelviner Stenose (Stenose am Abgang des Ureters), Narbenstrikturen, vesiko-ureteralem Reflux, Endometriose, Blasentumoren, BPH, Urethralklappe oder Urethraatresie.

Makro: Gleichmäßig große Räume mit Verbindung zu Nierenbecken und -kelchen und Druckatrophie des Nierenparenchyms, Extremfall: Sackniere.

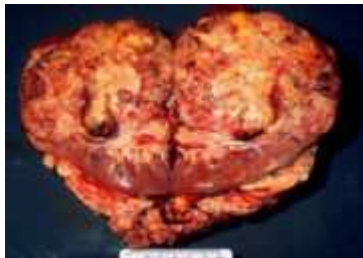Mikro: Vernarbtes Gewebe, Eiweißzylinder, chronische interstitielle Entzündung.

# Nierentumoren

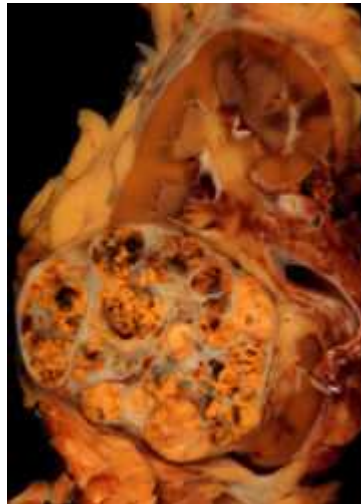
RF: Rauchen, Cadmium, Blei, Arsen, Trichlorethylen, Adipositas

Klinik: Hämaturie, Flankenschmerz (oft spät)

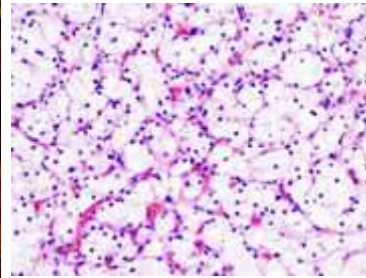
IHC: Vimentin positiv (Niere ist mesenchymalen Ursprungs)



Nierenzellkarzinom.



Nierenzellkarzinom.



Klarzelliges Nierenkarzinom, Nephrektomiepräparat, H&E

## Epitheliale Nierentumoren

Subtypen:

- Adenom
- Nierenzellkarzinom (Hypernephrom, GRAWITZ-Tumor)
  - Klarzelliges Nierenzellkarzinom - Ursprung: Proximaler Tubulus (80 %)
  - Chromophiles Nierenzellkarzinom - Ursprung: Proximaler Tubulus (12 %)
  - Onkozytom Nierenzellkarzinom - Ursprung Verbindungsstück (3 %)
  - Chromophobes Nierenzellkarzinom - Ursprung: Sammelrohr (5 %), Vimentin neg.
  - Duct-BELLINI-Karzinom - Ursprung: Sammelrohr (Mark) (1 %), sehr bösartig

Differenzierung zwischen Adenom und Nierenzellkarzinom nur anhand der Größe:

- Adenom < 1 cm: Metastasierung selten, benigne; Papillär, oft multipel, Kernhyperchromasie, scharfe Begrenzung.
- Karzinom > 1 cm, Metastasierung häufiger, maligne (Ausnahme: onkozytäres Adenom, immer benigne).

## Klarzelliges Nierenzellkarzinom

Maligne

Mikro: Helle, pflanzenzellartige Zellen mit klarer Begrenzung. Die Kerne sind rund, dunkelhyperchromatisch, polymorph oder normal. Nekrosen, Einblutungen, lymphoplasmazelluläre Reaktion des umgebenden Stromas.

Makro: Bunte Schnittfläche, scheckig, intensiv gelb (NNR-Farbe, deswegen alte Bezeichnung Hypernephrom)

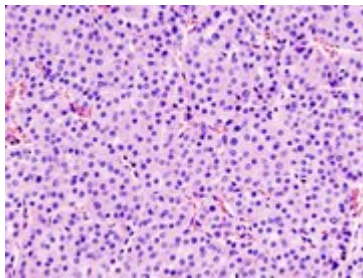
Met.: Affinität zum Gefäßsystem, ggf. Tumorzapfen in der Vena cava (die in Ausnahmefällen bis zum rechten Vorhof vorwachsen können), hämatogene Streuung.


## Onkozytom

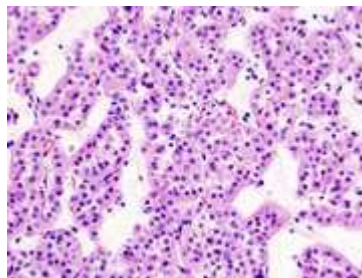
Benigne

Mikro: Große, blasse, eosinophile Zellen, evtl. Kernatypien. Mitochondrienvermehrung (Onkozyten).

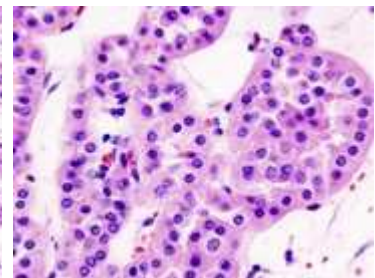
Makro: Bis 8 cm großer Tumor mit rehbraun-oranger Schnittfläche und zentraler Narbe (regressiv-zystisch).




 Renales Onkozytom, Nephrektomiepräparat, H&E.



 Idem.



 Idem, stärker vergrößert.

## Duct-BELLINI-Karzinom

Makro: Diffus wachsend, diffuse weissliche Linien.

Prg.: Schlechteste Prognose der Nierentumoren.

## Papilläres Nierenzellcarzinom

Makro: Weiß-grau, rund, eher multipel.

Prg.: Besser als beim Klarzeller.

## Mesenchymale Tumoren

- Leiomyom der Nierenrinde (benigne)
- Angiomyolipom (benigne)

## Angiomyolipom

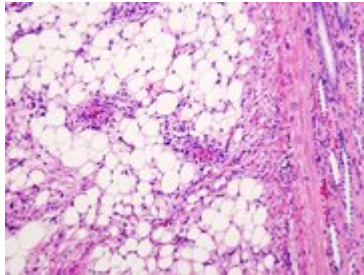


Benigne

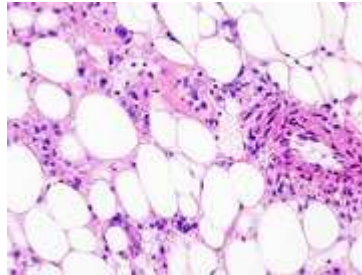
Mikro: Große muskelstarke Gefäße, Fettgewebe.

Makro: Sehr groß, bunte Schnittfläche (Nekrosen, Einblutung). Gefäß-, Muskel-, Fett-Anteile.

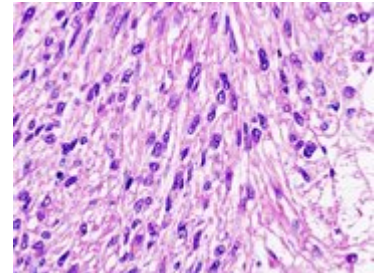
Evtl. kombiniert mit der tuberösen Sklerose oder der Angiomyolipomatose der Lymphgefäße.



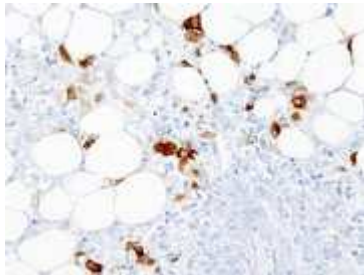
Renales Angiomyolipom,  
Nephrektomiepräparat, H&E.



Idem, stärkere  
Vergrößerung



Idem, starke Vergrößerung.



Idem, HMB-45-Immunfärbung.

## Mischtumoren

Ep.: Meist im Kindesalter

### WILMS-Tumor (Nephroblastom)

Ep.: Kleinkinder, 1:10.000

Ät.: In 30 % Inaktivierung des Tumorsuppressorgens WTX (X!)<sup>iv</sup>, in 5 - 10 % Inaktivierung des Tumorsuppressorgens WT1 (11p13).

Makro: Kindliche Niere, bunter Aspekt.

Mikro: Drei Komponenten (Prognose!): Epithelial -> Tubuläre Strukturen, mesenchymal -> Glatte Muskel, blastemisch -> Undifferenzierte Zellen.

Verhalten: Maligne

Metastasierung: Lunge und Leber

Prg.: Gut (unter Therapie)

# 8.2 Ableitende Harnwege

## Harnwegsinfektionen

RF.: Harnabflussstörungen, Urolithiasis, Z.n. urogenitalen operativen Eingriffen, Stoffwechselstörungen (Diabetes mellitus), Medikamente (Immunsuppressiva), transurethrale Blasenverweilkatheter, Schwangerschaft, GV, geringe Ausscheidung.

Infektionsmarker im Urin: Leukozyten, Bakterien, Nitrit.

## Zystitis

Infektionswege:

- Urethrogen ascendierende Infektion
- Ureterogen deszendierende Infektion
- Hämatogene Infektion
- Lymphogene Infektion

Die akute Entzündung ist häufig durch eine Monoinfektion verursacht (Escherichia coli), bei chronischen Entzündung dominieren Mischinfektionen.

### Akute unspezifische Zystitis

#### Einfache katarrhalische Zystitis

Eitrig, fibrinös oder hämorrhagisch.

#### Pseudomembranös-nekrotisierende Zystitis

Ät.: Akute (Strahlennekrose) oder chronische (Gefäßverschlüsse) Folge einer Strahlentherapie im kleinen Becken (bei 4 - 7 % der bestrahlten Uterus- und Ovarialtumore).

### Chronische unspezifische Zystitis

#### Zystitis polyposa

Patho.: Kapillarwucherungen, hyperplastisches Epithel, kleine Schleimhautknötchen.

#### Schrumpfblase

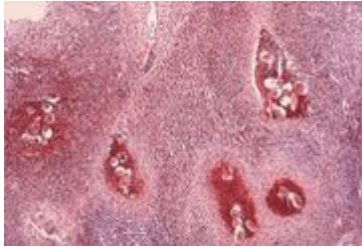
Pg.: Spätfolge bei überwiegender Kollagenfaserbildung. Narbige Retraktion, Atrophie, Schrumpfung.

### Spezifische Zystitis

Bei: Tbc, Gonorrhoe, Billharziose (Schistosoma hematobium) -> Plattenepithelmetaplasie, Lues (Stadium I und II), Trichomonaden, Mykosen, z.B. Soor (bei Diabetes, Antibiose) u.a.

## Granulomatöse Zystitis

Ät.: Tbc, Treponema pallidum, Pilze, Bilharziose -> Plattenepithelmetaplasie, iatrogen: TUBK



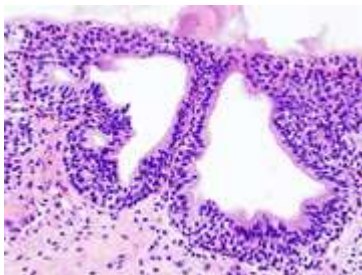
Blasenbillharziose: Ansammlungen von Eiern des Pärchenegels Schistosoma hematobium mit Inflammation und Eosinophilen.

## Sonderformen der Zystitis

### Zystitis nodularis et cystica

Ep.: Ältere Frauen

Mikro: Solide Zellnester (BRUNN-Epithelien), zystische Umwandlung.



Zystitis glandularis, Zystoskopiebiopsat, H&E.

### Zystitis glandularis

Mikro: Becherzellmetaplasie (ähnl. Kolonschleimhaut)

### Zystitis emphysematosa

Ät.: Gasbildende Bakterien (E. coli-Stämme), v.a. bei Diabetikern

Mikro: Riesenzellen (Fremdkörperreaktion)

### Zystitis polyposa (papilläre Zystitis)

Ät.: Fremdkörper (TUBK)

Morph.: Chronische Granulationsgewebsproliferation, exophytisch, tumorartig. Stromaödem, Stromafibrose im Spätstadium.

SF : **Cystitis bullosa** (Schleimhautveränderungen breitbasig aufsitzend)

### **Ulcus simplex HUNNER**

Syn.: Interstitielle Zystitis (IC), pelvic-pain-Syndrom (bei Männern)

Ep.: Junge Frauen zwischen 20 und 40 Jahren (w:m = 10:1)

Ät.: Insuffizienz der protektiven Glykosaminoglykan-Schicht der Blaseschleimhaut durch verminderte Produktion (genetischer Drüsedefekt) oder erhöhten Verbrauch (autoimmun). Hormonelle Einflüsse.

Regulationsfaktoren der GAG-Schicht:

Wachstumsfaktoren:

Proliferationshemmende Faktoren:

HB-EGF (Heparin binding epidermal growth factor) < --- > APF (Anti-proliferating-factor)

EGF (Epidermal growth factor)

I  
Östrogene

APF ist hochspezifisch: bei 98 % der IC-Patientinnen nachweisbar

Mikro: Ulcus am Blasendach (Hunner-Ulcus) mit dichten zellulären Infiltraten am Ulcusgrund, später interstitielle Fibrose, alle Wandschichten der Harnblase sind betroffen. Mastzellen sind vermehrt, Elastizitätsverlust der Blasenwand und Schrumpfung (Schrumpfblase), der Urin ist steril.

Klinik: Starker nicht zu unterdrückender Harndrang auch nachts, Pollakisurie, Dysparaeunie, keine Bakterien/Leukozyten im Urin, psychosoziale Folgeprobleme, Ausschlussdiagnose, Cave: Die Patientinnen sind u.U. suizidgefährdet!

Therapiansatz: Östrogenrezeptorblocker (derzeit in einer Therapiestudie)

## **Balkenblase**

Ät.: Harnabflussstörungen (benigne Prostatahyperplasie, Urethrasteine, neurogen)

Makro: Hypertrophie des M. detrusor, Pseudodivertikel an der Harnblasenhinterwand

## **Metaplasie der Harnblasenschleimhaut**

**Plattenepithelmetaplasie = Leukoplakie**

Ät.: Chronische Entzündungen (Billharziose)

Makro: Weisser, scharf begrenzter, nicht erhabener Fleck (Xerosis versicae) v.a. im Trigonum

Präkanzeröse Läsion

## **Drüsenepithelmetaplasie**

I.R.d. Zystitis glandularis

## Nephrogene Metaplasie

Ep.: Männer mittleren Alters

Ät.: Chronische Entzündungen

Makro: Kleine Knötchen, vorgewölbte Schleimhaut am Blasenboden.

Mikro: Papilläre oder tubuläre Struktur, entzündliche Reaktion.

## Tumoren der ableitenden Harnwege

Ep.: 95 % sind Blasenkarzinome, 3 % aller karzinombedingten Todesfälle, Männer sind 2 bis 3 mal häufiger betroffen als Frauen.

Ät.: Aromatische Amine (4-Aminodiphenyl, Benzidin, 2-Naphthylamin, 4-Chlor-o-Toluidin), Azofarbstoffe, Nitrosamine, Arsen, Billharziose.

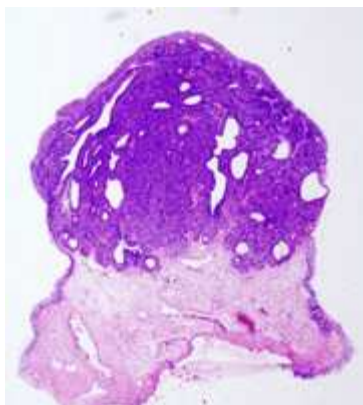
Lok.: 6 % Nierenbecken, 2 % Ureter, 92 % Harnblase


Klinik: Mögliches Frühsymptom: Mikrohämaturie!

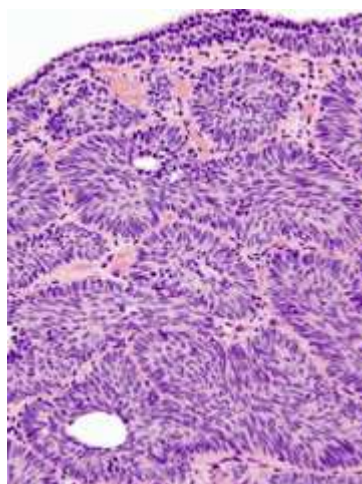
## Übergangszellpapillom (Transitionalzellepithel)


Morph.: Rein exophytisch (blumenkohlartig), papillär aufgebaut, Bindegewebsstroma, bis zu 7 Zelllagen, wenig Mitosen, keine Atypien.

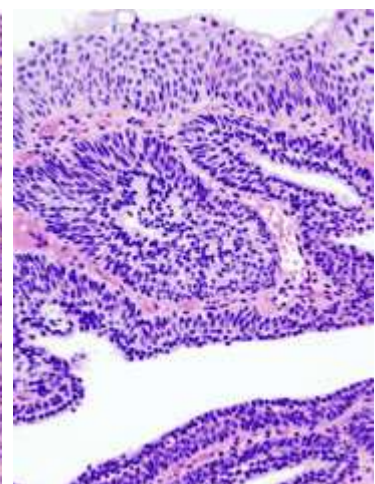
SF: Invertiertes Papillom (im Trigonum)



 Invertiertes Blasenpapillom, zystoskopisch entfernt, H&E.



 Idem, stärker vergrößert.



 Idem.

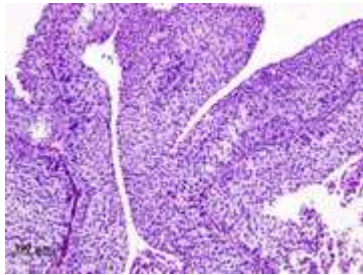
## Übergangszellkarzinom (Urothelkarzinom)

90 % der Blasenkarzinome, öfters multifokal, 3 Grade:

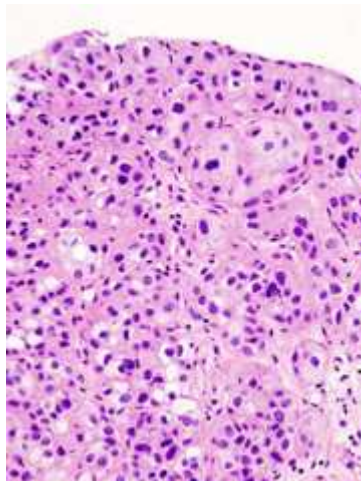
- I.: Rein exophytisch, > 7 Zellschichten, Mitosen, Atypien vereinzelt
- II.: Infiltrierend, Zwischenstellung
- III.: Entdifferenziert, Polymorphie, Verlust der umbrella cells

Unterschied papilläre vs. flache Karzinome:

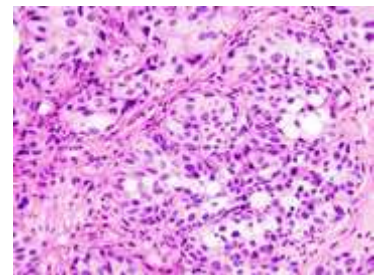
- Papillär: Häufig rezidivierend - Selten muskelinvasiv - Relativ gute Prognose
- Flach: Oft GIII-Karzinome - Früh muskelinvasiv - Ungünstige Prognose



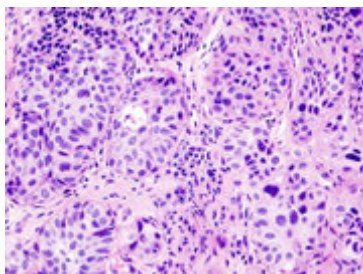
Urothelkarzinom der Harnblase, transurethrale Biopsie, H&E.



Urothelkarzinom am Trigonum, transurethrale Biopsie, H&E.



Idem.



Idem.

## Plattenepithelkarzinom

Als Teildifferenzierung des Übergangszellkarzinoms.

## Adenokarzinom

Selten

## Nichtepitheliale Tumoren

- Embryonales Rhabdomyosarkom - häufigster Harnblasentumor im Kindesalter, Tumormarker: Desmin, Vimentin
- Phäochromozytome
- Maligne Lymphome

- Karzinosarkom - Kombinationstumor, epithelialer und mesenchymaler Anteil, DD: Kollisionstumor

## 8.3 Mamma

### Die Brust

Phylognese: Die Mamma (Brustdrüse) stellt eine modifizierte Schweißdrüse dar.

Histologie:

- Zahlreiche **Azini** bilden einen Lobulus, ca. 10 - 20 **Lobuli** münden in einen Milchgang (Ductus lactiferi). Dieser Übergang nennt sich **terminale duktulo-lobuläre Einheit** und ist der Ausgangspunkt der meisten Mammakarzinome. 15 - 20 **Ductuli lactiferi**, die sich kurz vor der Mamille noch zum **Sinus lactifer** erweitern enden am **Porus excretorius** auf die Mamille.
- Das Drüsenepithel der apokrinen Drüse ist zweireihig.
- Mamma lactans:
  - Deutliche Proliferation, Sekret, aber keine Atypien, kein infiltratives Wachstum:

### Mastopathie

Ep.: 90 % der Frauen in der Involution.

Die Mastopathie ist eine benigne, hormonell induzierte Umbaureaktion der Brust, die vor und während der Menopause beginnt. Hohe Östrogen- und leicht erniedrigte Progesteronspiegel tragen dazu bei.

Morph.: Fibrose, Zysten, Gangektasien

Kompl.: Entartungsrisiko kaum erhöht

#### Mastopathia fibrosa cystica

Syn.: Fibrözystische Mastopathie

Ep.: 50 % der Frauen

- Entwickelt sich langsam
- Meist oberer äußerer Quadrant
- 50 % Mastodynie (schmerzhafte Brüste)

Mikro: Zystisch erweiterte Milchgänge, kleine und große Zysten. Die Fibroblasten sind vermehrt, Fibrose des Mantelstromas. Mit oder ohne Epithelproliferation (apokrine Metaplasie).

Makro: Unregelmäßig verfestigt, knotig, streifig (Stränge), prall-elastisch, grau-weiß, inhomogen, unscharf begrenzt, Zysten.

## Präneoplastische Läsionen

Benigne intraduktale Epithelproliferation

### Duktale Hyperplasie

Mikro: Benigne, das intraduktales Epithel ist proliferiert, aber nicht atypisch, von der Zellmasse erweiterte Milchgänge.

### Radiäre Narbe

Mikro: Sklerose und duktales Hyperplasie, Tubuli, das Stroma ist verbreitert.

DD: Tubuläres Mammakarzinom

### Adenose (Skleradenose)

Mikro: Kompakte Läppchenproliferation, die duktuolobulären Einheiten liegen dicht beieinander. Vermehrung des Myoepithels (Nachweis mit dem Myoepithelmarker CD31).

## Mammakarzinom

**RF:** Verwandte mit Brustkrebs (Alter bei Erkrankung!), Gene: BRCA1, BRCA2, Nulliparae, erste Geburt mit über 30 J., frühe Menarche, späte Menopause, Adipositas, Alkohol-Konsum > 20 g pro Tag, Rauchen, Bewegungsmangel, Mastopathie mit Atypien, Postmenopause, Alter > 50, Hormonersatztherapie (nur sehr moderate Risikoerhöhung bei kurzzeitiger Anwendung, niedriger Dosierung, transdermalen Applikation und Beachtung der Kontraindikationen.)

**Pathologische Prognosefaktoren:** TNM-Stadium, Grading, Typ (lobuläres Ca ungünstiger als duktales Ca), Expression von Östrogen- und Progesterorezeptoren günstig. (Bestimmung im nativen Gewebe, gekühlt transportieren, mind. 0,5 g!). Expression des Proliferationsmarkers p53. hoch = ungünstig. Ebenfalls ungünstig ist die Überexpression des **human epidermal growth faktor receptor 2 Her2** (auch HER-2/neu, c-erbB2, erbB2 oder c-neu genannt), was bei 20 bis 25 % der Frauen mit Brustkrebs der Fall ist.

### Histologische Typen:

- Lobuläres Karzinom
  - Carcinoma lobulare in situ (CLIS)
  - Invasiv-lobuläres Mammakarzinom (10 - 20 % der invasiven)
- Duktales Karzinom
  - Duktales Carcinoma in situ (DCIS)
  - Invasives duktales Karzinom:
    - Invasiv-duktales (80 %)
    - Medullär (< 1 %)
    - Gallertkarzinom (2 %)



- Tubulär (1 - 2 %)
- Papillär (< 1 %)
- Morbus Paget der Mamille mit invasivem duktalem Mammakarzinom

### **Mögliche Transformationsstufen (n. Stegner, 1985):**

- Normales Gangepithel -> Reguläre Hyperplasie -> Präkanzeröse atypische Hyperplasie -> CIS -> Infiltrierendes Karzinom
- Normales Gangepithel -> Präkanzeröse atypische Hyperplasie -> CIS -> Infiltrierendes Karzinom
- Normales Gangepithel -> CIS -> Infiltrierendes Karzinom

### **Ausbreitungsmuster:**

- Intraduktales Karzinom -> Lobuli
- Lobuläres Ca -> Ductuli
- Invasives Karzinom (Durchbruch der Basallamina) -> Stroma

### **Metastasierungswege:**

- Hämatogen: bes. Knochen und Lungen
- Lymphogen:
  - Lymphangiomatosa carcinomatosa
  - Retro/parasternale LK, axiläre LK (Sentinel-LK, Level 1-3), sub- und supraclaviculär
    - Histo: LK groß, fest, verbacken, gut begrenzt, weislich

### **TNM-Klassifikation:**

- pT1: < 2 cm; a) < 0,5 cm, b) < 1 cm, c) 1 - 2 cm
- pT2: 2 - 5 cm
- pT3: > 5 cm
- pN1: 1 - 3 LK => schon Stadium 2a
- pN2: 4 - 9 LK
- pN3: > 10 LK
- pM1 => Stadium 4

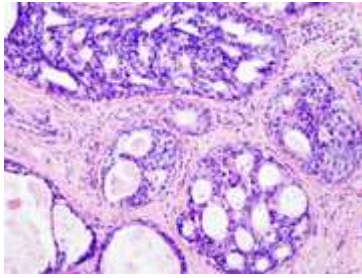
### **Duktales Carcinoma in situ (DCIS)**

Syn.: Komedo-Karzinom

Mikro: Intraduktal, nichtinvasiv, deutlich erweiterte Gänge, hochatypische Epithelproliferation, evtl. mit cribiformem Muster. Comedonekrosen im Zentrum, die sekundär calcifizieren. Mikroverkalkungen, Kalkstrassen (Mammographie!). Die Basalmembran ist erhalten. Vermehrung des kollagenen Bindegewebes.

Grading: Vergrößerte Kerne, atypische Kerne (Tumorriesenzellen), Anzahl von Comedonekrosen

Makro: Solider Tumor, weißliche Schnittfläche, harte Konsistenz, Stippchen (Komedo-Nekrosen), baumartige Verästelungen (Milchgänge gefüllt mit atypischen Zellen).



 Cribriformes DCIS der Mamma, H&E.

## Invasives duktales Mammakarzinom

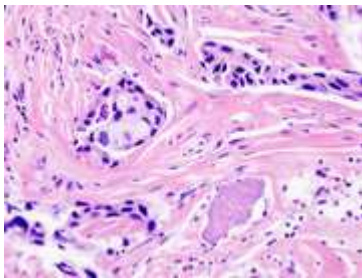
Idem plus:


Mikro: Basalmembran durchbrochen, im Stroma vereinzelte Tumorzellverbände mit solidem oder drüsigem Wachstum.

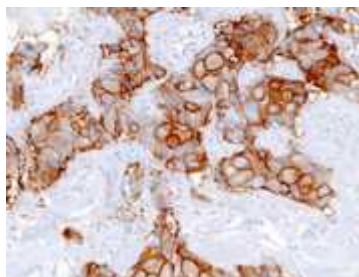
Makro: Hautinfiltration/Morbus Paget (ekzemartige Hautveränderung der Brust), Ulzeration, Nekrosen, Knoten, sternförmig mit Ausläufern.


Subtypen:

- Tubulär - Prognose gut, DD: radiäre Narbe
- Medullär - sehr atypisches Aussehen, lymphatisches Gewebe im Bereich des Ca, oft pT2, selten LK-Metastasen, Prognose gut
- Gallertkarzinom/muzinöses Karzinom - Schleimseen, wenige und atypische Zellen, Prognose schlechter




 Invasives duktales Mammakarzinom mit szirrhösem Wachstum, Nadelbiopsie, H&E.



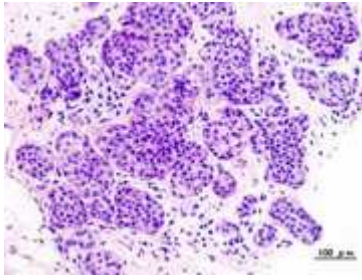
 IHC beim gleichen Fall: HER-2/neu positiv.



 Infiltrierendes duktales Mammakarzinom.

## Lobuläres carcinoma in situ (LCIS)

Mikro: Atypische Epithelproliferation in den Azini und Lobuli, die Basalmembran ist erhalten.



 Lobuläres invasives Karzinom der Mamma.

## Invasives lobuläres Mammakarzinom

Mikro: Atypische Epithelproliferation in den Azini, die Basalmembran ist durchbrochen. In Einzelzellreihen angeordnete Tumorzellen („Gänsemarsch“), Schießscheibenmuster, kein drüsiges Wachstum, Tumorzellen sehen kleiner und „unschuldiger“ (weniger atypisch) aus als beim duktalem Karzinom.

Makro: Weiche Konsistenz, keine Knoten, oft multifokal (mehr als ein Ca in einem Quadranten) oder multizentrisch (Ca in mehr als einem Quadranten), diffus wachsend.

Klinik: Schlecht palpabel, oft spät diagnostiziert, Prognose schlechter als bei duktalem MammaCa

## Fibroadenom

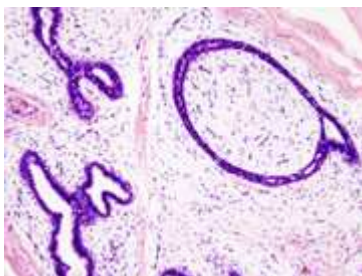Häufigste benigne biphasische (mesenchymal-epitheliale) Neubildung der Brust.


Ep.: Um das 30Lj.

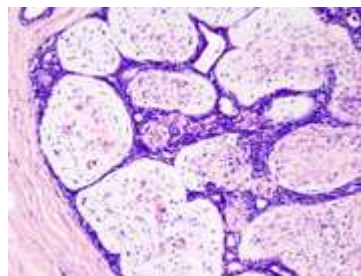
Mikro: Y- und O-Strukturen (Kompression der Milchgänge), mesenchymale (Fibroblasten deutlich vermehrt) und epitheliale Komponente.


Makro: Gut begrenzter Knoten, prall elastisch, gut lobuliert, bis etwa 2-3cm Durchmesser.

SF: Juvenile/zellreiche Fibroadenome - Jüngerer Frauen, Tumor größer, benigne.



 Fibroadenom, Nadelpunktion, H&E.



 Fibroadenom. Das Epithel (violett) wird vom proliferierten Bindegewebe komprimiert, Nadelpunktion, H&E.

## Phylloides-Tumor

Quasi die Steigerung des Fibroadenoms. Etwas größer, biphasischer Tumor (epithelial-mesenchymal) mit maligner Potenz, Rezidivneigung, drei Malignitätsgrade mit prognostischer und therapeutischer Relevanz:

| <b>Eigenschaften</b>                | <b>Benigne</b>                | <b>Borderline</b>            | <b>Maligne (Sarkom)</b>   |
|-------------------------------------|-------------------------------|------------------------------|---|
| Stroma Hyperzellularität            | ++                            | ++                           | +++   |
| Pleomorphie                         | +                             | ++                           | +++   |
| Mitosen                             | +                             | ++                           | +++ (> 10 pro 10 HPF)   |
| Begrenzung                          | +++ Gut begrenzt              | ++                           | + Invasiv, Satellitenmetastasen   |
| Stromamuster                        | Uniforme, stromale Verteilung | Heterogen stromale Expansion | Ausgeprägtes Stromwachstum  |
| Heterologe stromale Differenzierung | Selten                        | Selten                       | Nicht ungewöhnlich (fibro-, osteo-, chondrosarkomatös, z.B. maligne Knochenbildung) |
| Häufigkeitsverteilung               | 60 %                          | 20 %                         | 20 %  |
| Prognose                            | Gut                           | Intermediär                  | Ungünstig   |

Keine TNM-Klassifikation, die gibt es nur für Karzinome!

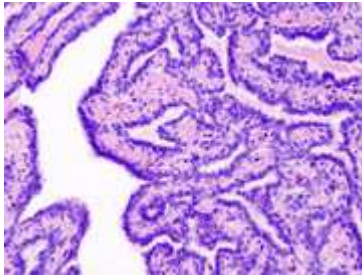
## Papillome

Ep.: Jedes Alter

Unterscheidung:

- Periphere Papillome (Azini): Klinisch keine Bedeutung
- Zentrale Papillome (Milchgänge) -> Klinik: Serös-blutige Sekretion der Mamille

DD: Zentrales papilläres Mammakarzinom (Unterscheidung kann schwierig sein)



Intraduktales Papillom der Mamma, Exzisionspräparat, H&E.

## Zentrales Papillom

Mikro: Benigne, keine Atypien, zahlreiche, bäumchenartig verzweigte Epithelpapillen mit gefäßführendem Stil, keine Invasion, scharf begrenzt, Kapsel.

Makro: Weicher, intraduktaler Tumor

## Angiosarkom

Ät.: Oft Z.n. Mammkarzinom (Bestrahlungsfolge)

Mikro: Hochmaligne Endothelien, Atypien, maligne Gefäße, rasche Metastasierung, Endothelmarker CD31 positiv.

Makro: Weicher, deutlich eingebluteter Tumor. Tumornekrosen.

## Gynäkomastie

Hormonell bedingte Vergrößerung der männlichen Brustdrüse.

Ät.: Androgenmangel, Östrogenüberschuss

- Nach Geburt (mütterliche Hormone)
- Pubertät
- Altersgynäkomastie
- Leberzirrhose (Östrogenkonversion aus Androstendiol)
- Medikamente
- Androgenmangel: Z.n. radikaler Prostatektomie, Anorchie, Kastration
- Paraneoplastisches Syndrom (kleinzelliges Bronchial-Ca)
- Östrogen- oder HCG-bildende Tumoren des Hodens und der NNR

Mikro: Proliferation, keine Atypien, kein infiltratives Wachstum.

# 8.4 Ovar

## Das Ovar

Anatomie:

- Je 11 g, 1 x 2 x 4 cm groß
- Bei jungen Frauen glatte, grau-weiße Oberfläche, später Zerklüftung mit narbigen Einkerbungen
- Postmenopausal klein, fest, grau-weiß, gyriert
- Ggf. Druckatrophien z.B. bei Uterus myomatosus

Histologie:

- MÜLLER-Epithel: die äußerste Schicht und Ausgangspunkt der meisten Ovarialkarzinome
- Rinde: Bindegewebe mit spindeligen Stromazellen und Follikeln
- Mark
- Hilus und Mesovar

Physiologie:

- GnRH (Hypothalamus) -> Gonadotropine FSH/LH (Hypophyse) -> Sexualsteroid (Ovar)

## **Funktionelle Läsionen**

- Gelbkörper-Persistenz
- Follikelzyste
- Verwachsungen im Zervixbereich
- Endometritis bei Endometrioseherd
- STEIN-LEVENTHAL-Syndrom (PCO-Syndrom)

## **Entzündungen im Bereich des Ovars**

### **Oophoritis**

Entzündung des Ovars.

Isoliert sehr selten, meist im Rahmen einer Salpingitis, Appendicitis, Divertikulitis, Peritonitis oder Mumps (hämatogene Infektion). Isolierter Ovarialabszess gehäuft nach OP.

Akut oder chronisch

Spezifische Entzündungen: Tbc, Sarkoidose, Aktinomykose

### **Akute Salpingitis**

Entzündung der Tube

Ät.: Iatrogen, bakteriell (Gonokokken, Staphylokokken, Streptokokken)

Klinik: Ziehende Unterbauschmerzen und Fieber

Kompl.: Adnexitis (Salpingo-Oophoritis), tumorös-entzündliche Prozesse, Tubenstriktur, Pyosalpinx, Hydrosalpinx, tuboovarielle Abszesse

## Ovarialzysten

Ovarialzysten sind nicht-neoplastische Hohlräume aus Einstülpungen des Müller-Deckepithels, aus Follikeln oder heterotopem Epithel (Endometriose). Entsprechend unterscheidet man:

- Follikelzysten
- Keimepithelzysten
- Endometriose-Zysten (Schokoladenzysten)

Eigenschaften:

- > 1 cm mit keimepithelähnlicher Auskleidung
- Benigne oder maligne
- Serös, muzinös, endometroid

### Präovulatorische Follikelzyste

Einzel oder multipel, die ständige Östrogenproduktion führt zu anovulatorischen Zyklen, glandulär-zystische Endometriumhyperplasie.

Formen:

- Einfach ovarial
- Luteinzyste
- Theka-Lutein-Zyste

### Postovulatorische Gelbkörperzyste

Ät.: Komplexe endokrine Dysfunktion in der zweiten Zyklushälfte oder in der Schwangerschaft

Klinik: Zyklusunregelmäßigkeiten

### Polyzystische Ovarien (PCO-Syndrom)

Syn.: STEIN-LEVENTHAL-Syndrom

Beidseits polyzystisch vergrößerte Ovarien mit mehr als sieben Follikelzysten bis maximal 1 cm Durchmesser und Bindegewebsproliferation.

Ät.: Hypophysenstörung mit gesteigerter Sekretion von Gonadotropinen (hohe LH-, niedrige FSH-Freisetzung) mit gesteigerter Steroidsynthese in den Thekazellen und vermehrter Androgenproduktion.

Pg.: LH erhöht -> Stimulation der Androgensynthese im Ovar -> Umwandlung der Androgene in Östrogene im Fettgewebe und (azyklische) Freisetzung -> Dies verstärkt

wiederum die Störung der hypophysären LH und FSH-Sekretion (Circulus vitiosus). FSH vermindert: -> Verhinderung eines normalen Zyklus -> Amenorrhoe, Infertilität, -> Verstärkung der Hyperandrogenämie, -> Fibrose der Ovarikapsel -> FSH bindet noch schlechter (Circulus vitiosus). Hohe Androgenspiegel hemmen die Bildung des Sexhormonbindenden Globulins SHBG (Proteingebundene Hormone sind biologisch nicht aktiv) -> verstärkte Androgenwirkung -> Circulus vitiosus.

Klinik: Oligo-/Amenorrhoe, Unfruchtbarkeit, Hirsutismus, Adipositas

Weitere Folgen: Hyperandrogenämie -> Akne, Alopezie, Hirsutismus; Adipositas, Fett- und Glucosestoffwechselstörungen.

Mikro: Die Rinde ist fibrosiert, multiple bis 1cm große, perlschnurartig angeordnete Zysten, Corpora lutea und albicans fehlen.

Makro: Rinde verbreitert mit verfestigter Konsistenz.

Weblink: [pco-syndrom.de](http://pco-syndrom.de)

## **Inklusionszysten**

Invagination des MÜLLER-Epithels und Bildung damit ausgekleideter Hohlräume als Folge der ovulatorisch bedingten Ruptur.

Ep.: V.a. ältere Frauen, mit die häufigsten Zysten

Makro: Kleine bis handballgroße Zysten, gefüllt mit Schleim oder seröser Flüssigkeit, evtl. Verkalkungen.

Klinik: Oft asymptomatisch

Kompl.: Ruptur, Pseudomyxoma peritonei

## **Neoplasien des Ovars**

### **Systematik:**

- Epitheliale Tumore (MÜLLER-Epithel) (65 - 75 %)
  - Seröser Ovarial-Tumor
  - Muzinöser "
  - Endometroider "
  - Klarzelliger "
  - Urothelialer " (BRENNER-Tumor)
  - Andere: MÜLLER-Misch-Tumor, KRUKENBERG-Tumor
- Keimstrang-Stroma-Tumoren (5 %)
  - Keimstrang-Tumor (-> Follikel, Granulosazellen, Sertolizellen)
  - Stroma-Tumor (-> Thekazellen, Fibroblasten, Hiluszellen)
- Keimzelltumoren
  - Reifes Teratom
  - Maligne Keimzelltumore (10 - 15 %)



- Unreifes Teratom
- Dysgerminom
- Dottersacktumore

## Epitheliale Tumoren

Ausgehend vom MÜLLER-Epithel (Anschluß an das Peritoneum -> Ausbreitung)

Ep.: 65 - 75 % der Ovarialtumoren

Ät.: Inclusionszysten, selten papilläre Läsionen

RF: BCRA-1, familiäre Belastung, Z.n. Mamma-, Endometrium- oder Zervixkarzinom, Nulliparae, kaukasischer Typ, Alter > 40, höherer sozioökonomischer Status.

Klinik: Symptomarm. Spätsymptom Bauchumfangzunahme (Aszites durch Peritonealkarzinose), daneben vaginale Blutung, Probleme beim Wasserlassen/Stuhlgang, Kreuzschmerzen, gastrointestinale Symptome (Dyspepsie, Übelkeit, Krämpfe, Diarrhoe), paraneoplastische Symptome: Acanthosis nigricans, Morbus Cushing, Hyperkalziämie, CA-125 in 75 % positiv

Wichtig: Zyste unklarer Dignität niemals punktieren oder laparoskopisch entfernen!  
Verschleppung von Tumorzellen möglich.

Metastasierung: Erst peritoneal, später lymphogen und hämatogen

Die epithelialen Tumore können separat nach Histologie und Malignität eingeteilt werden.

### Histologische Typen:

- Seröser Ovarial-Tumor
- Muzinöser "
- Endometroider "
- Klarzelliger "
- Urothelialer " (BRENNER-Tumor)
- Andere: MÜLLER-Misch-Tumor, KRUKENBERG-Tumor

**Dignität:** Bis auf die zwei letztgenannten können sich die Neoplasien manifestieren als benigner Tumor, als Borderline-Tumor (Atypien, aber keine Invasion) oder maligner Tumor. Man erhält drei Schubladen:

- Zystadenom: Benigne, Zysten mit einreihigem Epithel.
- Borderline-Tumor: Nicht invasiv, Zysten mit proliferierendem Epithel und Dysplasien. Mitosen, Kernatypien.
- Zystadenokarzinom: Idem plus invasives Wachstum.

### Seröse Ovarialtumoren

Größte Gruppe der epithelialen Tumoren (45 %).

Seröses Zystadenom (= Seröses Kystom)

Ep.: 5. - 6. Dekade

Mikro: Plumpe, papilläre Strukturen, flaches Epithel, evtl. Papillom.

Makro: 1 - 30 cm, meist einkammerige Zysten mit gelblicher Flüssigkeit, in 20 % bilateral.

### Seröses Borderline-Karzinom

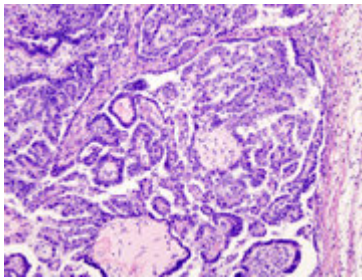
Mikro: Fokale Epithelproliferation, papilläre Epithelformationen, Mitosen, Polymorphie, keine Stromainvasion.

### Seröses Zystadenokarzinom

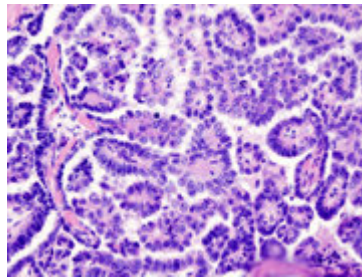
Ep.: 6. Dekade, 50 % der Ovarialtumoren.

Mikro: Serös, z.T. schleimbildend, papillär, evtl. Psammomkörperchen (konzentrisch geschichtete Verkalkungsfiguren), Stromainfiltration.

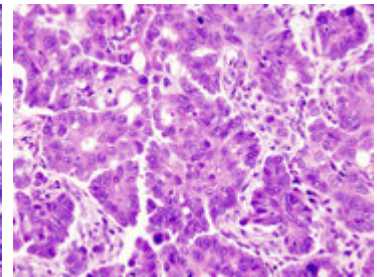
Makro: Oft bilateral, oft > 15 cm, unregelmäßige solide und zystische Anteile, fokale Nekrosen, Blutungen, äußere Oberfläche kantig verdickt.



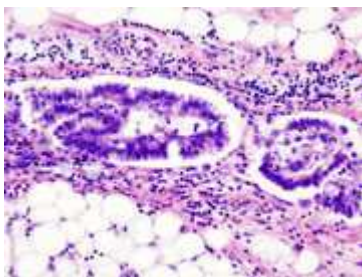
Idem  
Seröses Adenokarzinom mit Befall beider Ovarien, H&E.



Idem.



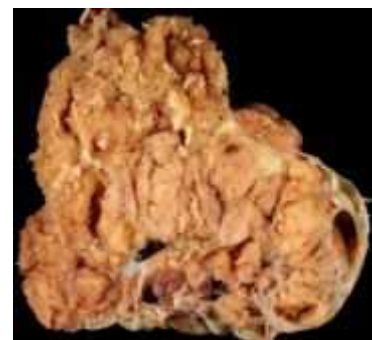Idem.



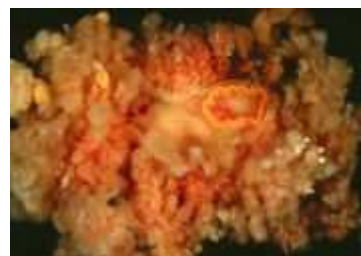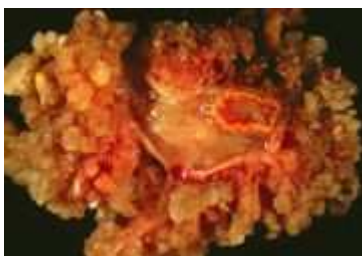Idem, Omentum majus-Invasion.





Idem  
Bilaterales seröses Ovarialkarzinom.



Idem  
Seröses Zystadenokarzinom des Ovars.



 Serös-papillärer Tumor auf der Oberfläche des Ovars.  Idem, in Wasser eingetaucht.

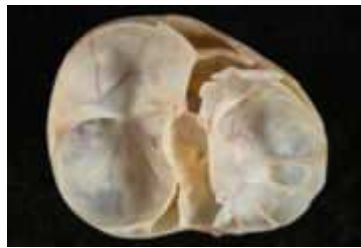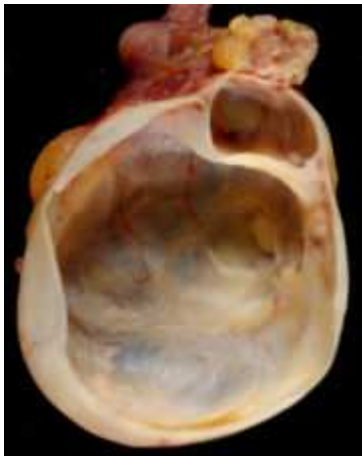## Muzinöse Ovarialtumoren

### Muzinöses Zystadenom

Ep.: 3. - 4. Dekade

Mikro: Papilläre, muzinöse Epithelproliferate mit intestinaler Differenzierung, Schleimbildung und Becherzellen, ähnlich den endozervikalen oder gastrointestinalen Drüsenkomplexen.

Makro: In 95 % unilateral, bis 50 cm, bis 500 g. Multiple, mehrkammerige, dickwandige Zysten mit gelblich-gallertiger Substanz und glatter Oberfläche.



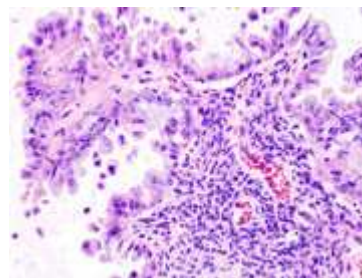
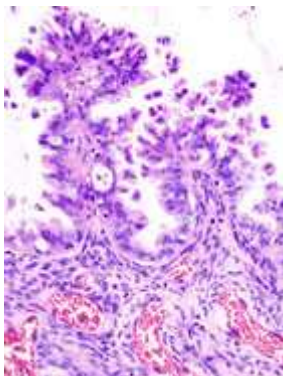
 Idem.

 Muzinöses Zystadenom des Ovars.

### Muzinöses Borderline-Karzinom

Histologisch 2 Typen:

- Intestinal: -> Peritonealimplantate, die zähen Schleim bilden (Pseudomyxoma peritonei)
- Endozervikal: -> kleinere Implantate



 Idem.



Muzinöser ovarieller Borderline-Tumor, H&E.

Makro: Zystenwand nicht mehr glatt, Peritonealimplantate, Pseudomyxoma peritonei.

#### **Muzinöses Zystadenokarzinom**

Invasives Wachstum

#### **Endometroide Ovarialtumoren**

##### **Endometroides Zystadenom**

Syn.: „Schokoladenzyste“ (gl. Syn. auch für Endometriose-Zysten)

Makro: Multizystischer Tumor mit schwammartiger Konsistenz.

Mikro: Endometroides, dicht stehendes Epithel.

##### **Endometroides Borderline-Karzinom**

##### **Endometroides Zystadenokarzinom**

Ep.: 5. Dekade, 20 % der Ovarialtumoren, mit Endometriose und Korpuskarzinom assoziiert, > 50 % °I

Mikro: Drüsiges, mehrreihiges Epithel. Unter Östrogeneinfluss squamöse Differenzierung. Invasives Wachstum.

Makro: 30 - 50 % bilateral, 2 bis 35 cm.

#### **Klarzelliges Ovarialkarzinom**

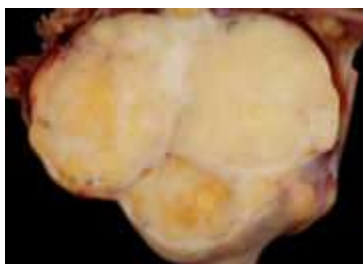Makro: Meist unilateral, bis 30 cm, grau-weiße Schnittfläche.

Mikro: Helles Zytoplasma (Lipide und Glykogen).

#### **BRENNER-Tumor**

Mikro: Urotheliale Differenzierung

Meist benigne



 BRENNER-Tumor.

## **MÜLLER-Mischtumoren**

Hoch maligner Kombinationstumor aus Karzinom und Sarkom -> Karzinosarkom

Ep.: Fast nur bei älteren Frauen

- Homolog: Undifferenzierte mesenchymale Komponente
- Heterolog: Differenzierte mesenchymale Komponente (Osteosarkom, Chondrom, Lipom oder Rhabdomyom)

Prg.: Sehr ungünstig

## **Metastasen**

10 % aller Karzinome im Ovar

## **KRUKENBERG-Tumor**

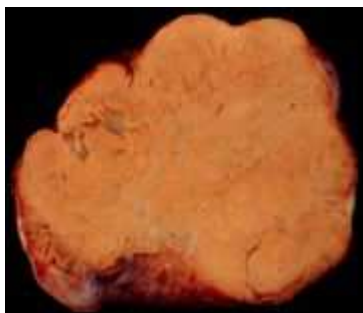
Siegelringkarzinom aus dem GIT, seltener der Mamma, das sich als Ovarialmetastase manifestiert.

Ep.: V.a. junge Frauen

Mikro: Schleimbildende Siegelringzellen

Makro: Weiße, homogene Schnittfläche, angedeutet wirbelig. Vermehrung des Bindegewebsstromas.

Prg.: Ungünstig



KRUKENBERG-Tumor.

## **Keimstrang-Stroma-Tumoren**

Systematik:

- Keimstrang: Follikel, Granulosazellen, Sertolizellen
- Stroma: Thekazellen, Fibroblasten, Hiluszellen

Eigenschaften: Meist benigne, eher selten, epitheliale und mesenchymale Komponente allein oder kombiniert. Wenn Östrogenproduktion, dann erhöhtes Risiko für Endometriumhyperplasie (Endometriumkarzinom).

### **Granulosazell-Tumor**

Meist benigne, aber potentiell maligne.

Ep.: 60 % in der Menopause, 90 % unilateral, 70 % östrogenproduzierend.

Mikro: Uniforme, oval-spindelige, monomorphe Granulosazellen, dicht gelagert. Angedeutet folliculäre Strukturen: Call-Exner-Körperchen. Typische ovale „Kaffeebohnen-Kerne“ mit Kernfurchen.

Makro: Solide, glatte, gelbliche Schnittfläche, evtl. mit Zysten, Einblutungen, Nekrosen. Feste Konsistenz.

Mit Korpuskarzinom assoziiert.

### **Fibrom**

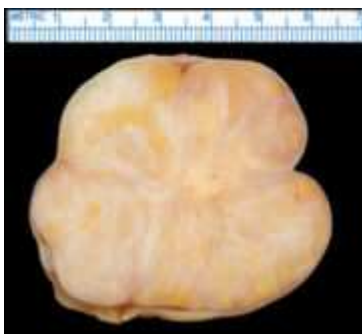Ep.: 40-50 Lj.

Dignität: Benigne

Mikro: Zellreich, evtl. regressive Veränderungen.

Makro: Meist unilateral, ca. 6 cm, weiße und derbe Schnittfläche.

Sonstiges: Keine Hormonbildung, assoziiert mit Meigs-Syndrom: Kombination aus Aszites, Pleuraerguß, und Ovarialfibrom.



 Ovarielles Fibrom.

### **Thekome**

Ep.: 85 % postmenopausal

Makro: Unilateral, gelbe Schnittfläche.

Östrogenproduzierend, oft benigne.

## Sklerosierende Stromatumoren

Ep.: > 80 % jünger als 30 Jahre

Eigenschaften: Unilateral, benigne, selten hormonaktiv.

Makro: Grauweiße Schnittfläche

## Keimzell-Tumoren

### Reifes Teratom (adult)

Syn.: Dermoidzyste

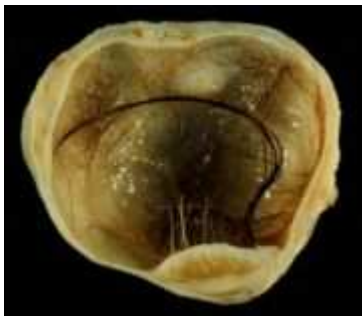Ep.: V.a. < 20 Lj.

Dignität: Benigne bzgl. Ausreifung, jedoch in 10 - 20 % fokale Malignität.

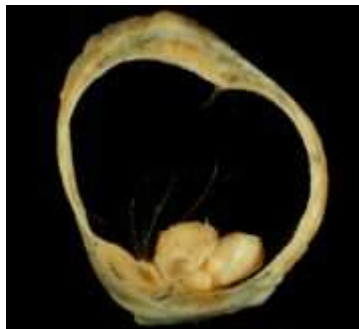Patho: Gewebe aller drei Keimblätter können vertreten sein, 5-30 cm, unilateral, derbe Kapsel, Oberfläche glatt und glänzend, in 10 - 20 % fokale Malignität.

SF:

- Monophasische Teratome = nur bestimmter Gewebetyp, Bsp.:
  - Dermoidzyste: Haut und -anhangsgebilde
  - Struma ovarii: Schilddrüsengewebe (-> auch Schilddrüsentumoren möglich!)



Reifes zystisches Teratom des Ovars.



Idem.

## Maligne Keimzelltumoren

### Unreifes Teratom

Ep.: V.a. Kinder, Jugendliche

Dignität: Maligne

Makro: Tumor solide oder mikrozystisch, meist > 15 cm.

### Dysgerminom

Entspricht dem Seminom am Hoden

Ep.: Häufigste maligne Form, 2. - 3. Dekade

Mikro: Undifferenziert

Makro: 90 % unilateral, 15 cm, solide, uniform, gelb-weiß, Nekrosen, Zysten.

Verhalten: Frühe Metastasierung in die regionären Lymphknoten, strahlenempfindlich.

### **Dottersacktumor**

Häufigster maligner Keimzelltumor im Kindesalter.

Mikro: Solide, retikuläre, glanduläre, intestinale Formen. Schiller-Duval-Körperchen (glomeruloide Strukturen).

### **Andere**

Selten:

- Embryonales Karzinom
- Chorionkarzinom

## **8.5 Uterus**

### **Der Uterus**

Histologie:

- Endometrium (Basalis und Functionalis): Epithel- und Drüsenanteil
- Myometrium: glatte Muskulatur
- Perimetrium (Tunica serosa): Peritonealüberzug

Physiologie:

- Zyklus mit 3 Phasen:
  - Desquamationsphase (Progesteronentzug) 1. bis 4. Tag
  - Proliferationsphase (Östrogene +) 5. bis 14. Tag (Ovulation): Drüsen und Stroma proliferieren
  - Sekretionsphase (Corpus luteum -> Progesteron +) 15. bis 28. Tag: Ausreifung der Drüsen, Dezidualisierung des Stromas

### **Störungen der Zyklusphasen**

- Störungen der Proliferationsphase:
  - Östrogen niedrig (Ovarialinsuffizienz) -> Endometrium-Atrophie

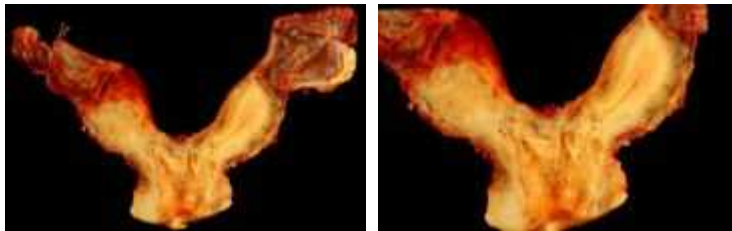


- Östrogen hoch (PCO-Syndrom, Granulosazelltumor) -> Endometrium-Hyperplasie
- Störungen der Sekretionsphase:
  - Progesteron niedrig -> vorzeitige, verzögerte Abstoßung
  - Progesteron hoch -> Zyklusstörungen

## Varianten

### Uterus bicornuatus

Ät.: Unzureichende embryonale Fusion der Müller-Gänge.



 Uterus bicornuatus.

 Uterus bicornuatus.

## Endometrium

### Endometriose

Ektopes Endometrium

Formen:

- Endometriosis interna (= Adenomyosis uteri) innerhalb des Uterus
- Endometriosis externa mit ektopischen Herden auch außerhalb des Uterus

Ät.: Familiäre Disposition

### Adenomyosis uteri

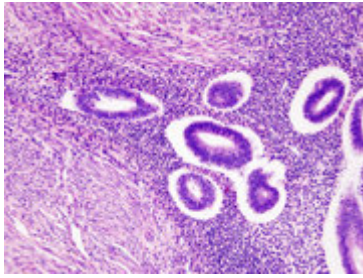
Endometriosis interna: Verlagerung von Endometrium in tiefere Myometriumsschichten.

Mikro: Endometriumsinseln (Stroma und Drüsen) im Myometrium, in ca. 30 % zyklische Veränderungen

Makro: Uterus symmetrisch vergrößert, Myometrium verbreitert

SF: Mit unscharf begrenzten evtl. zystischen dunkelroten Arealen

Klinik: Häufigste Ursache von Unterleibsbeschwerden bei prämenopausalen Frauen.



 Adenomyosis uteri, Hysterektomiepräparat, H&E.

## Endometriosis externa

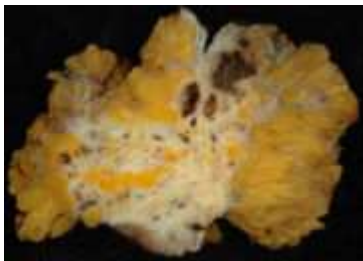
Extrauterine Absiedelungen von Endometriumschleimhaut (Ovar, Vagina, Colon, Harnblase, Lunge, Peritoneum).

Ät.: Unklar, evtl. menstruelle oder hämatogene Verschleppung endometrialer Zellen.

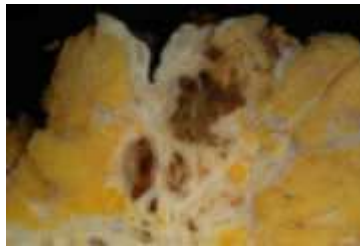Morph.: Entsprechende zyklusabhängige Läsionen oder Zysten (Schokoladenzysten) in den betroffenen Organen.

Klinik: Zyklusabhängige Unterbauchschmerzen, Dysmenorrhoe.

Kompl.: Verwachsungen und Vernarbungen in befallenen Organen, Infertilität, atypische Hyperplasie (Präkanzerose), endometroides Ovarialkarzinom.



 Endometriose in der Bauchwand.



 Idem.

## Endometritis

Entzündung der Gebärmutter Schleimhaut.

Ät.: Bakterien (Staphylokokken, Streptokokken), Tumor, Plazentarest, iatrogen, Fremdkörper (Spirale).

Formen:

- Akut: Eitrig, Abszesse
- Chronisch: Lymphoplasmazellulär
- Granulomatös: Bei Tbc, Sarkoidose, Fremdkörper

Klinik: Abnorme Blutungen, Fieber, Pyometra (uterine Eiteransammlung), Unterbauchschmerzen

## **Hyperplasie**

### **Glanduläre Hyperplasie**

Einfache Hyperplasie durch anhaltende Östrogenstimulation.

Mikro: Stroma vermehrt mit großen zytoplasmaarmen Stromazellen, Zystenbildung, vermehrt Mitosen in den Drüsen, keine Spiralarterien.

Makro: Endometrium verbreitert, ungleichmäßig

Prg.: Spontane Rückbildung möglich -> Zystische Atrophie (postmenopausaler Matronenpolyp).

### **Adenomatöse Hyperplasie**

Mikro: Verbreitertes Endometrium, Stroma reduziert, beginnende Drüsenverzweigung mit Kaliberschwankung.

Prg.: Entartungsrisiko von 20 %!

### **Atypische adenomatöse Hyperplasie**

Mikro: Stroma fast verschwunden, Drüsen liegen Rücken an Rücken (dos-a-dos).

Prg.: Entartungsrisiko von 50 - 90 %!

## **Neubildungen des Endometriums**

### **Endometriumpolyp**

Lokale Schleimhautproliferation

Ep.: Ältere Frauen

Formen: Breitbasig oder gestielt

Mikro: Gefäße, fibröses Stroma, hyperplastische sezernierende oder atrophe Drüsen.

Klinik: Blutungsanomalien

Prg.: Meist benigne, selten Entartung.

### **Korpuskarzinom (Endometriumkarzinom)**

Ät.: Östrogenüberschuß

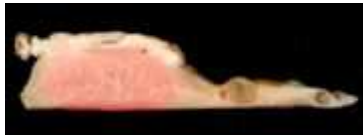RF: (Atypische) adenomatöse Hyperplasie (Präkanzerose), Obesitas, Diabetes mellitus, Hypertonie.

Klinik: Jede postmenopausale Blutung ist verdächtig und muss abgeklärt werden! -> Fraktionierte Abrasio.

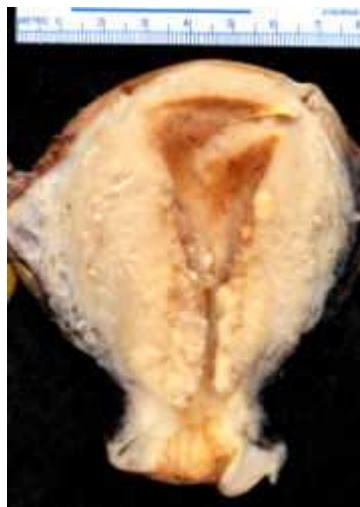
Makro: Grau-weiße Schnittfläche.

Histologische Einteilung:

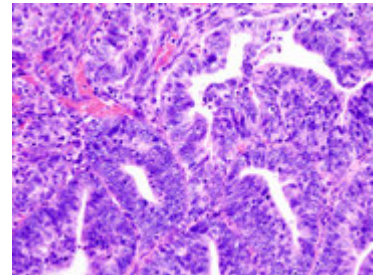
- Endometriumkarzinom
  - Endometrioides Adenokarzinom - jüngere Patientinnen, bessere Prognose
  - Nichtendometroide Adenokarzinome - Patientinnen > 60, schlechtere Prognose
    - Klarzelliges Karzinom
    - Muzinöses Adenokarzinom
    - Seröses Adenokarzinom
    - Plattenepithelkarzinom u.a.m.



Adenokarzinom des Uterus, Grad I (oben links), darunter makroskopisch freies Myometrium, rechts ein relativ langer Zervix mit üblichen Retenzionszysten.



Endometrioides Adenokarzinom, FIGO Grad III.



Endometriales Adenokarzinom, Biopsat, H&E

### Endometrioides Adenokarzinom

Mikro:

- Grad 1: Reifes glanduläres Adenokarzinom: Mitosen, Nukleolen, dos-a-dos, Drüsen mit Epithelpapillen.
- Grad 2: Kombination gegeneinander scharf abgegrenzter reifer und unreifer Anteile.
- Grad 3: Unreifes solides Adenokarzinom: Solide Epithelverbände, evtl. Pseudorosetten der Kerne.

### Adenosquamöses Korpus-Karzinom

Adenokarzinom (reife oder unreife Drüsen) mit (östrogenbedingten) Plattenepithelmetaplasien (PEM).

- Adenokarzinom + reife PEM -> Adenoakanthom
- Adenokarzinom + unreife PEM -> Adenosquamöses Karzinom

DD zum adenosquamösen Zervixkarzinom:

- Corpus-Ca: Vimentin +, CEA -
- Zervix-Ca: Vimentin -, CEA +

#### **Seröses Adenokarzinom**

Mikro: Serös-papillär

Prg.: Ungünstig

#### **Klarzelliges Karzinom**

Ep.: Sehr alte Patientinnen

Mikro: Karzinom teils drüsig, teils solide.

Prg.: Sehr ungünstig

#### **Muzinöses Adenokarzinom**

Ät.: V.a. nach Behandlung mit Gestagenen oder Antiöstrogenen

#### **Plattenepithelkarzinom**

Ep.: Extrem selten, auf dem Boden von PEM

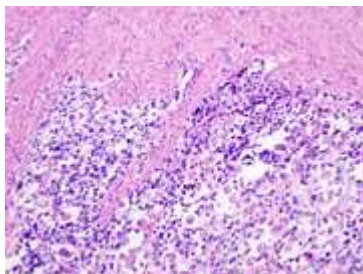
Prg.: Ungünstig

#### **MÜLLER-Mischtumor**

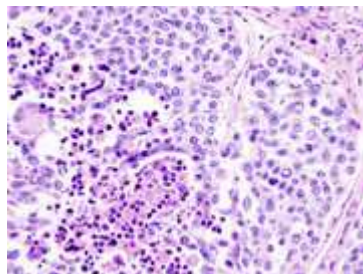
*Müllerian mixed tumor*

Makro: Weiche Polypen im Cavum uteri

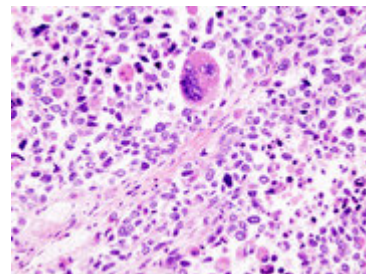
Mikro: Karzinosarkom: Sarkomatös entartetes Stroma und atypische Drüsen.



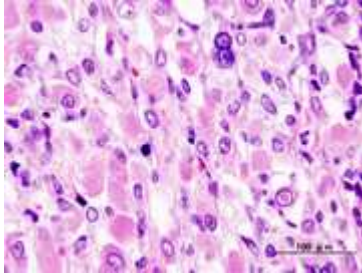
Uterines Karzinosarkom, H&E.



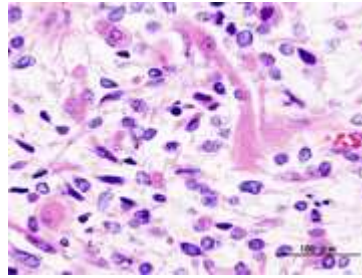
Idem, stärker vergrößert.



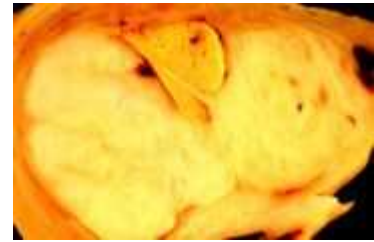Idem.



Idem, stark vergrößert.

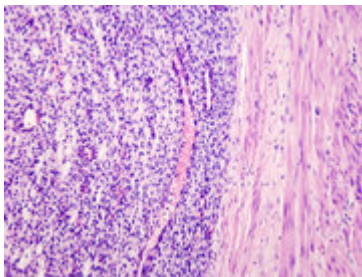


Idem, Zelle mit skelettmuskeltypischer Querstreifung.

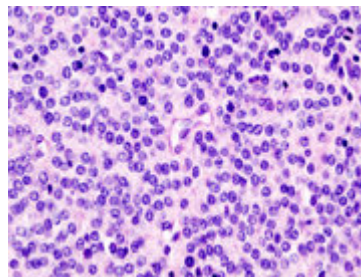


Müller-Mischtumor.

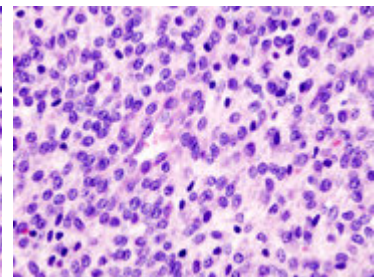
### Endometriales Stromasarkom



Endometriales Stromasarkom, low-grade, Hysterektomiepräparat, H&E.



Idem.



Idem.

## Myometrium

- Myometritis als Folge einer Endometritis
- Adenomyosis uteri

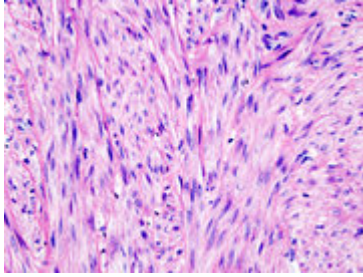
### Leiomyom

Mikro: Glatte Muskelfasern mit gleichförmigen, zigarrenähnlichen Zellkernen, die sich wellenförmig durchflechten und wirbelige, fischzugartige Muster bilden, meist keine Nekrosen.

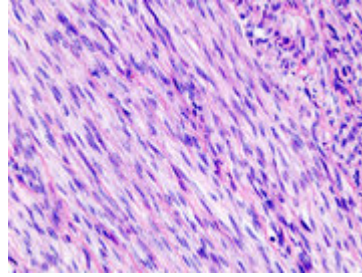
Makro: Solider Tumor, scharf begrenzt, weiße, glatte Schnittfläche mit wirbeligem Muster, 3 - 5 cm.

Verhalten: Benigne, selten Komplikationen durch Stildrehung bei extrauteriner Lage oder Kompression benachbarter Strukturen (Ureter). Kann Ursache von Fertilitätsstörungen sein.

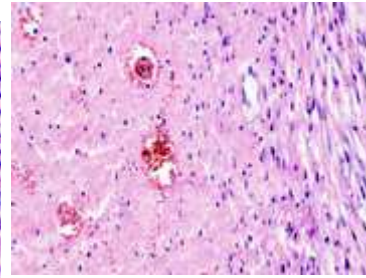
SF: Uterus myomatosus (multiple Leiomyome).



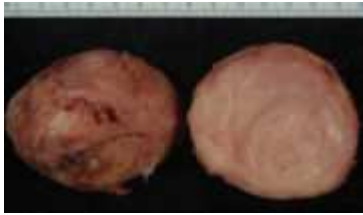Uterusleiomyom, H&E.



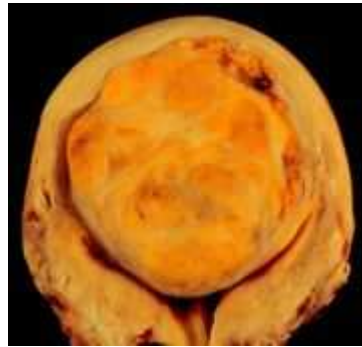
Idem.



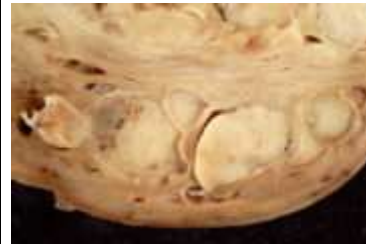Idem mit ischämischen Nekrosen durch rasches Wachstum.



Uterusleiomyom.



Uterusleiomyom.

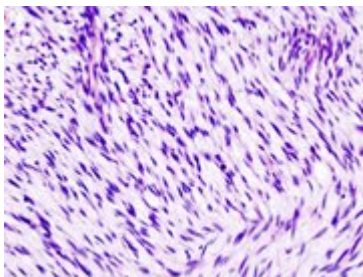


Intravaskuläres Uterusleiomyom.

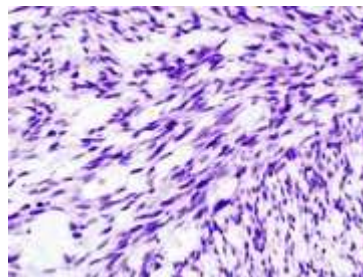
## Leiomyosarkom

Ep.: Selten

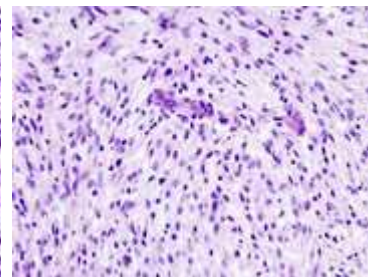
Morph.: Evtl. ist die Schnittfläche gelb (Nekrosen) oder blutig verfärbt, Konsistenzminderung, oder wie Leiomyom. > 10 cm, Nekrosen, Blutungen, Mitosen.



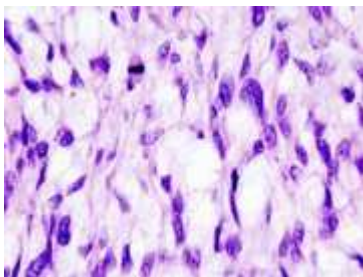
Uterines Leiomyosarkom, H&E.



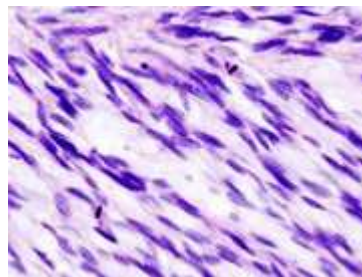
Idem.



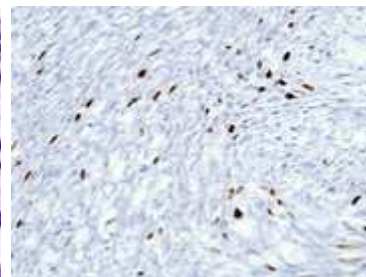
Idem.



Idem, stark vergrößert



Idem.



Idem, Immunfärbung von MIB-1.

# Zervix

Transformationszone: Grenze zwischen einschichtigem Zylinderepithel der Zervix und dem mehrschichtigen unverhornten Plattenepithel der Vagina. Verlagerung von der Zervixmitte beim Kind auf die Portiomitte bei der erwachsenen Frau und Rückkehr in den Ausgangszustand in der Menopause. Auch beim Säugling ist unter dem Einfluss der mütterlichen Hormone das Zylinderepithel vorverlagert.

## Kondyloma accuminatum

Ät.: HPV-bedingte warzenartige Läsion des Zervix-Plattenepithels.

- Maligne Potenz: HPV 16, 18, 31, 33, 35 u.a.
- Weniger maligne: HPV 6, 8, 11 u.a.

Kompl.: Plattenepitheldysplasien bis hin zum Karzinom!

Mikro: Koilozyten (Pyknotische, polymorphe Kerne mit perinukleärem Hof).

## Zervikale intraepitheliale Neoplasie (CIN)

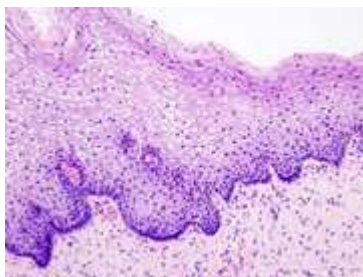
Präkanzeröse Läsionen mit stadienabhängig hoher spontaner Rückbildungsrate.

Ät.: HPV, über PEM

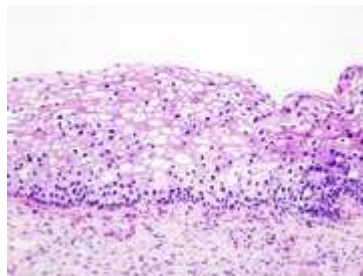
Grade in der Histologie:


- CIN 1: Leichte Dysplasie (leichte Polaritätsveränderung bis in das untere 1/3 des Epithels)
- CIN 2: Mittelschwere Dysplasie (untere 1/2 des Epithels)
- CIN 3: Schwere Dysplasie (weitgehend aufgehobene Schichtung, Atypien bis oberes 1/3 des Epithels)
- CIS: Carcinoma in situ: Karzinom, aber noch nicht invasiv

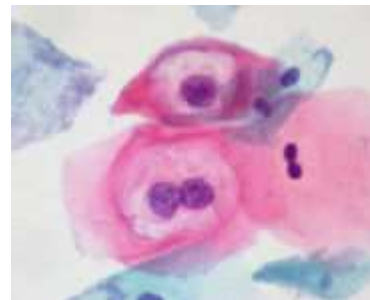
Im englischen Sprachraum wird auch eine vereinfachte Einteilung benutzt, die diese Läsionen nur in low grade squamous intraepithelial lesions (LG SIL) entspr. CIN1 und high grade squamous intraepithelial lesions (HG SIL) entspr. CIN2 und höher differenziert.




 Normales Zervixepithel, H&E.

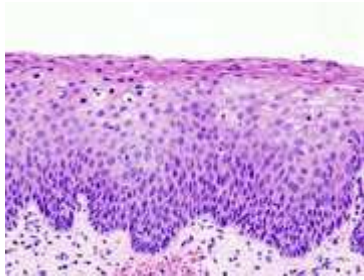


 Zervikale intraepitheliale Neoplasie (CIN1) mit Koilozyten, H&E.

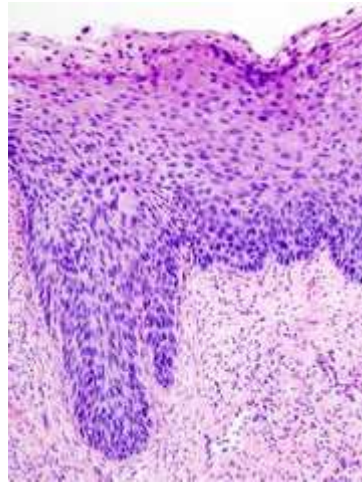


 Low-Grade SIL mit HPV-Effekt, PAP.



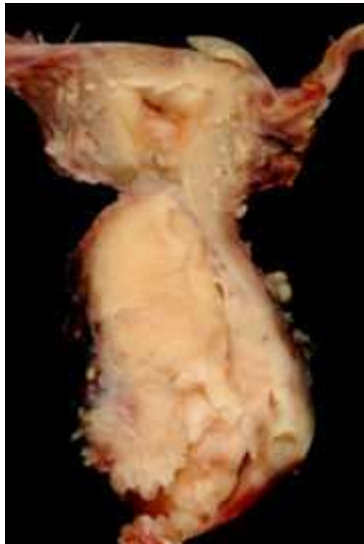


CIN2.

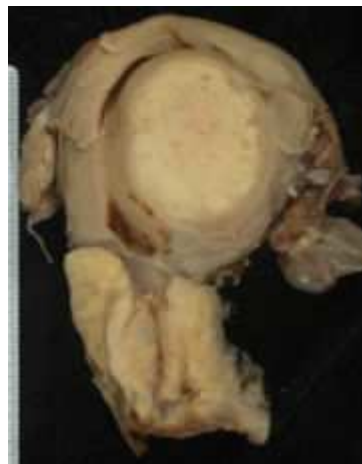


CIN3.

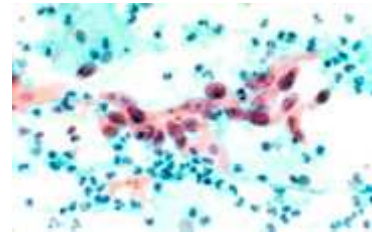
## Zervixkarzinom



Plattenepithelkarzinom der Zervix.



Plattenepithelkarzinom der Zervix und Leiomyom.



PAP-Abstrich bei Plattenepithelkarzinom der Zervix.

Ep.: Häufigstes Genitalkarzinom bei Frauen < 50 Lj.

Ät.: CIN, 50 % durch HPV 16 verursacht!

RF: Frühe sexuelle Kontakte, häufiger Partnerwechsel, Kontakt zu high-risk-Männern. Rauchen, Mehrlingsschwangerschaften, frühe Schwangerschaften (abhängige Variable), niedriger sozioökonomischer Status (abhängige Variable), HPV (16, 18, 30, 31), HSV, Chlamydien, Gonokokken, Syphilis, Trichomonas vaginalis, Immunsuppression.

### Histologische Typen:

- 90 % Plattenepithelkarzinom
- 10 % Adenokarzinom

- Mikrogländuläres Karzinom - Hormonell induziert
- Nillogländuläres Karzinom - Nur oberflächlich invasiv

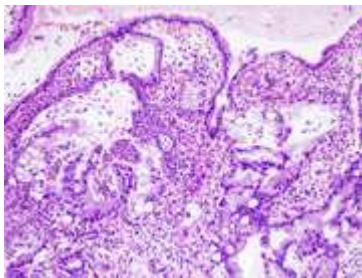
### Mikro des invasiven Plattenepithelkarzinoms:

„Kleine blaue Zellen“ (Lymphozyteninfiltrate), fibrinoleukozytäre Massen (Schorf), schwere Dysplasie, desmoplastische Stromareaktion um die invasiven Herde.

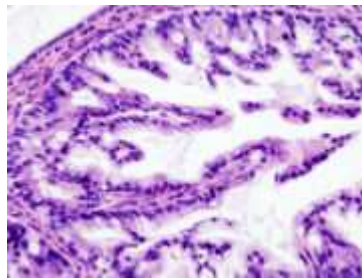
### Früherkennung: Zytologie und Klassifikation nach Papanicolaou

- PAP I - Normal
- PAP II - Entzündlich, degenerativ
- PAP III - Unklar
- PAP III D - Leichte bis mäßige Dysplasie, CIN1,2
- PAP IV a - Schwere Dysplasie oder Cis, CIN3
- PAP IV b - IV a, Cis nicht auszuschließen, CIN3
- PAP V - Zellen eines invasiven Karzinoms

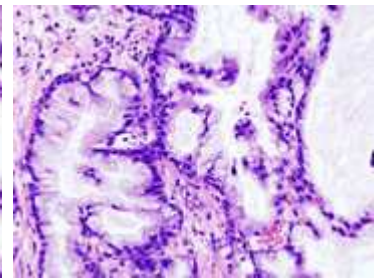
Prg.: Abhängig von Infiltrationstiefe, Wachstumsverhalten (polypös oder ulcero-invasiv)



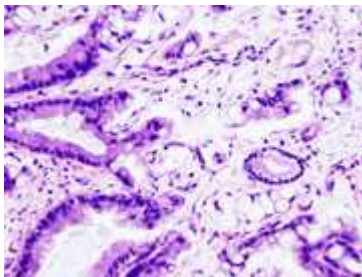
Endozervikales Adenokarzinom, Biopsie, H&E.



Idem, stärker vergrößert.



Idem.



Idem.

## 8.6 Vagina und Vulva

### Vaginitis

Entzündung der Vaginalschleimhaut.

# Vulvakarzinom

Zwei Risikokonstellationen:

- Mitte 50, Raucherin, HPV-positiv
- Mitte bis Ende 70, Adipositas, Arteriosklerose

Histologische Typen:

- Plattenepithelkarzinom 80 - 90 %
- Melanom 5 %
- Undifferenziert 4 %

Z.T. frühzeitige lymphogene Metastasierung.

Präkanzerose: Vulväre intraepitheliale Neoplasie (VIN 1-3), HPV-assoziiert, multifokal.

## 8.7 Schwangerschaft

### Plazenta

### Blasenmole

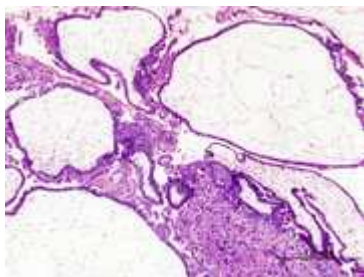
Entartetes Trophoblastgewebe


Makro: Traubenförmig angeordnete Blasen mit wasserklarem Inhalt

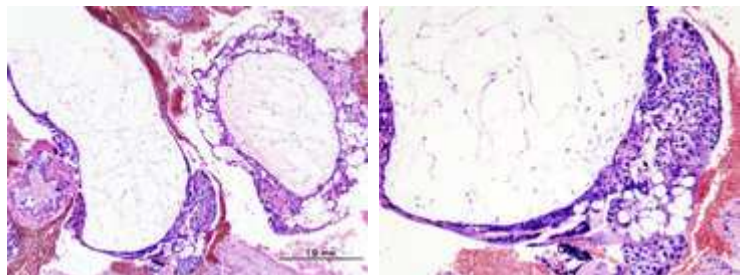
Mikro: Epithelwucherung, Quellung des Zottenstromas, Atypien.

Formen: Einfache Blasenmole (85 %), destruierende maligne Blasenmole (Mola hydatidosa) mit invasivem Wachstum und evtl. Metastasierung.


Klinik: Uterus weich und groß (relativ zur SSW), blutig-wässriger Ausfluss mit Blasen, HCG stark erhöht, Sono: Schneegestöber.

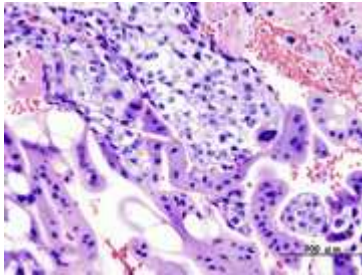


 Komplette hydatide Blasenmole, H&E.



 Idem.

 Idem, stärker vergrößert.



Idem, stark vergrößert.

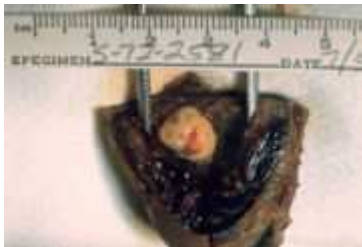## Extrauterine Gravidität (EUG)

Mögliche Manifestationen:

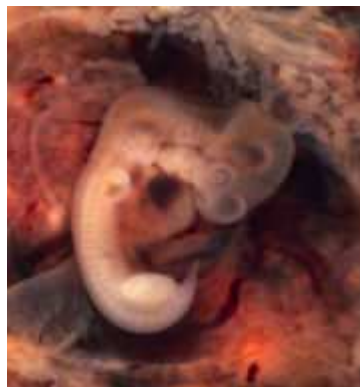- Tube - Kompl.: Ruptur mit lebensbedrohlicher Blutung (Plazentargewebe, Gefäßarrosion)
- Bauchhöhle - Kompl.: lebensbedrohliche Blutung

Klinik: Schmierblutungen, plötzliche heftige Unterbauchschmerzen, hämorrhagischer Schock

D.: HCG erhöht, Ultraschall



Tubargravidität, chirurgisch reseziert.



Tubargravidität, chirurgisch reseziert.

## Schwangerschaftsassozierte Erkrankungen (Gestosen)

Leichte Manifestationen: Hyperemesis gravidarum (Frühgestose), schwangerschaftsassoziierter Bluthochdruck.

### EPH-Gestose (Präeklampsie)

Ep.: 5 - 10 % der Schwangerschaften

RF: Erstgebärende, die sehr jung oder > 35 J. alt sind. Mehrlingsschwangerschaft, vorbestehender Hypertonus, Adipositas und Diabetes mellitus.

Klinik: Leitsymptome sind Ödeme, Proteinurie und Hypertension. Dazu können neurologische Auffälligkeiten kommen wie Kopfschmerzen, Augenflimmern, Schwindel, Benommenheit, Übelkeit, Erbrechen, Hyperreflexie, die als Alarmzeichen einer drohenden Eklampsie zu verstehen sind.

## **Eklampsie**

Etym.: gr. eklámpein: hervorleuchten

Ep.: 1:2.000 bis 1:3.500 Schwangerschaften

RF.: Erstgebärende, Mehrlingsschwangerschaften.

Klinik: Lebensbedrohliche Spätgestose. EPH-Gestose + zerebrale Krämpfe.

## **HELLP-Syndrom**

Ep.: 1:150 bis 1:300 Schwangerschaften. Risiko bei (Prae)Eklampsie: 4-12 %

Ät.: Vermutet wird eine Endothelalteration, die die Erythrozyten mechanisch schädigt und die Thrombozytenaggregation und intravasale Gerinnung stimuliert.

Klinik: Haemolysis, elevated liver enzyme levels, low platelet count.

Kompl.: Lebensbedrohliche Anämie, Blutungen, Leberschäden, Nierenversagen, Plazentaablösung.

## **Posterior reversible encephalopathy syndrome (PRES)**

Siehe im Kapitel [Zentrales Nervensystem](#).

# **8.8 Testes**

## **Fehlbildungen**

- Anorchie - Es sind keine Hoden vorhanden
- Monorchie - Es ist nur ein Hoden vorhanden
- Maldescensus testis - Ein Maldescensus testis erhöht das Risiko an einem Hodentumor zu erkranken um das 46fache. Weiterhin kommt es zur Infertilität und Hypotrophie des betroffenen Hodens. Der Deszensus sollte spätestens bis zum Ende des 1. Lebensjahres stattgefunden haben.

## **Varikozele**

Syn: Krampfadern des Hodens

Lok.: 80 % links (hämodynamisch ungünstiger rechtwinkliger Abfluß der V. testicularis sin. in die V. renalis sin.)

Makro: „Sack voll Regenwürmer“

## Entzündungen

### Orchitis

Ät.: Oft Begleitorchitis bei Mumps, Typhus, Scharlach, Grippe u.a.

## Hodentumoren

Ep.: Die Inzidenz liegt bei 7:100.000, das entspricht ca. 4.000 Neuerkrankungen pro Jahr in Deutschland.

### Altersverteilung:

- Yolksac-Tumore, Teratom - Kinder
- Seminom - Jugendliche und Erwachsene zw. dem 30. und 40. Lj.
- Nicht-germinative Tumore - 40. bis 50. Lj.
- Maligne Lymphome und spermatozystisches Seminom - Ältere Männer

### WHO-Klassifikation

- Keimzelltumoren (80 - 85 %)
  - Seminom (2/3 der Keimzelltumoren)
    - Klassischer Typ
    - Mitosereicher Typ
    - Synzytioblastischer-Riesenzell-Typ
    - Spermatozytischer Typ
  - Nicht-seminomatöse Keimzelltumore (1/3 der Keimzelltumoren)
    - Embryonales Karzinom - AP +, CK +
    - Dottersack-Tumor -  $\alpha$ 1-Fetoprotein +, CK +
    - Teratom (reif/differenziert - mit maligner Transformation/intermediär - unreif/maligne)
    - Chorion-Karzinom - HCG +
    - Kombinierte nicht-seminomatöse Keimzelltumoren - Kombination aus z.B. embryonalem Karzinom und Teratom (Embryonal-Teratom)
  - Kombinierte Keimzelltumoren - Seminom plus Nichtseminom
- Stromatumoren
  - LEYDIG-Zell-Tumor
  - SERTOLI-Zell-Tumor
  - LEYDIG-SERTOLI-Zell-Tumor
- Gonadoblastom - Keimzelltumor plus Stromatumor
- Andere: Maligne Lymphome, Metastasen (Bronchialkarzinom, Prostatakarzinom, malignes Melanom)

## Seminom

Ep.: Häufigster Hodentumor

Typen: 40 % reine Seminome, 15 % Mischtumoren (Prognose richtet sich nach nicht-seminomatösen Anteilen)

Lok.: 2 % beidseits, evtl. primär extragonadal (Retroperitoneum, Mediastinum), im Ovar = Dysgerminom

Mikro: Solide Knoten bestehend aus großen Zellen mit deutlichen Zellmembranen und hellem glykogenreichem Zytoplasma. Lymphozyteninfiltrate im Stroma.

Makro: Großer Tumor mit grau-weißer Schnittfläche.

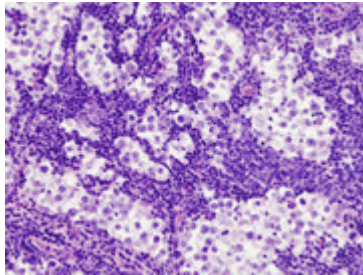
D.: Immunhistochemie inkonstant, AP oft +, Zytokeratin -.


SF:

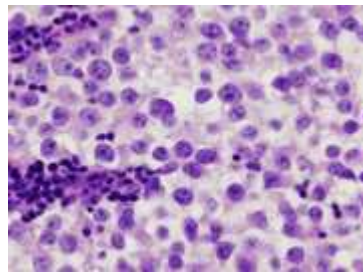
- Anaplastisches S.
- Spermatocystisches S.
- Granulomatöses S.
- Kombiniertes S.


Metastasierung: Lymphogen in paraaortale und paracavale Lymphknoten.

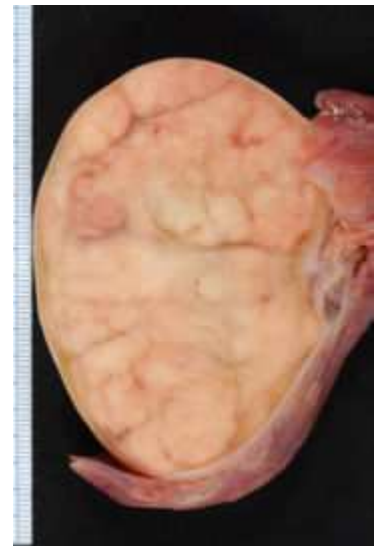Prg.: Sehr strahlensensibel, gute Prognose.




 Seminom,  
Lymphknotenmetastase,  
H&E.



 Seminom,  
Lymphknotenmetastase, stärkere  
Vergrößerung, H&E.



 Seminom.

## Embryonales Karzinom

Hochmaligne, je früher, desto bösartiger (15. - 35. Lebensjahr).

Mikro: Atypisch, trabekulär, solide oder azinär angeordnete Zellverbände. IHC: Cytokeratin und AP oft positiv.

Makro: Weich, grauweiß, teils nekrotisch, teils eingeblutet mit zystischen Veränderungen (buntes Bild).

Verhalten: Metastasierung meist lymphogen oder hämatogen.

## **Dottersacktumor**

Hochmaligne

Ep.: Dottersacktumoren bilden 75 % der Keimzelltumoren im Säuglings- und Kindesalter, bei Erwachsenen als Kombinationstumor mit anderen nicht-seminomatösen Tumoren, z.B. Teratom

Histo: Schiller-Duval-Körperchen (kranzförmig perivaskulär angeordnete Zellwucherungen).

Tumormarker:  $\alpha$ 1-Fetoprotein, Zytokeratin

## **Reifes Teratom**

Syn.: Differenziertes Teratom

Ep.: Kleinkinder (benigne), später (eher maligne, im Ovar bleibt das reife Teratom benigne).

Makro: Unterschiedlich große, glattwandige Hohlräume in einem derben Tumor mit markiger Konsistenz.

Mikro: Reifes, organoides Gewebe aus 3 Keimblättern.

SF: Einseitig differenziertes Teratom (Plattenepithelzysten, Epidermoidzyste, Dermoidzyste).

Verhalten: Langsames Wachstum, Metastasierung lymphogen und hämatogen.

## **Unreifes Teratom**

Syn: Malignes Teratom

## **Chorion-Karzinom**

Hochmaligne

Mikro: Meist Misch tumor, biphasische Differenzierung in Zytotrophoblast und Synzytiotrophoblast.

Metastasierung v.a. hämatogen

D.: Erhöhte HCG-Spiegel

Prg.: Beim Mann schlecht, bei der Frau gut (gutes Ansprechen auf Chemotherapie).

## **LEYDIG-Zell-Tumor**



Mikro: Oft REINKE-Kristalle.

Klinik: Testosteron- und Östradiolsynthese -> Gynäkomastie, Pubertas præcox.

Prognosefaktoren: Gefäßeinbrüche, Nekrosen, Mitosen, Kernatypien.

Prognose: Insgesamt günstig.

## **Granulosazelltumor**

I.d.R. benigne

# **8.9 Prostata**

## **Die Prostata**

Anatomie:

Die Prostata ist ein ca. 30 g schweres und 2,5 cm großes Organ, das von einer Bindegewebskapsel umschlossen ist. Sie besteht aus 30 bis 50 Drüsenläppchen, die von 2-reihigem, in der Höhe schwankendem Drüsenepithel ausgekleidet sind und von 15 bis 30 Ausführgängen drainiert werden. Es lassen sich drei Anteile unterscheiden: Ein zentraler dorsokranieller Anteil, ein peripherer um die zentrale Zone gelegener Anteil (Ort der Karzinomentstehung) und eine periurethral bzw. mediolateral der Urethra gelegene Transitionszone (Ort der Hyperplasie).

Relevante Marker:

- Sekretorische Zellen: PSA, CK7, 8, 18, 19, Androgen
- Basalzellen (Stratum corneum):  $\beta$ 34E12, Östrogenrezeptoren (ER), Progesteronrezeptoren (PR)
- Einzelne neuroendokrine Zellen: Chromogranin A

## **Entzündungen**

Infektionswege:

- Urethrogen ascendierend
- Urinogen deszendierend
- Spermiokanalikulär
- Lymphogen/hämatogen
- Iatrogen (OP)

### **Akute eitrige Prostatitis**

Sie entsteht bei einer bakteriellen Infektion, histologisch findet man ein granulozytäres Infiltrat.

## **Chronische Prostatitis**

Die Entzündung ist lymphozytär, evtl. finden sich Prostatasteine.

## **Granulomatöse Prostatitis**

Ät: Sekretaustritt bei Destruktion im Stroma (bei Trauma, OP, Tbc).

Mikro: Mehrkernige Riesenzellen, Destruktion der Drüse, Sklerose, Narbenbildung.

DD: Karzinom (PSA+), Tbc (Fe negativ, Langerhans-Riesenzellen).

## **Benigne Prostatahyperplasie (BPH)**

*benign prostatic hyperplasia*

Ep.: 80 % aller Männer über 40.

Pg.: Dihydrotestosteron (DHT), Östrogenrezeptoren (ER), Prolaktin, Wachstumsfaktoren (Androgen, EGF, TGF, PDGF)

Mikro: Teils mikro/makrozytär, Formen:

- Rein fibroleiomyomatös
- Rein glandulär
- Glandulär-zystisch
- Evtl. intraglanduläre Papillen

Makro: Die Prostata ist bis zu 400 g schwer, teils knotig, teils solide. Es können einseitig oder beidseitig Seitenlappen und/oder Mittellappen betroffen sein.

Kompl: Folgen der Harbnflussstörung sind die Balkenblase (Hypertrophie des M. detrusor mit prominenten Trabekeln), Restharnbildung mit chronische Urocystitis, Hydroureter und Hydronephrose. Weiterhin kann es zu anämischen Infarkten des hyperplastischen Gewebes kommen (Plattenepithelmetaplasie und Einblutungen in den Randbezirken, verfestigte Konsistenz, DD: Karzinom).

Die BPH ist keine präkanzeröse Läsion!

## **Atrophie**

- Einfach
  - Diffus - senil
  - Fokal - Kompression bei BPH
- Postatroph: Zystisch, atrophe Drüsen mit intraduktalen pseudopapillären Aussprossungen.

## **Metaplasien (Plattenepithelmetaplasie)**

Ät: Chronische Reizzustände (Sekretstau, Konkremente, Infekte, traumatische Läsionen, ER-Therapie bei Karzinom, ER-Erhöhung bei BPH).

## Präneoplasien

### Atypische adenomatöse Hyperplasie

Lok: V.a. in der Transitionszone

Mikro: Neubildung mikroglandulärer Strukturen mit einreihigem Epithel, basales und sekretorisches lumenales Epithel, Drüsen deutlich kleiner als bei der BPH.

### Prostatische intraepitheliale Neoplasie (PIN)

*prostatic intraepithelial neoplasia*

Lok.: Periphere Zone

Mikro: Atypische, intraepithelial-intraglanduläre, prä maligne Epithelproliferation, die in vorbestehenden Drüsen bzw. Gängen entsteht. Man beobachtet cribiforme, papilläre, flache Drüsenmuster, mehrreihig, intakte oder fragmentierte Basalzellschicht, keine Stromainfiltration.

Die PIN entsteht ca. 10 Jahre vor dem eigentlichen Karzinom. Das High-Grade-PIN ist zu 60 % mit einem Karzinom assoziiert.

## Prostatakarzinom

Einteilung:

- Inzident - Zufällig entdeckt, klinisch unbekannt
- Latent - Bei Obduktion gefunden, klinisch nicht nachgewiesen
- Okkult - Erstmanifestation als Metastase(n), Primärtumor zunächst unbekannt

hormonell gesteuert

Histologische Typen: Glandulär, cribiform, solide, trabekulär, selten urothelial

- Hochdifferenziertes, hellzelliges, glanduläres Prostatakarzinom - runde Zellkerne, keine/wenig Mitosen
- Gering differenziertes, drüsenbildendes Prostatakarzinom - Kernpolymorphie, Nucleolen, Mitosen
- Cribiformes Prostatakarzinom - Siebförmiges Muster, prominente Nucleolen, Mitosen
- Solides, trabekuläres und entdifferenziertes Prostatakarzinom - deutliche Zell- und Kernpolymorphie

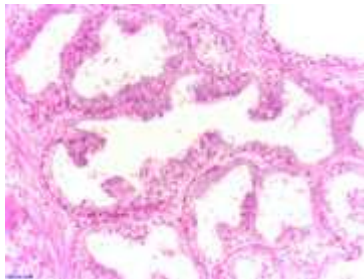
Grading: Gleason-Score


DD Kollisionstumor:

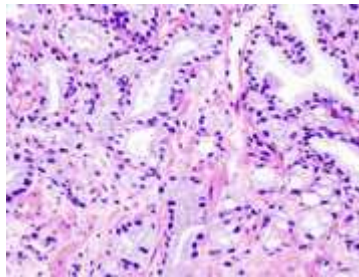
- Urothelkarzinom: PSA neg.,  $\beta$ 34E12 pos.
- Prostatakarzinom umgekehrt: PSA pos.,  $\beta$ 34E12 neg.


Ausbreitung:

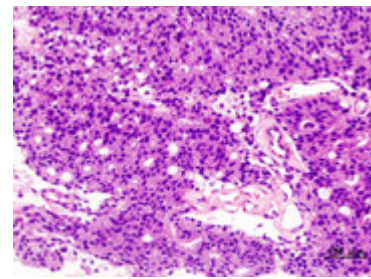
- Per continuitatem in die periprostatischen Weichgewebe
- Lymphogen in die obturatorischen und iliacalen Lymphknoten
- Hämatogen v.a. in das Skelett (Becken, Wirbelsäule)




 PIN1, normale Drüsenformation mit atypischem Epithel, H&E



 Glanduläres Adenokarzinom der Prostata, Nadelbiopsie



 Prostatistisches Adenokarzinom, Gleason 4, H&E.

## 9. Hormonsystem

### 9.1 Hypophyse

#### Hypophysenadenom

Formen:

- Endokrin aktiv - Prolaktinom, ACTH<sub>om</sub> (7 - 13 %), STH<sub>om</sub> (14 - 18 %), TSH<sub>om</sub> u.a.
- Endokrin inaktiv - Null-Zell-Adenom

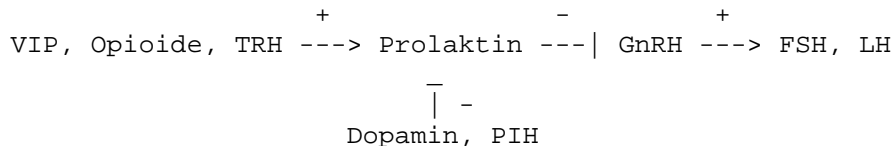
Klinik:

- Kompressionssyndrome v.a. bei Null-Zell-Adenom: Typisch bitemporale Hemianopsie (Scheuklappenblick) durch mediale Kompression des Chiasma opticum, selten binasale Hemianopsie
- Evtl. Hirndruckanstieg, evtl. Hydrozephalus
- Hormonelle Störungen durch
  - Überproduktionssyndrome bei hormonproduzierendem Adenom:
    - STH -> Akromegalie (Appositionelles Wachstum der Akren, Organomegalie, Vergrößerung der Gesichtszüge, Muskelschwäche, CTS, Hyperhidrosis, Seborrhoe)
    - ACTH -> Cushing-Syndrom
    - TSH -> Hyperthyreose
    - LH/FSH -> Pubertas präcox, Zyklusstörungen, sexuelle Störungen

- Prolaktinom: Prolactin -> Galaktorrhoe, Amenorrhoe, Hypogonadismus, Libidoverlust
- Minderproduktionssyndrome durch Kompression des umliegenden Hypophysengewebes

## Hyperprolaktinämie

Biochemie: Prolaktin hemmt die Freisetzung von Gonadotropinen. Die Prolaktinfreisetzung selbst wird durch Dopamin und PIH gehemmt und durch VIP, Opiode und TRH (Hypothyreose!) gefördert.

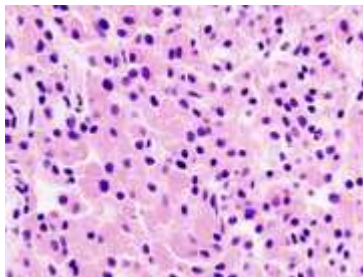


Labor: Eine Hyperprolaktinämie liegt vor bei einem Wert über 20 - 25 ng/ml bei Frauen bzw. über 15 - 20 ng/ml bei Männern. Prolaktinspiegel von 20 - 40ng/ml sind oft stressbedingt, Prolaktinome führen zu Werten von 150 bis 200 ng/ml.

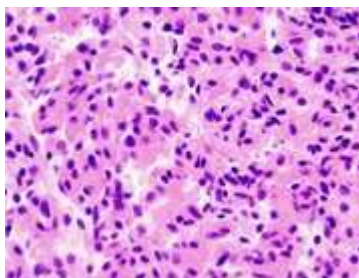
Klinik: Galaktorrhö, Gynäkomastie, Zyklusstörungen, Amenorrhö, Infertilität, Störungen der Libido und Potenz

D.: Primär Hormonbestimmung, danach erst Bildgebung (außer bei Zeichen einer Raumforderung)

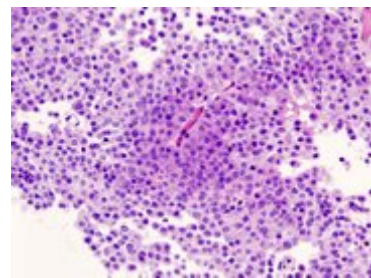
DD der Hyperprolaktinämie: Prolaktinom, Hypothyreose, Niereninsuffizienz, Leberzirrhose



Gonadotropin-produzierendes Hypophysenadenom, acidophiler Zelltyp, H&E.



Idem.



Hypophysenadenom ohne Hormonsekretion, H&E.

## Akromegalie

Ät.: Gesteigerte Wachstumshormonspiegel nach Schluß der Epiphysenfugen

Klinik: Wachstum vorstehender Körperteile (Akren) wie Finger, Nase und Kinn, anabole Wirkungen, Weichteilschwellungen (Karpaltunnelsyndrom, Makroglossie), Schweißneigung, metabolische Effekte wie Diabetes mellitus und Dyslipoproteinämie

D.: Somatostatin, IGF1 (Stimulator der STH-Bildung in Leber, Lunge, Knochen und Herz)

## **Hypophyseninsuffizienz**

Ät.: Schädelhirntrauma (meist nur eine Hormon-Achse betroffen), Null-Zell-Adenome

## **9.2 Schilddrüse (Glandula thyreoidea)**

### **Thyreoididen**

#### **Subakute granulomatöse Thyreoiditis DE QUERVAIN**

Ät.: Evtl. postviral

Klinik: Schmerzhaft!

Prg.: Meist spontanes Abklingen

#### **HASHIMOTO-Thyreoiditis**

Ep.: Häufigste Thyreoiditis, Frauen zwischen dem 40. und 50. Lj.

Ät.: Chronisch lymphozytäre Autoimmunerkrankung

Mikro: Lymphozyteninfiltrate, Lymphfollikel, Parenchymzerstörung

Klinik: Erst vergrößert und knorpelig hart mit Überfunktion, dann Atrophie mit Unterfunktion, nicht schmerzhaft!

Auto-Antikörper: Thyreoperoxidase-Antikörper (TPO-AK), Thyreoglobulin-Antikörper (TAK bzw. TG-AK), Mikrosomale Antikörper (MAK)

DD: Struma maligna

#### **Fibrosierende Thyreoiditis RIEDEL**

Chronische perithyreoidale Thyreoiditis, gehört zum Formenkreis der entzündlichen Fibrosklerosen -> harte Konsistenz.

DD: Schilddrüsenkarzinom

#### **Morbus BASEDOW**

*grave`s disease*

Ät.: Autoimmunerkrankung (Anti-TSH-Rezeptor-IgG)

Mikro: Diffuse hyperthyreote Struma mit vermehrten und vergrößerten Resorptionslakunen, Sanderson Polster = pseudopapilläre Vorbuckelungen des hyperplastischen Epithels. Entzündungszellen.

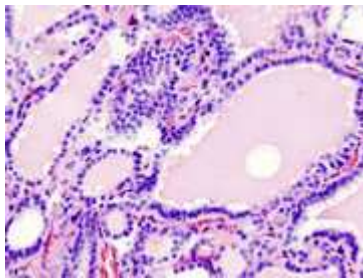
Klinik: Hyperthyreose-Symptome entsprechend "Vollgas im Leerlauf", Merseburger Trias: Struma, Tachykardie, Exophthalmus.

## Hyperthyreose

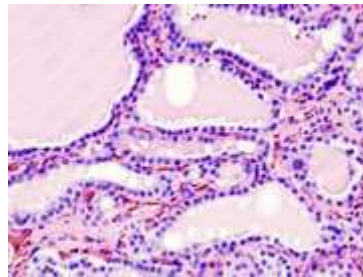
Schilddrüsenüberfunktion

Vorkommen bei BASEDOW, Schilddrüsenadenomen, hyperthyreoter Knotenstruma.

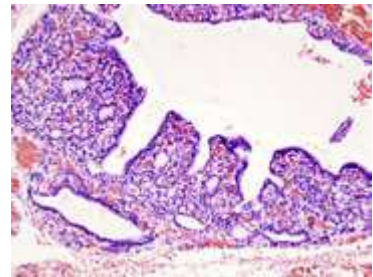
Mikro: große Resorptionsvakuolen, hohes Epithel, Sanderson Polster



Diffuse Hyperplasie der Schilddrüse mit klinischer Hyperthyreose, H&E.



Idem.



Idem, fokale papilläre Hyperplasie.

## Struma kolloides nodosa (Knotenstruma)

*goiter*

Syn.: Kropf

Knotige, nichtmaligne, nichtentzündliche Schilddrüsenvergrößerung.

Ät.: Jodmangel

Mikro: Kein Kapseldurchbruch, kein Gefäßeinbruch - DD: Hochdifferenziertes, follikuläres Schilddrüsenkarzinom. Die Follikel sind unterschiedlich groß, Musterwechsel, evtl. regressive Veränderungen, Verkalkungen.

## Schilddrüsenkarzinome

RF: Strahlenexposition, MEN, Thyreoiditis

### Follikuläres Schilddrüsenkarzinom

Mikro wie Adenom plus: Gefäßeinbruch und Kapselinfiltration

Keine zytologische Diagnose! Zytologischer Befund lautet dann „follikuläre Hyperplasie“, also sinnlos!

Metastasierung: Vorwiegend hämatogen (Lunge, Knochen)

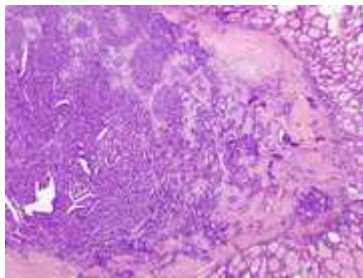
## Papilläres Schilddrüsenkarzinom


Mikro:

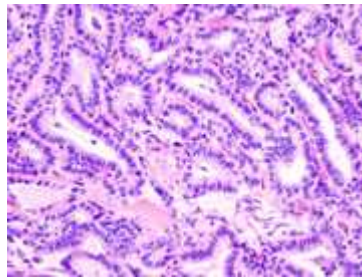
- Echte Papillen: von Epithel überzogene Bindegewebsstöcke mit Blutgefäßen - DD: Sandersonsche Polster bei Morbus BASEDOW.
- Follikuläres Bild, die Zellen liegen dachziegelartig übereinander (nuclear crowding), Milchglaskerne, Psammomkörperchen.

SF: Lindsey-Tumor = Papilläres Schilddrüsenkarzinom mit follikulärer Differenzierung.

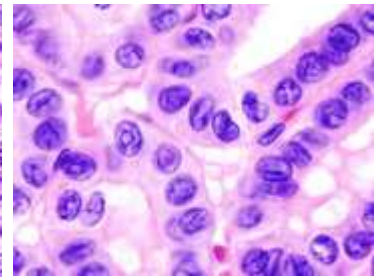
Metastasierung: Vorwiegend lymphogen




 Papilläres Schilddrüsenkarzinom, OP-Resektat, H&E.



 Idem, stärker vergrößert.



 Idem, stark vergrößert.

## Anaplastisches Schilddrüsenkarzinom

Mikro: Vielfalt der Zellgestalten, Spindelzellen, kleine und große Zellen gruppiert und dicht beieinander.

## Medulläres Schilddrüsenkarzinom

Ursprung: C-Zellen

Mikro: Tumorzellen sind rund bis spindelförmig, man findet Amyloid, IHC: CEA, Calcitonin, Somatostatin, Serotonin, GRP, ACTH.

Makro: Multiple, braungraue Knoten

Das medulläre Schilddrüsenkarzinom kann ein Ausdruck von MEN 2 sein!

## 9.3 Nebenschilddrüsen (Glandulae parathyreoideae)

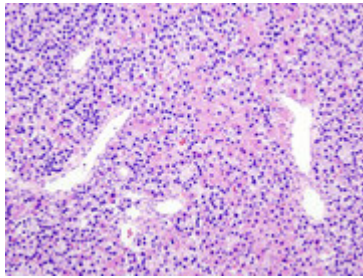
### Hyperparathyreoidismus

Klinik: PTH-Exzess -> Hyperkalzämie, Osteoporose, Nierensteine

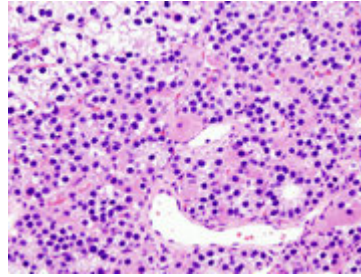


# Nebenschilddrüsenadenom

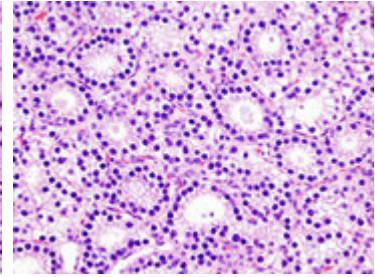
Benigne Proliferation einer Nebenschilddrüse -> Primärer Hyperparathyreoidismus



Parathyreoidea-Adenom bei primärem Hyperparathyreoidismus, H&E.



Idem.



Idem.

# Nebenschilddrüsenhyperplasie

Ät.:

- Niereninsuffizienz -> Calciumverlust, Calcitriolmangel (Hydroxilierung von 25-Hydroxicholecalciferol zu 1,25-Dihydroxicholecalciferol = Calcitriol gestört) -> Sekundärer Hyperparathyreoidismus
- Vitamin-D-Mangel (Malassimilation, nutritiv)
- Leberzirrhose (Hydroxilierung von Cholecalciferol zu 25-Hydroxicholecalciferol gestört)

Makro: Vergrößerung aller vier Nebenschilddrüsen.

# Hypoparathyreoidismus

Ät.: Resektion aller vier Nebenschilddrüsen i.R. einer Strumektomie

Klinik: PTH-Mangel -> Hypokalzämie, Kribbeln in den Fingern, Pfötchenstellung

## 9.4 Nebennieren (Glandulae adrenales)

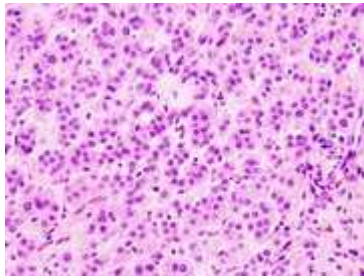
Aufbau und Funktion:

- Nebennierenrinde:
  - Zona glomerulosa -> Mineralkortikoide (Aldosteron)
  - Zona fasciculata -> Glucokortikoide (Kortisol)
  - Zona reticularis -> Sexualsteroid (Androgene)
- Nebennierenmark -> Katecholamine (Adrenalin, Noradrenalin)

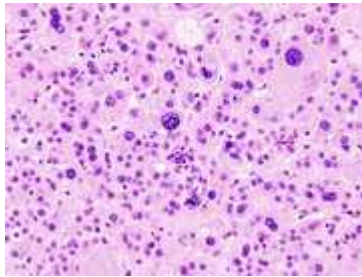
# Adrenokortikales Adenom

Benigner Tumor der Nebennierenrinde.

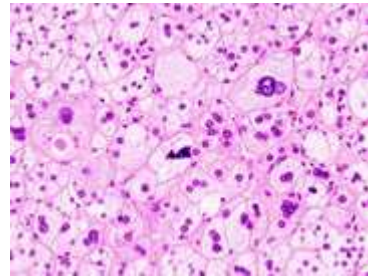
Klinik: Primärer Hyperaldosteronismus = Conn-Syndrom (Natriumretention, Ödeme, Hypokaliämie).



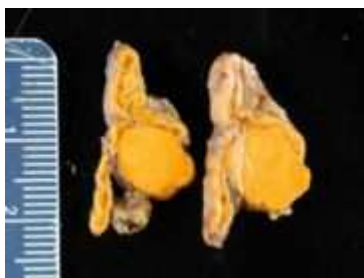
Adrenocorticales Adenom, H&E.



Idem, stärker vergrößert.



Idem.



Aldosteron-produzierender Tumor der NNR.

## CUSHING-Syndrom

Syn.: Hyperkortisolismus

Ät.:

- Iatrogen (Kortikoidtherapie),
- Morbus CUSHING: ACTH-produzierendes Hypophysenadenom, Kortisolproduzierendes Nebennierenrindenadenom
- Paraneoplastisch.

Klinik: Stammfettsucht, Vollmondgesicht, Striae distensae, Hypertonie, diabetogene Stoffwechsellage, Fettleber, Osteoporose, Infektneigung (opportunistische Infektionen), Hautatrophie.

## Nebenniereninsuffizienz

Syn.: Morbus Addison

Unterfunktion der Nebennierenrinde

Klinik: Bräunliche Hyperpigmentierung, Schwächegefühl, Ermüdbarkeit, Hypotonie, Libidoverlust, gastrointestinale Symptome wie Bauchschmerzen, Obstipation, Diarrhoe.

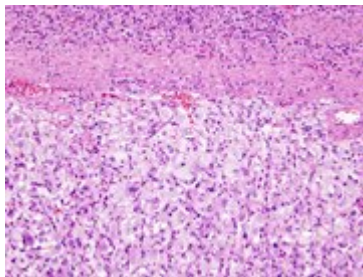
Kompl.: In Stresssituationen lebensbedrohliche Addison-Krise mit Koma, Blutdruckabfall, Dehydratation, Hypoglykämie, Pseudoperitonitis.

## Phäochromozytom

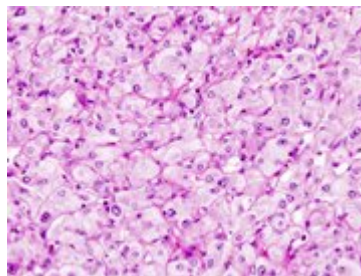
Tumor der chromaffinen Zellen des Nebennierenmarks. Gehäuft bei Neurofibromatose.

Klinik: Katecholaminexzess (DD.: Extraadrenales Paragangliom).

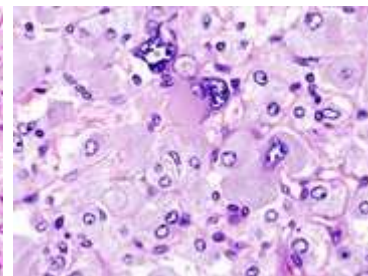
D.: Messung der Vanilinmandelsäure im 24 h-Urin



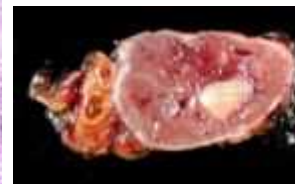Adrenales  
Phäochromozytom, durch  
eine fibröse Kapsel von der  
NRR scharf abgegrenzt,  
Adrenalektomiepräparat,  
H&E.



Idem, stärker vergrößert.



Idem, stark vergrößert.



Paragangliom  
(Phäochromozytom).

## 9.5 Langerhansinseln des Pankreas

Physiologie:

- A-Zellen -> Glucagon
- B-Zellen -> Insulin
- D-Zellen -> Somatostatinom
- PP-Zellen -> Pankreatisches Polypeptid

## Endokrine Pankreasinsuffizienz

### Diabetes mellitus

Etymol.: griech.: Honigsüßer Fluss

Störungen des Glucosestoffwechsels mit verminderter Insulinwirkung und erhöhten Blutzuckerspiegeln.

Klinik: Polydipsie, Polyurie, Müdigkeit, Abgeschlagenheit, Leistungsschwäche, Gewichtsabnahme, Typ 1-Erstmanifestation oft als Hypoglykämie oder diabetische Ketoazidose.

Kompl.: Hypoglykämischer Schock, diabetische Ketoazidose (eher Typ 1), hyperglykämisches hyperosmolares Koma (eher Typ 2), Lactatazidose (selten), bakterielle Infekte.

Spätfolgen:

- Makroangiopathie -> KHK, Apoplektischer Insult, pAVK.
- Mikroangiopathie -> Diabetische Retinopathie, Glomerulosklerose.
- Neuropathie -> Polyneuropathie (bes. viszeral, untere Extremität).

### **Typ 1 Diabetes mellitus**

Ep.: 5 - 10 % der Diabetiker

Pg.: Ein Autoimmunprozess führt zur Zerstörung der  $\beta$ -Zellen. Folge ist ein absoluter Insulinmangel, oft juvenil (auch late-onset-Formen).

Weblinks: [OMIM - Diabetes mellitus, Type I](#)

### **Typ 2 Diabetes mellitus**

Ep.: „Alterdiabetes“, Lifestyle-bedingt nimmt das Erstmanifestationsalter ab, auch übergewichtige Kinder können schon betroffen sein.

Ät.: Erblich, Übergewicht, Bewegungsmangel. Vom erblichen Anteil können mittlerweile 70 % durch Polymorphismen in 5 Genen erklärt werden: [TCF7L2](#) (transcription factor 7-like 2), SLC30A8 (ein Zinktransporter, der ausschließlich von Insulin-produzierenden  $\beta$ -Zellen exprimiert wird), IDE-KIF11-HHEX und EXT2-ALX4 (vermutlich beteiligt an der  $\beta$ -Zellentwicklung und -funktion), ? .<sup>v</sup>

Pg.: Periphere Insulinresistenz mit anfangs Hyperinsulinämie und fehlenden postprandialen Insulinpeaks. Im Verlauf Ausbrennen der Inselzellen mit Hypoinsulinämie. Assoziiert mit weiteren Störungen (Metabolisches Syndrom).

Unterformen:

- Typ 2a: Normgewicht (10 %)
- Typ 2b: Übergewicht (90 %)

Weblinks: [OMIM - Diabetes mellitus, Type II](#)

### **Gestationsdiabetes**

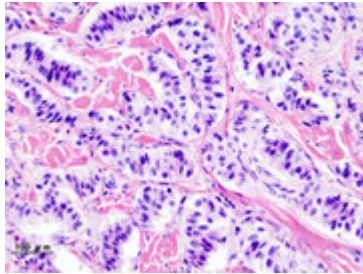
Frühmanifestation eines Typ 2-Diabetes durch Progesteronwirkung, erbliche Insulindefizienzen (MODY, MIDD,...) u.a.

### **Sekundärer Diabetes mellitus**

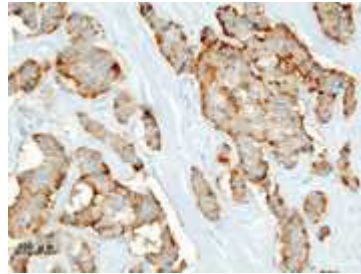
Ät.: Z.n. Pankreatitis, Morbus CUSHING, Akromegalie, genetische Syndrome, Medikamente (Kortikosteroide, Katecholamine,  $\beta$ 2-Sympathomimetika, Diuretika, Morphin).

## Inselzelltumoren

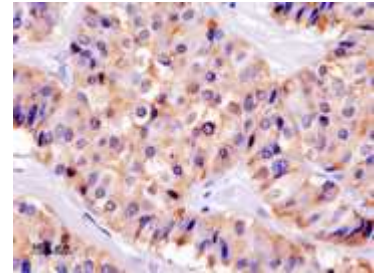
- A-Zellen: Glucagonom
- B-Zellen: Insulinom
- D-Zellen: Somatostatinom



Insulinom, H&E.



Insulinom, Immunhistochemie auf Chromgranin A.



Idem, IHC auf Insulin.

## 9.6 APUD-Zellsystem (Diffuses neuroendokrines System)

Eigenschaften:

- System in verschiedenen Organen disseminiert liegender endokriner Zellen
- Abstammung von der Neuralleiste bzw. dem neuralen Ektoderm
- Mikroskopie: fast leeren Zellen mit großem, rundem, basalständigen Kern
- APUD-Zellen können Amine oder deren Vorstufen aufnehmen und diese decarboxylieren (**A**mine **P**recursor **U**ptake and **D**ecarboxylation), d.h. sie sind in der Lage Polypeptidhormone zu bilden.

Übersicht über das APUD-System:

- APUD-I-Zellen (Ursprung: Neuralleiste):
  - C-Zellen (Schilddrüse) -> Calcitonin
  - Karotiskörper-Typ-1-Zellen
  - Grenzstrang -> Acetylcholin
  - Nebennierenmark -> Katecholamine
  - Melanoblasten
  - Endokrine Zellen des Urogenitaltraktes
- APUD-II-Zellen (Ursprung: Plakoden, spezialisiertes Ektoderm):
  - Hypothalamus -> Oxytocin, Vasopressin, TRF, LHRH, SRH, CRF, SRIF
  - Epiphyse -> LHRH
  - Nebenschilddrüse -> Parathormon
  - Adenohypophyse -> STH, Prolactin, FSH, LH, Corticotropin, MSH, TSH
  - Plazenta -> Gonadotropin, Somatomammotropin
- APUD-III-Zellen (Ursprung: neuroendokrine Ektoblasten):
  - Pankreas:

- B-Zellen -> Insulin
- A-Zellen -> Glucagon
- D-, D1-Zellen -> Somatostatin
- PP-Zellen -> pankreatisches Polypeptid
- Magen:
  - G-Zellen -> Gastrin
  - ECL-Zellen
  - A-Zellen
  - D-Zellen
  - EC1-Zellen
- Dünndarm:
  - S-Zellen
  - I-Zellen
  - D-, D1-Zellen
  - EC-, EC1-, EC2-Zellen
  - K-Zellen
  - N-Zellen

## APUDom

Von APUD-Zellen ausgehende neuroendokrine Tumore

Verhalten: langsames Wachstum, Klinik abhängig vom synthetisierten Hormon

Formen:

- G-Zellen: Gastrinom -> Zollinger-Ellison-Syndrom
- Serotoninom
- Vipom -> Verner-Morrison-Syndrom
- PP-om
- Karzinoid
- GIPom
- C-Zellen: Calcitoninom
- Corticotrophinom
- Sekretinom
- A-Zellen: Glucagonom
- B-Zellen: Insulinom
- D-Zellen: Somatostatinom

## Multiple endokrine Neoplasie (MEN)

Erkrankung mit gleichzeitigem Auftreten von endokrinen Hyperplasien und Tumore in mehreren Organen.

Ät.: Autosomal dominante Erbleiden (hohe Penetranz)

Subtypen mit betroffenen Organen:

### MEN I

Syn.: WERMER-Syndrom

Meist betroffene Organe: Nebenschilddrüse (90 %), Pankreasinseln (80 %), Adenohypophyse (65 %).

## **MEN IIa (II)**

Syn.: SIPPPE-Syndrom

Meist betroffene Organe: C-Zellen: Hyperplasie oder medulläres Schilddrüsenkarzinom (> 90 %), Phäochromozytom (< 50 %), Nebenschilddrüsenhyperplasie (> 20 %)

## **MEN IIb (III)**

Syn.: GORLIN-Syndrom

Meist betroffene Organe: Medulläres Schilddrüsenkarzinom (> 90 %), Phäochromozytom (< 50 %), Ganglioneurome an den Schleimhäuten (80 %). Marfanoider Habitus (leptosomale, lange Extremitäten, hyperelastische Gelenke).

# **10. Neuropathologie**

## **10.1 Zentrales Nervensystem**

### **Genetische Stoffwechselerkrankungen**

Klinik: Nach primär altersgerechter Entwicklung kommt es in den ersten Lebensjahren zu einem progressiven Zerfall der psychomotorischen und kognitiven Fähigkeiten. Weitere Symptome sind zunehmende Sehstörungen bis zur Erblindung, zerebrale Krämpfe und Oligophrenie.

#### **Lysosomale Speicherkrankheiten**

Ät.: Genetisch bedingter Enzymdefekt mit Akkumulation der nicht verstoffwechselten Substrate.

Mikro: Ballonierte PAS-positive Nervenzellen, Markscheidenzerfall

#### **Globoidzell-Leukodystrophie (Morbus KRABBE)**

Ät.: Defekt der Galactozerebrosid- $\beta$ -Galaktosidase

Weblinks: [OMIM - Krabbe disease](#)

#### **Metachromatische Leukodystrophie**

Ät.: Defekt der Cerebrosidsulfatase

Weblinks: [OMIM - Metachromatic leukodystrophy](#)

### **Morbus TAY-SACHS**

Syn.: GM2-Gangliosidose, infantile amaurotische Idiotie

Ät.: Defekt der  $\beta$ -Hexosaminidase

Weblinks: [OMIM - Tay-Sachs disease](#)

## **Peroxismale Erkrankungen**

### **Adrenoleukodystrophie**

Ät.: X-chromosomal erblicher Defekt des ABCD1-Gens, der für einen ABC-Transporter codiert -> Störung der beta-Oxidation langkettiger Fettsäuren im Peroxisom -> Akkumulation.

Pg.: Schädigung der zentralen Myelinscheiden, der NNR (-> Morbus ADDISON) und der LEYDIG-Zellen.

Weblinks: [OMIM - Adrenoleukodystrophy](#)

## **Mitochondriale Erkrankungen**

### **Morbus LEIGH**

Subakute nekrotisierende Enzephalopathie

Weblinks: [OMIM - Leigh syndrome](#)

## **Phakomatosen**

Etym.: phakos: Muttermal, Fleck.

Genetisch bedingte meist autosomal-dominante **neurokutane Hyperproliferationssyndrome** der ektodermalen Gewebeanteile. Hauptmanifestationen an Haut, Auge und Nervensystem.

### **Neurofibromatose Typ 1**

Syn.: Morbus VON RECKLINGHAUSEN

Ep.: 1:3000 - 1:4000

Erbgang: Autosomal-dominant erblich, in 50 % Neumutation. Fast 100 % Penetranz, Expressivität sehr variabel.

Ät.: Mutation im Neurofibromin-Gen (17q11.2, Tumorsuppressorgen).



Klinik: Cafe-au-lait-Flecken (> 5 %), axilläre/inguinale Sommersprossen, Keilbeinflügeldysplasie, LISCH-Knoten in der Iris, multiple sich mit dem Alter entwickelnde periphere Neurofibrome, die vom perineuralen Bindegewebe ausgehen (30 %), andere Tumore möglich: 15% Optikusgliom, Aderhauthamartome, melanozytäre Tumore, maligne Tumore bei 4 % der Patienten!

Weblinks: [OMIM - Neurofibromatosis type I \(NF1\)](#)

## **Neurofibromatose Typ 2**

Ep.: 1:30.000-1:40.000, 10 mal seltener als NF1

Erbgang: Autosomal-dominant erblich

Ät.: Mutation im Schwannomin-Gen (22q12, Tumorsuppressorgen).

Klinik: Zentrale Neurofibrome, typisch beideseitiges Akustikusneurofibrom (85 %), Meningeome (Merke: MISM - Multiple intrakranielle Schwannome und Meningeome), > 40% juvenile posterior-subkapsuläre Katarakt.

Weblinks: [OMIM - Neurofibromatosis type II](#)

## **Tuberöse Hirnsklerose**

*tuberous sclerosis*

Syn.: Morbus PRINGLE-BOURNEVILLE

Ät.: Autosomal-dominant

Makro: Vergrößerte, verbreiterte, weißere/hellere Gyri von fester Konsistenz umrahmt von normalen Gyri, abgeschwächte Abgrenzung zwischen Cortex und Mark. Gehäuft Rhabdomyome im Herzen.

Klinik: Mentale Retardierung, Epilepsie

Weblinks: [OMIM - Tuberous sclerosis](#)

## **VON HIPPEL-LINDAU-Syndrom (VHL)**

Syn.: Retino-zerebelläre Angiomatose

Ep.: 1:40.000, 3. Lebensdekade

Erbgang: Autosomal-dominant erblich.

Ät.: Versch. Mutationen bekannt.

Klinik: Retinale Hämangiome und Hämangioblastome (20 %), Netzhautablösung, unbehandelt Erblindung. Zerebelläre Hämangioblastome, Nierenzellkarzinome (25 - 45 %), Pankreaszysten, Phäochromozytome, Polyzythämie.

Weblinks: [OMIM - Von Hippel-Lindau syndrome](#)

## **STURGE-WEBER-Weber-Syndrom**

Syn.: Angiomatosis encephalofacialis, Encephalo-trigeminale Angiomatose

Erbgang: I.d.R. sporadisch, autosomal-dominante Mutation im Mosaik.

Klinik: Nävus flammeus („Portwein-Nävus“) im Gesicht und Schädel meist im Bereich HN.V1, einseitig mit Zunahme der Intensivität. Glaukom, choroidales kavernoöses Hämangiom, Epilepsie.

Weblinks: [OMIM - Sturge-Weber syndrome](#)

## **KLIPPEL-TRENAUNAY-Syndrom**

Erbgang: I.d.R. sporadisch, autosomal-dominante Mutation im Mosaik.

Klinik: Venöse Malformationen, seltener auch der Lymphgefäße (Shunts, AV-Fisteln). Naevus flammeus und Längenriesen- oder -minderwuchs der betroffenen Körperregionen (Extremitäten). Schwere Durchblutungsstörungen, zum Teil enorme Schwellungen der Extremitäten.

Weblinks: [OMIM - Klippel-Trenaunay-Weber syndrome](#)

## **Fehlbildungen**

### **Neuralrohrdefekte**

*neural tube defect*

Syn.: Dysraphische Störungen

Ep.: 1:1000 (Mitteleuropa) bis 8:1000 (Irland)

Ät.: Genetische Prädisposition (homozygote [MTHFR](#)-Mutation), Folsäuremangel in der Frühschwangerschaft

Formen:

- Rücken: Spina bifida - „Offener Rücken“ (oft kaudal, Neuroporus posterior)
  - Spina bifida occulta - Wirbel ist hinten offen, darüber evtl. Behaarungsanomalien
  - Meningozele - Aussackung der Rückenmarkshäute
  - Meningomyelozele - Aussackung der Rückenmarkshäute und Rückenmark
  - Rachischisis - Fehlende Einstülpung des Rückenmarks zum Neuralrohr
  - Syringomyelie (primäre Form) - Pathologische Erweiterung des Zentralkanals mit Schädigung der Schmerzbahnen -> Dissoziierte Empfindungsstörung mit Schmerzunempfindlichkeit
- Gehirn:

- Meningozele - Aussackung der Hirnhäute
- Meningoenzephalozele - Aussackung von Hirnhäute mit darin enthaltenem Hirngewebe
- Anenzephalie - Fehlender Verschluss des Neuroporus anterior -> Fehlen von Schädel-, meningealen Anteilen und großen Teilen des Gehirns (Fruchtwasser ist neurotoxisch)
- DANDY-WALKER-Syndrom - Kleinhirnwurmhypoplasie/-aplasie und große Zyste in der hinteren Schädelgrube.
- ARNOLD-CHIARI-Fehlbildung - Hypoplastische hintere Schädelgruppe, Kleinhirnverlagerung durch das Foramen magnum.

D.: Sonographie i.R.d. Schwangerschaftsvorsorge, Amniozentese:  $\alpha$ -Fetoprotein und ACh-Esterase erhöht

## **Holoprosencephalie**

*holoprosencephaly*

Ät.: Gehäuft bei Trisomien

Makro: Fehlende Trennung der Hemisphären, Arhinenzephalie, Balkenagenesie, Verwachsung von Hirnanteilen in der Mittellinie, oft faziale Defekte.

## **Lissencephalie**

*lissencephaly*

Makro: Fehlende Gyrierung

## **Prä- und Perinatalen Schäden des ZNS**

Intrauterin:

- Porenzephalie (zystische, trichterförmige Substanzdefekte im Marklager), Hydranencephalie (Schädelhöhle und dünne Resthirnschicht komplett mit klarer Flüssigkeit gefüllt) - Ät.: Z.B. intrauterine Okklusion einer hirnversorgenden Arterie.

Perinatal:

- Morbus LITTLE/Infantile Zerebralparese/„frühkindlicher Hirnschaden“ - Ät.: Hypoxie unter der Geburt, Klinik: Strabismus, Ataxie, Spastik, kognitive Beeinträchtigung.
- Periventrikulär-subependymale Einblutung - RF: Frühgeburt < 35. SSW und < 1500 g, Kompl.: Ventrikeleinbruch (sehr schlechte Prognose).

Neonatal:

- Kernikterus: Starke Hyperbilirubinämie, z.B. bei Erythroblastose

## **Intrakranielle Drucksteigerung**

Syn.: „Hirndruck“, Hirnödem

Ät.: SHT, metabolisch-toxisch, Tumor, Einblutung, Enzephalitis, Meningitis, Sinusvenenthrombose

Folgen: Einklemmung, Ischämie

Makro: Die Gyri sind verbreitert, die Sulci verstrichen. Der Gyrus cinguli wird an und unter die Falx cerebri gepresst, es kommt zur Herniation zur Gegenseite mit Ventrikelkompression und midline-shift. Die Herniation des mediobasalen Temporallappens (Uncus, Gyrus parahippocampalis) an der Tentoriumkante Richtung hintere Schädelgrube führt zur Mittelhirnkompression. Auf der Gegenseite kommt es am Mittelhirn zu Drucknekrosen. Im Hirnstamm treten Verschiebeblutungen auf. Die Einklemmung der Kleinhirntonsillen im Foramen magnum ist bei der Autopsie als Kleinhirndruckkonus zu sehen.

Klinik: Kopfschmerzen, Übelkeit, Erbrechen, Wesensveränderung, Bewusstseinstörung bis -verlust, Bradykardie, Atemstörungen, Abklemmung des N. abducens (HN.VI) und/oder N. oculomotorius (HN.III), Singultus, zentrale Parese, Stauungspapille, Mydriasis/Miosis, Streckkrämpfe, Hirntod.

## Hydrozephalus

Erweiterung der inneren und/oder äußeren Liquorräume.

Ät.: Liquorzirkulationsstörungen, Liquor-Überproduktion oder gestörte Resorption. Folge ist die Atrophie des Hirngewebes.

Pg.:

- Hydrozephalus occlusus/obstructivus - Ät.: Fehlbildungen (Aquaeduktstenose).
- Hydrozephalus hypersecretorius - Ät.: Plexushyperplasie, -papillom, Entzündungen, Intoxikation.
- Hydrozephalus malresorptivus - Ät.: Nach bakterieller Meningitis, Blutung.
- Normaldruckhydrozephalus (NPH) - Ät.: Abflusstörung (Ep.: Höheres Lebensalter, Kl.: Dementielles Syndrom)

Deskriptive Klassifikation:

- Hydrozephalus internus - Expansion der Ventrikel (eher obstruktiv oder NPH).
- Hydrozephalus externus - Expansion des Subarachnoidalraums (eher malresorptivus).
- Hydrozephalus communicans - Beides
- Hydrozephalus e vacuo - Primär Hirnatrophie und sekundäre Auffüllung des freien Raumes mit Liquor.

Klinik: Beim Säugling erhöhter Kopfumfang, vorgewölbte Fontanelle, Sonnenuntergangssphänomen, Entwicklungsverzögerung, Unruhe, schrilles Schreien, Stauungspapille, Strabismus. Bei verschlossenen Schädelnähten Kopfschmerzen, Erbrechen, Stauungspapille und Verhaltensänderung. Die Herniation führt zu Bewußtlosigkeit, Atemlähmung und Streckkrämpfen.

# Hirnblutung

## Epidurales Hämatom

*epidural hematoma*

Ät.: Traumatische Ruptur der A. meningea media (85 %).

CT: Hyperdenser bikonvexer Prozess.

Klinik: Freies Intervall zwischen primärer Bewußtlosigkeit und sekundärer Eintrübung (33 %), kontralaterale Mydriasis bei kontralateralem Klivuskantensyndrom (10 %). Anisokorie, ipsilaterale Mydriasis durch Abklemmung des N. oculomotorius an der Klivuskante, kontralaterale Herdsymptomatik, Kopfschmerzen, Übelkeit, Hirndrucksymptome.

Prg.: Letalität bei operativer Entlastung innerhalb von 2h: 17 %, bei adäquater Therapie erst nach 2h: bis 65 %!

## Akutes subdurales Hämatom

*subdural hematoma*

„Polytrauma des Gehirns“

Ät.: Traumatische Ruptur von kortikalen Venen oder Brückenvenen, im Bereich von Kontusionsherden -> Venöse Sickerblutung. RF: Antikoagulation. Bei 10 % der schweren SHT.

CT: Halbmondförmiger hyperdenser Prozess.

Klinik: Rascher Hirndruckanstieg, primäre Bewußtlosigkeit, Mydriasis, Lähmungen.

## Chronisches subdurales Hämatom

Ät.: Traumatische Ruptur von kortikalen Venen oder Brückenvenen zwischen Dura und Arachnoidea, bes. bei alten Menschen (Hirnatrophie, Hydrocephalus ex vacuo) und oft nach Bagatelltrauma -> Venöse Sickerblutung -> Osmotische Schwellung des Hämatoms. RF: Antikoagulation.

CT: Halbmondförmiger hyperdenser Prozess.

Klinik: Unspezifisch („großer Imitator“). Kopfschmerzen, Wesensänderung, Gedächtnis-, Vigilanz-, Sprachstörungen, Hemiparese.

## Subarachnoidalblutung (SAB)

*subarachnoid hemorrhage*

Besonderheit der Hirnbasisarterien: Nur eine Elastica, geringer Umgebungsdruck, die komplexe embryologische Entwicklung der Hirnbasisarterien (Circulus arteriosus WILLISI) erhöht das Risiko von Malformationen.

Ep.: Inzidenz: Ca. 10/100.000/a

Ät.: Ursache einer SAB ist meist die Ruptur eines congenitalen Hirnbasisarterienaneurysmas (80%), am häufigsten am R. communicans anterior bzw. an der A. cerebri anterior, seltener liegt eine Blutung von Gefäßmalformationen (Angiom) vor. Selten Dissektion, Vaskulitis, traumatisch.

RF für eine Blutung: Kombination Rauchen + Hypertension (15x Risiko), Alkohol.

Klinik: Schlagartiger Vernichtungskopfschmerz, Meningismus (Übelkeit/Erbrechen, Lichtscheu, Nackensteifigkeit), ev. Bewußtseinsstörung, neurologische Herdsymptome, vegetative Begleitreaktion. Klinische Einteilung nach HUNT und HESS.

Kompl.: Früh: Hirndruckanstieg, Rezidivblutung. Spät: Vasospasmus -> Ischämie/Hirnödem, Hydrozephalus durch Verklebungen im Subarachnoidalraum.

## **Intrazerebrale Blutung (ICB)**

Ät.:

- Hypertensive Mikroangiopathie. Typische Lokalisation wegen hohem Druck und ungünstigen Strömungsverhältnissen (rechtwinklig abknickende Endarterien) in den laterale Basalganglien, ferner Thalamus, Pons, Cerebellum. Vorläuferveränderungen sind der Status lacunaris in der grauen, der Status cribrosus in der weißen Substanz. Kompl.: Ventrikeleinblutung
- Angiome
  - Arterielle Malformation
  - AV-Fistel
  - AV-plexiforme Malformation
  - AV-plexiforme Mikro-Malformation
  - Kavernöse Malformation
  - Kapilläre Teleangiektasie
- Aneurysma
- Zerebrale Amyloidangiopathie (beta-A4-Amyloidose). Mikro der Gefäße: Doppellumen, Homogenisierung. Betroffen sind die leptomenigealen und kortikalen Arterien. -> Einblutung kortikal/subkortikal.
- Tumor
- Gerinnungsstörungen z.B. bei leukämischer Blastenkrise (Sludge, Hypoxämie), Leberzirrhose oder Cumarinisierung
- Infektion

## **Ischämie und apoplektischer Insult**

Nach Pathogenese und morphologischem Korrelat lassen sich verschiedene Formen zerebrovaskulärer Ischämien unterscheiden:

- **Fokale Ischämie** (Ät.: Perfusionsstörung im Bereich einzelner Hirngefäße)
    - Primär hämorrhagisch (15 %) - ICB, SAB, s.o.
    - Anämisch (80 %)
      - Thromboembolisch - Oft große territoriale Infarkte, meist schlagartig (Häufigste Ursache: Vorhoffthrombose bei Vorhofflimmern, das Schlaganfallrisiko bei VHF ohne Antikoagulation beträgt 7 (4 - 20) %/a. Weiterhin rupturierte Carotisplaques, Endokarditis, paradoxe Embolie bei PFO.)
      - Hämodynamisch
        - Makroangiopathie - Extrakranielle (Carotisstenose, Subclaviansteal-Phänomen) oder intrakranielle (Carotis-Siphon, A. cerebri media) Gefäßstenose. Weitere Faktoren: Arteriosklerose, kardialer Status (-> Perfusionsdruck), anatomische Gegebenheiten (variabler Circulus arteriosus Willisii), Hämodynamik, Gerinnung, Blutrheologie. Verlaufsformen: TIA, RIND, PRIND, apoplektischer Insult. Morphologische Ausprägung: Keine (TIA, funktionell), elektive Parenchymnekrose (nur Neurone weg, Glia bleibt stehen), periventrikuläre-subkortikale Endstrominfarkte (Endarterien, „letzte Wiese“), Grenzzoneninfarkte (Grenzfläche zweier arterieller Versorgungsgebiete, „letzte Wiese“), Rindenbandnekrose, Territorialinfarkt.
        - Mikroangiopathie - Kleine lakunäre Infarkte, Status lacunaris/cribrosus (multiple Mikroinfarkte, wenn fortgeschritten klinisch vaskuläre Demenz bzw. subkortikale arteriosklerotische Enzephalopathie (SAE) = Morbus Binswanger).
      - Vaskulitisch (selten)
- **Globale Ischämie**
  - Bei systemischer Perfusionsstörung, z.B. Schock, Reanimation
    - -> Grenzzoneninfarkte bei inkompletter Ischämie
    - -> Apallisches Syndrom (Untergang des Cortex cerebri, Stammhirn bleibt vital)
    - -> Hirntod (Nekrose des gesamten Gehirns)
  - CO-Intoxikation -> bilateral-symmetrische Nekrosen im Globus pallidus
  - Hirnvenen-, Sinusthrombosen -> Venöse Infarzierung (blande, septisch)

Klinik nach Topologie:

- A. cerebri anterior - Beinbetonte Parese (erst schlaff, später spastisch), Inkontinenz, Frontalhirnsyndrom.
- A. cerebri media - Somatomotorische Störungen, bilaterale Blickwendung zur Seite des Infarktes (frontales Blickzentrum), Aphasie, Apraxie (dominante Hemisphäre), Wernicke-Gangbild (Arm Beugespastik, Bein Streckspastik) mit Fazialisparese.
- A. cerebri posterior - Hemianopsie
- A. basilaris - Kleinhirnsymptome, Dysarthrie, Tetraparese, Sensibilitätsstörungen, Vertigo, Horner-Syndrom, Pupillen- und Okulomotoriusstörungen, Gesichtsfeldausfälle u.a..
- Wallenberg-Syndrom - Ischämie der dorsolateralen [Medulla oblongata](#). Ät.: Verschluss der A. inferior posterior cerebelli (PICA) oder der A. vertebralis. Klinik:

Ipsilateral Horner-Syndrom (Sympathikus), dissoziierte Sensibilitätsstörung im Gesicht (Ausfall der protopathischen Schmerz- und Temperaturempfindung, [Nucleus spinalis nervi trigemini](#)), Gaumensegelparese ([Nucleus ambiguus](#)), Hemiataxie ([Tractus spinocerebellaris anterior](#)). Kontralateral dissoziierte Sensibilitätsstörung des Körpers (Ausfall von Schmerz- und Temperaturempfindung, [Tractus spinothalamicus lateralis](#)).

## **Anämischer organisierter Hirninfarkt**

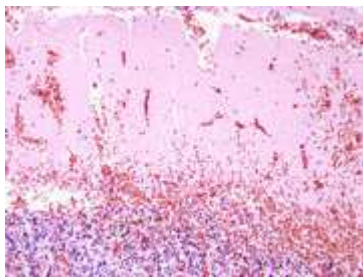
Mikro: Kolliquationsnekrose, das Stratum moleculare und Marklager bleiben stehen, Fettkörnchenzellen (Makrophagen), evtl. Hämosiderin.

Makro: Lakunen, zystische Räume.

DD: Rindenprellung/Contusionsherd

## **Hämorrhagischer Infarkt**

Infarkt mit sekundärer Einblutung.



Hämorrhagischer Kleinhirnininfarkt, Autopsiepräparat, H&E.

## **Schädel-Hirn-Trauma (SHT)**

### **SHT-Einteilung nach Spatz in primäre und sekundäre Schäden**

- Primär traumatisch (passiv): Epidurale oder subdurale Hämatome, Blutgefäßrupturen, Contusio (Rindenprellungsherde), Rhexisblutungen.
- Sekundär traumatisch (reaktiv): Alle Folgen, z.B. Hirnödem, Wundheilungsstörungen, Entzündungen.

### **SHT-Einteilung nach Adams in fokale und diffuse Schäden**

- Fokale Schäden: Kontusionen, Hämatom, sekundäre Schäden wie Verschiebeblutungen, Entzündungen etc., Einrisse am pontomedullären Übergang oder Hypophysenstiel.
- Diffuse Schäden: Diffuse Axonschäden (Torpedos, chronisch: Marklagerverlust), hypoxischer Hirnschaden, diffuse Hirnschwellung, petechiale Einblutungen (Marklager, Balken, Vierhügelplatte). Ät.: typisch für Hochgeschwindigkeits-Traumata mit rascher Beschleunigung/Abbremsung/Rotation ohne harten Aufprall,



Klinik: initiales Koma, Zeichen der Mittelhirnbeteiligung (Beuge- und Strecksynergismen), diskreter CT-Befund.

## Schädelbasisfraktur

cCT: Fraktur, Pneumocephalus

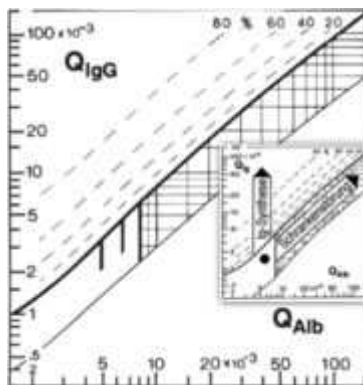
Klinik: Brillen- oder Monokelhämatom, Liquoraustritt aus Nase oder Ohr.

Kompl.: Meningitis

## Entzündliche Prozesse

Liquordiagnostik

- Normwerte: Zellzahl  $4/\mu\text{l}$ , Eiweiß  $< 50 \text{ mg/dl}$ , Lactat  $< 2,2 \text{ mmol/l}$ , Glucose 60 % des Blutzuckers.
- Reiber-Schema: Hinweise für intrathekale Ig-Synthese und/oder Störung der Blutliquorschranke.
- Makroskopische Beurteilung: Farbe (klar, Blut, Trübung)
- Mikroskopie: Zellen, Bakterien, Pilze.



Reiber-Diagramm.

## Meningitis

Entzündung der Hirnhäute.

Ät.:

- Bakterien (s.u.)
- Viren (Enteroviren, Mumps, Masern, HSV, VZV, CMV, FSME)
- Pilze

Liquor:

- Bakteriell:  $> 1000 \text{ Zellen}/\mu\text{l}$ , überwiegend Granulozyten, Eiweiß und Laktat stark erhöht, Glucose  $< 40 \%$  des gleichzeitig bestimmten Blutzuckers.

- Viral: Liquor: 10 - 500 Zellen/ $\mu$ l, mehr Lymphozyten als Granulozyten, Eiweiß und Laktat normal oder leicht erhöht, Glucose normal. Erregernachweis: AK-Nachweis frühestens nach 8 Tagen, PCR (ev. Wdh.).

## **Enzephalitis**

Einteilung der Enzephalitiden nach Ausbreitungstyp

### **1) Typ Meningoenzephalitis**

#### **a) Eitrige Leptomeningitis (Haubenmeningitis)**

Ät.: Die häufigsten Erreger sind Streptococcus agalactiae (bes. Neugeborene, Säuglinge), Escherichia coli (Neugeborene), Haemophilus influenzae (seltener wg. Impfung, alle Altersstufen), Neisseria meningitidis (Kinder bis junge Erwachsene am häufigsten), Streptococcus pneumoniae (alle Alterstufen), Listeria monocytogenes (Neugeborene, Alte, Immunsupprimierte).

Infektionswege: Per continuitatem (Mastoiditis), hämatogen (arteriell, venös (z.B. Eiterherde im Gesicht)), Liquorfistel nach Schädelbasisfraktur.

Mikro: Massenhaft segmentkernige Granulozyten, paravasale Fibrinfäden, Ödem, Hyperämie

Makro: Getrübte Meningen, bei Listeriose unter Immunsuppression: Hyperämie, Kongestion, kaum Eiter

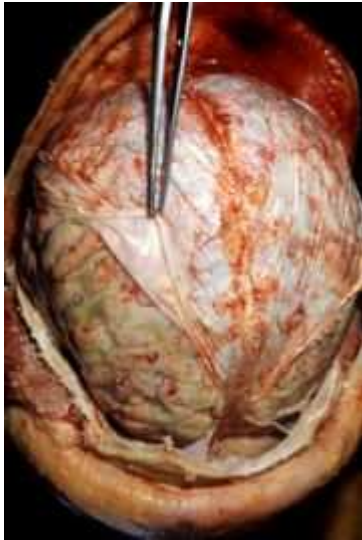
Liquor: > 1000 Zellen/ $\mu$ l (v.a. Granulozyten), Eiweiß und Laktat stark vermehrt, Glucose < 40% des gleichzeitig bestimmten Blutzuckers. Erregernachweis.

Klinik:

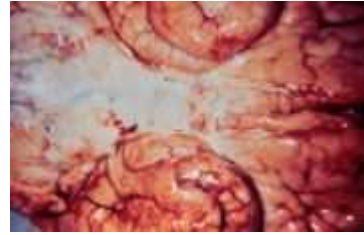
- Meningitis: Kopfschmerzen, Meningismus.
- Enzephalitis: Quantitative (Vigilanzminderung) und qualitative Bewußtseinsstörungen, fokale-neurologische Symptome, Krämpfe.

Kompl.: Hirnödem, Hydrocephalus occlusus oder malresorptivus, Vaskulitis mit aseptischer Entzündung, septische Sinusthrombose, Innenohrschwerhörigkeit, Abszedierung, Sepsis mit disseminierter intravasaler Gerinnung (DIC, Waterhouse-Friedrichsen-Syndrom), MOV.

Prg.: Let. früher 80 %, heute 20 %.



☞ Pneumokokken-Meningitis bei einem Alkoholiker.



☞ Meningitis durch Haemophilus influenzae.

### **b] Tuberkulöse Meningitis (basale Meningitis)**

Ep.: Bes. Kinder, Alte, Immungeschwächte

Mikro: Heubnersche Endarteriitis, Granulome

Makro: Basale Meningitis, Granulome, kleine Nekrosen

DD: Kryptokokken

### **c] Neuroborreliose (Meningoradikulitis, Meningopolyneuritis BANNWARTH)**

Ät.: Borrelia burgdorfferi (Überträger: Zecken)

Klinik: Nächtliche radikuläre Rückenschmerzen, Erythema migrans, Lyme-Borreliose.

Siehe auch unter [Mikrobielle Hauterkrankungen](#).

### **2) Typ Metastatische Herdenzephalitis**

Ät.: Bakterielle Mikrothromben (bakt. Endokarditis, Sepsis, Septikopyämie)

### **3) Typ Kontinuierliche Polioenzephalitis**

(Anm.: Polio = graue Substanz)

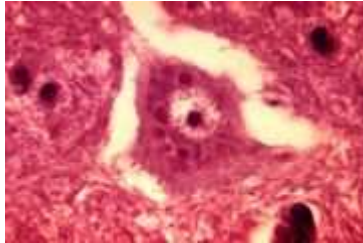
Ät.:


- Neurolues, progressive Paralyse, Tabes dorsalis, Ät.: Treponema pallidum, Spätmanifestation (Stadium IV)
- Virusenzephalitiden

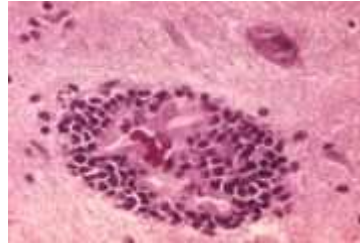
#### 4) Typ Fleckförmige Polioenzephalitis


Fleckförmige Entzündungsherde in der grauen Substanz findet man z.B. bei

- Poliomyelitis
- Tollwut (Mikro: Intrazytoplasmatische Negri-Einschlußkörperchen)
- FSME



 Intrazytoplasmatische Negri bodies bei Rabies-Enzephalitis, Histopathologie, H&E.



 Perivaskuläres lymphozytär-polymorphkerniges Infiltrat bei Rabies-Enzephalitis, Histopathologie, H&E.

#### 5) Typ Herdförmige Entmarkungsenzephalitis

##### Encephalomyelitis disseminata (ED) = Multiple Sklerose

Ep.: Prävalenz: 120.000 in Dtl.

Ät.: Autoimmunologische Reaktion gegen Markscheiden, evtl. viral getriggert.

Pg.: Autoaggressive Entmarkung mit partieller Remyelinisierung (-> teilw. vorübergehende Funktionsstörungen) -> Gliose (Vernarbung) -> Sklerose.

Lok.: Weiße Substanz. Bevorzugt periaquaeduktal, im Corpus callosum, periventriculär und im zervikalen Myelon. Neuritis nervi optici (Retrobulbärneuritis).

Mikro: Perivaskuläres Infiltrat (kleine postkapilläre Venolen), Lymphozyten, Makrophagen, aktivierte Mikroglia, perivaskuläres Ödem.

Makro: Multiple (manchmal nur einzelne) sklerotisch-entzündliche Herde in der weißen Substanz mit ausgeprägter zeitlicher und örtlicher Dynamik.

Liquor: Reife Plasmazellen. Reiber-Schema: Intrathekale Ig-Synthese. IEF: Oligoklonale Ig-Banden in > 90 %.

Klinik: Kleinhirnsymptome, Opticusneuritis, spastische Paraparese, Sensibilitätsstörungen, Uthoff-Phänomen (Symptomsteigerung bei Temperaturerhöhung), LHERMITTE-Phänomen (elektrisches Gefühl an Armen und Rücken bei Kopfbeugung), internucleäre Ophthalmoplegie (Doppelbilder und dissoziierter Nystagmus bei funktionierender Konvergenz durch Schädigung des medialen Längsbündels, das den Nc. n. VI mit dem kontralateralen Nc. III verbindet), Dranginkontinenz/Detrusor-Sphinkter-Dyssynergie.

Verlauf: Variabel. Schubweise, primär oder sekundär chronisch progredient.

DD.:

- **Akute Querschnittsmyelitis**
- **Neuromyelitis optica (DEVIC-Syndrom)** - Optikusneuritis (bilateral) und Myelitis > 3 Segmente. Liquor: Pleozytose, Eiweiß erhöht, keine oligoklonalen Banden.
- **Akute demyelinisierende Enzephalomyelitis (ADEM)** - Ät.: Immunoallergisch, para/postinfektiös; Makro: Große monophasische Herde, bilaterale Opticusneuritis; Liquor: Leichte lymphozytäre Pleozytose, Eiweiß normal oder gering erhöht, intrathekale IgG-Synthese (parallel IgM- und IgA-Synthese), keine oligoklonalen Banden. Klinik: Kopfschmerzen, Fieber, Vigilanzstörungen, fokale Ausfälle.
- **Zerebrale Vasculitis**

#### 6) Typ Diffuse perivenöse Herdenzephalitis

- Postinfektiös/postvaccinal

(am peripheren Nervensystem : Guillain-Barre-Syndrom)

- Paraneoplastisch

#### 7) Typ Herpes-simplex-Enzephalitis

Ep.: Nur 5-10 % der viralen ZNS-Infektionen, aber 90 % der Todesfälle!

Ät.: HSV 1

Lok.: Hauptsächlich ist der Temporallappen betroffen (temperobasal über Bulbus olfactorius oder N. trigeminus).

Mikro: hämorrhagisch-nekrotisierend

D.: DNA-PCR im Liquor

Prg.: Unbehandelt meist letal (wenn überlebt, dann mit schweren neuropsychiatrischen Schäden wie ungezügelterm Appetit, sexuelle Enthemmung, Aggressivität).

#### 8) Typ Opportunistische Enzephalitis

Ät.: Immunsuppression, AIDS

Erreger: Toxoplasma gondii, CMV, EBV, Cryptococcus, HIV

Herdförmige Läsionen

Weblinks: [Entzündliche Prozesse, Neuropathologie, Uni Köln.](#)

#### Andere

- Limbische Enzephalitis - Ät.: Paraneoplastisch

#### Posterior reversible encephalopathy syndrome (PRES)

RF.: Hypertensive Enzephalopathie, Immunsuppressiva, Stimulantien, Nierenversagen/HUS, Eklampsie oder schwere Praeeklampsie, Phaochromozytom, Bluttransfusionen.

Bildgebung: Subkortikales Hirnödem, v.a. parieto-okzipital.

Kompl.: Infarkte

Prg.: Reversibel bei effektiver Blutdruckkontrolle und Absetzen verdächtiger Medikamente!

## Degenerative Erkrankungen

### Demenz

#### Morbus ALZHEIMER

##### *Alzheimer's disease*

Ep.: Häufigste Form der Demenz (60 - 70 %) und häufigste degenerative ZNS-Erkrankung. Formen: 90 % Late-Onset, 10 % Early-Onset.

Ät.: Late-Onset Morbus ALZHEIMER: 1.) Defekte im Gen des *neuronal sortilin-related receptor SORL1*, der an der Verteilung des *amyloid precursor protein (APP)* beteiligt ist. <sup>vi</sup>  
2.) Variante von Apolipoprotein E (1993 beschrieben).

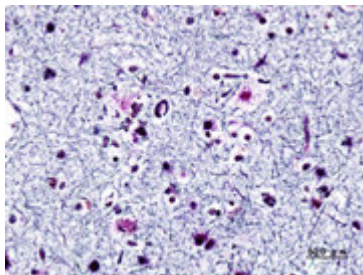
Pg.: Ablagerung von Amyloid- $\beta$ -Peptid (Chr. 21), meist sporadisch, teils familiär („präseniler“ Alzheimer-Typ).

Mikro: *Silberfärbung*: Senile Plaques und intrazelluläre Alzheimerfibrillen (tangles) schon früh im Hippocampus nachweisbar, kongophile Amyloidangiopathie.

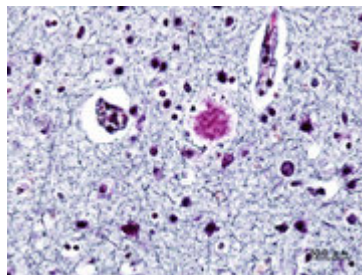
Makro: Diffuse, frontoparietal betonte kortikale Atrophie mit erweiterten Sulci und verschmälerten Gyri. Hydrozephalus ex vacuo.

Klinik: Überwiegend Störungen von Kognition (Kortex) und Gedächtnis (Hippocampus), später Persönlichkeitsstörungen.

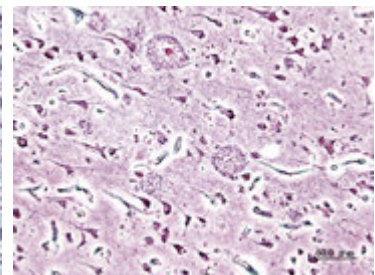
Weblink: [OMIM - Alzheimer disease](#)



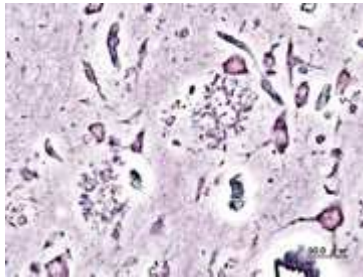
Senile Plaques bei präsenilem Alzheimer-Typ, Cortex, Bodian-Färbung.




Idem.



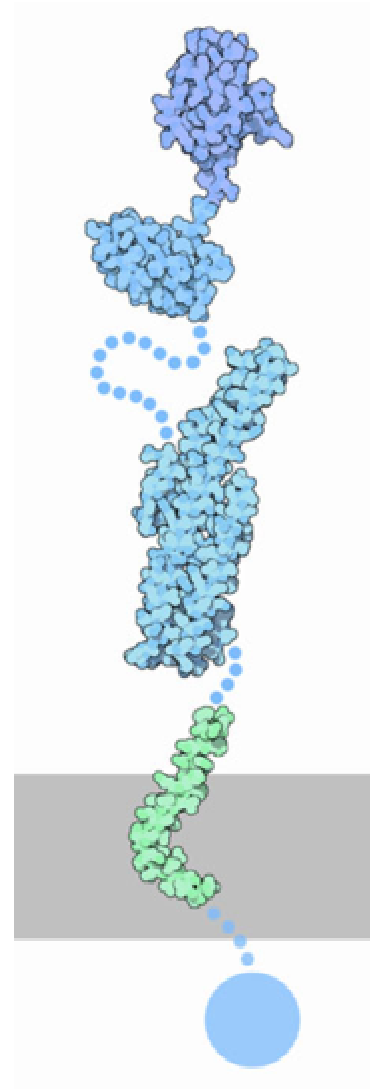
Idem, Silberfärbung.



Idem, stärker vergrößert.



Das Amyloid- $\beta$ -Peptid. Links als alpha-Helix, rechts zu beta-Faltblättern zusammengelagert.



Das Amyloid- $\beta$ -Precursorprotein (APP) und als Teil davon das Amyloid- $\beta$ -Peptid (grün).

## Vaskuläre Demenz

Subkortikale vaskuläre Enzephalopathie (SVE)

Ät.: Mikroangiopathie.

RF.: Arterielle Hypertonie, Diabetes mellitus, Rauchen.

Morph.: Mikroangiopathie, periventrikuläre Dichteminderung, multiple Lakunen.

Klinik: Kortikale Funktionen (Konzentration, Auffassungsgabe) etwas länger erhalten. Affekt und Antrieb früh betroffen. Fokal-neurologische Zeichen.

Prg.: Rasch progredient mit stufenweiser Verschlechterung.

SF.: Mischform mit Morbus Alzheimer, häufig.

## **Morbus Pick**

*Pick's disease*

Makro: Frontotemporale Hirnatrophie, „messerscharf“ abgegrenzt zu den normalen Hirnanteilen.

## **Systematrophien**

### **Morbus PARKINSON**

*Parkinson's disease*

Ep.: Prävalenz 0,1 %, bei den über 65jährigen 1 %, bei den über 75jährigen 2 %.  
Zweithäufigste degenerative ZNS-Erkrankung.

Ät.: Primär, „idiopathisch“, der Morbus PARKINSON (80 - 90 % der Parkinson-Syndrome). Ursache scheint eine fehlgeleitete Signalkaskade zu sein, die die Nervenzellen in Richtung einer Zellteilung bewegt, obwohl ausdifferenzierten Nervenzellen eine Mitose nicht möglich ist. Es kommt zu Signalkonflikten und die Neurone gehen in die Apoptose.<sup>vii</sup>

Mikro: Verlust der melaninhaltigen dopaminergen Neurone in der Substantia nigra, Lewy bodies.

Makro: Verlust der Pigmentierung der Substantia nigra im Mittelhirnschnitt.

Klinik: Rigor, Ruhetremor (distal betonter oft asymmetrischer Antagonistentremor, 5 Hz), Brady-/Hypo-/Akinese, Störung der posturalen Reflexe (Haltungskontrolle), Zahnradphänomen, typisches Gangbild, i.d.R. asymmetrisch, autonome Störungen (Obstipation), Hypomimie, Freezing, Mikrographie.

DD.: Idiopathische Parkinson-Plus-Syndrome: **Multisystematrophie (MSA)**, **Corticobasalganglionäre Degeneration (CBD)**, **Lewy-Körperchen-Demenz**, **progressive supranucleäre Blickparese (PSP)**. Sekundäres (symptomatisches) Parkinson-Syndrom: Medikamentös (Neuroleptika), toxisch (MPTP), i.R.v. Morbus Wilson (hepatolentikuläre Degeneration), postenzephalitisch, traumatisch (Boxer).

### **Chorea Huntington**

*Huntington's disease*

Ep.: 1:10.000

Ät.: Autosomal-dominant-erbliche Expansion von Trinukleotidsequenzen.

Mikro: Absterben kleiner Neurone im Striatum.

Makro: Atrophie des Nucleus caudatus (Neuronenverlust, Gliose).



Weblink: [OMIM - Huntington disease \(HD\)](#)

### **Friedreich-Ataxie (FRDA1)**

Ep.: 1 : 150.000 Geburten, Manifestationsalter 6. bis 14. Lebensjahr

Ät.: Autosomal-rezessive Trinucleotiderkrankung, betroffen sind GAA-Repeats im pleiotropen mitochondrialen Frataxin-Gen. Die Expression des 210 Aminosäuren langen Proteins fällt ab unter 10% der Norm.

Pg: Störung der Eisenhomöostase und Anreicherung in den Mitochondrien -> Dysfunktion -> Degeneration bes. energieintensiver Gewebe.

Morph. und Klinik:

- Tractus spinocerebellaris -> Gang-, Stand- und Extremitätenataxie
- Hinterstränge -> Vibrationsempfindung gestört
- Hinterwurzel -> Reflexabschwächung, Sensibilitätsstörungen
- Kleinhirn (spät) -> Dysarthrie, skandierende Sprache, „Löwenstimme“, Augenbewegungsstörungen, Nystagmus, Ataxie
- Weitere nervale Störungen: Spastische Pyramidenbahnzeichen, Neuropathie, Friedreichfuß (supinierter Hohlfuß + Spitzfuß), Hör- und Sehschwäche, Hirnleistungsstörungen bis zur Demenz.
- Sonstiges: Kardiomyopathie, Diabetes mellitus, Knochenveränderungen (Skoliose)

Das zweite motorische Neuron scheint nicht betroffen zu sein (?).

Prg.: Verlauf langsam progredient, Tod mit 40 bis 45 Lj.

DD.: **Funikuläre Myelose** bei B12-Mangel

Weblinks: [OMIM - Friedreich ataxia \(FRDA1\)](#), [OMIM - FRDA2](#)

### **Paraneoplastische Kleinhirndegeneration**

Ep.: Bei ca. 9 % der Malignomerkrankungen (autoptisch).

Ät.: Paraneoplastische Autoantikörper, z.B.  $\alpha$ -Hu (kleinzelliges Bronchialkarzinom),  $\alpha$ -Yo (Ovarialkarzinom).

Mikro: Diffuse Rindenatrophie (Purkinje-Zellen), entzündliche Infiltrate. Neuropathie, Gangliopathie.

Klinik: Kleinhirnsyndrom (Rumpfataxie, Dysmetrie, Dyssynergie (Rebound-Phänomen), Intentionstremor (antagonistisch, proximal, 2-3Hz), Nystagmus, sakkadierte Blickfolge, Oszillipsien, skandierendes Sprechen, Dysarthrie).

### **A- $\alpha$ -Motoneuron-Erkrankungen**

**Amyotrophe Lateralsklerose (ALS)**

## *amyotrophic lateral sclerosis*

Etym.: A myo trophie = Fehlende „Ernährung“ des Muskels. Lateralsklerose = seitliche Vernarbung.

Ep.: Inzidenz 1-2:100.000, Prävalenz 5:100.000

Ät.: 95 % sporadisch (SALS). 5 % familiär (FALS). In 20 % der Fälle von FALS sind die mutierten Gene bekannt, insgesamt 8 Stück. Das wichtigste dieser Gene ist das 1993 gefundene Gen für die zytosolische Cu,Zn-Superoxiddismutase 1 (SOD-1), hier sind mittlerweile mehr als 100 Mutationen bekannt, die meist autosomal-dominant weitergegeben werden. Insgesamt erklären die SOD-1-Defekte aber auch nur weniger als 2 % der ALS-Fälle.

Pg.: Degeneration des 1. motorischen Neurons (Pyramidenbahn, Tractus corticobulbaris) und/oder des 2. Neurons ( $\alpha$ -Motoneuron im Vorderhorn des Rückenmarks bzw. im Stammhirn). Die Degeneration ist nicht streng systematroph d.h. hier auf die Motoneurone beschränkt, in 5 % der Fälle findet sich auch eine frontotemporale Demenz.

Mikro: Degeneration der Vorderhorn-Motoneurone (Neuronopathie). In der Markscheidenfärbung ist die Atrophie der Pyramidenbahn sichtbar.

Makro: Atrophie der vorderen Spinalnervenzwurzeln, Atrophie der Vorderhörner, tastbare Sklerosierung der lateral im weißen Rückenmark gelegenen Pyramidenbahn. Evtl. Atrophie des Gyrus praecentralis.

Mikro Muskel: Neurogene Muskelatrophie (gruppierte Myozytenatrophie der betroffenen motorischen Einheiten), reaktive Hypertrophie nicht betroffener Muskelzellen.

Prg.: Meist rasch progredient, letal (CO<sub>2</sub>-Narkose im respiratorischen Versagen), mittlere Überlebenszeit nach Diagnose ca. 3 Jahre, selten bis zu 15 Jahren und länger (Bsp. Stephen Hawking, bekannter Physiker).

Weblink: [OMIM - Amyotrophic lateral sclerosis](#)

### **Hereditäre spastische Paraparese (HSP)**

Schädigung des oberen Motoneurons.

### **Spinale Muskelatrophie (SMA)**

#### *Spinal muscular atrophy*

Erkrankungen mit Untergang der (unteren)  $\alpha$ -Motoneurone

- Typ I - WERDNIG-HOFFMAN (Akute infantile SMA) - Erstes Lebensjahr
- Typ II - Chronische infantile SMA (Intermediäre SMA) - Erstes Lebensjahr
- Typ III - KUGELBERG-WELANDER (Juvenile SMA) - Kindesalter
- Typ IV - Adulte Form

Weblinks: [OMIM - SMA 1](#), [SMA 2](#), [SMA 3](#), [SMA 4](#)

## Prionenerkrankungen

Ät.: Genetisch (Prion-Protein-Mutation), spontan, infektiös (chirurgische Instrumente, Cornea- und Duratransplantation, Kuru, BSE-Übertragung durch Tiermehlverfütterung)

Pg.: Physiologisch im Körper vorkommende, aber fehlgefaltete Proteine mit gesteigerter Ausbildung von Beta-Faltblattstrukturen und Neigung zur Polymerisation bilden wasserunlösliche, protease- und lösungsmittelresistente Ablagerungen. Die Prion-Partikel können richtig gefaltete Proteine umfalten und dadurch eine fatale Kettenreaktion in Gang setzen.

Mikro: Spongiose Veränderungen, astrozytäre Gliose, evtl. Ablagerungen wie Amyloid (Gertmann-Sträussler-Scheinker-Erkrankung), Kuru-Plaques (Kuru) und floride Plaques.

Weblink: <http://www.prionforschung.de/>

### **CREUTZFELDT-JAKOB-Krankheit (CJD)**

Ep.: Mittleres Lebensalter

Mikro: Spongiforme Gewebsauflockerung durch Neuronentod, Astrozytenvermehrung (Gliose)

Makro: Hirnatrophie mit Ventrikelerweiterung

Klinik: Uncharakteristische Prodromie, rasche Demenzentwicklung, EPM-Symptome (Myoklonien, Rigor), Paresen, EEG-Veränderungen

Prg.: Tod innerhalb eines Jahres

### **Neue Variante der CREUTZFELDT-JAKOB-Krankheit (vCJD)**

Ät.: vermutlich BSE-assoziiert, Übertragung auch über Bluttransfusionen<sup>viii</sup>

Klinik: Unterschiede zur klassischen CJD: früherer Beginn (18-41 J.), längerer Verlauf, mit psychiatrischen Symptomen, keine EEG-Anomalien, Strukturunterschiede

## 10.2 Tumoren des Nervensystems

In diesem Kapitel finden Sie die Tumoren des Nervensystems, sortiert nach der Klassifikation der WHO (2000).

### **Allgemeines**

Klassifikation nach Lokalisation:

- Intraaxial (im Hirnparenchym) - extraaxial (außerhalb der Pia mater)
- Infratentoriell (Rautenhirn) - supratentoriell (Großhirn)

#### Korrelation mit der Altersverteilung:

- Kinder: I. Allg. eher infratentoriell - Pilozytisches Astrozytom, Medulloblastome, Ependymome
- Erwachsene: Eher supratentoriell - Astrozytome, Oligodendrogliome, Meningeome, Metastasen

Klassifikation nach der Dignität: Die WHO teilt Hirntumoren in verschiedene Malignitätsgrade ein.

#### Klassifikation nach Histopathologie (WHO):

- Neuroepitheliale Tumoren
- Tumoren der peripheren Nerven
- Tumoren der Meningen
- Keimzelltumoren
- Tumoren der Sellaregion
- Metastatische Tumoren

#### Einteilung in Ausbreitungsmuster:

- Diffus-infiltrativ: Astrozytome und Oligodendrogliome ab °II, Gliomatosis cerebri, primäre ZNS-Lymphome.
- Lokalisiert: Pilozytisches Astrozytom, pleomorphes Xanthoastrozytom, Astroblastom, Ependymom, Choroidplexuspapillom, Hämangioblastom u.a.m.

Klinik: Morgendliche Kopfschmerzen mit Übelkeit und schwallartigem Erbrechen (Hirndruck, Dehnung der Meningen) mit Reaktion auf Liquordruckschwankungen (Aufsetzen, Bücken, Pressen). Epileptische Anfälle (in 50 % Erstsymptom), zerebrale Herdsymptome, Zeichen der Einklemmung.

## Neuroepitheliale Tumoren

### Astrozytome

Astrozytome leiten sich histomorphologisch von den Astrozyten ab und stellen die häufigsten Neoplasien des ZNS dar, gefolgt von den Hirnmetastasen und den Meningeomen. Grad I-Astrozytome (pilozytische Astrozytome) stellen eine eigene Entität dar. In die Grade II bis IV werden die restlichen Astrozytome - nach der Diagnose eines Astrozytoms - nach 4 Kriterien eingeteilt:

1) Kernatypien, 2) Mitosen, 3) Mikrovaskuläre Proliferation, 4) Nekrosen.

WHO-Grading des Astrozytome:

|                 |                                      |                               |
|-----------------|--------------------------------------|-------------------------------|
| Astrozytom °I   | (Juveniles) Pilozytisches Astrozytom |                               |
| Astrozytom °II  | Diffuses Astrozytom                  | 1 Kriterium trifft zu         |
| Astrozytom °III | Anaplastisches Astrozytom            | 2 Kriterien treffen zu        |
| Astrozytom °IV  | Glioblastom                          | 3 oder 4 Kriterien treffen zu |

SF:

- Pleomorphes Xanthoastrozytom
- Subependymales Riesenzellastrozytom

### **Pilozytisches Astrozytom (Astrozytom WHO °I)**

Syn.: Low grade Astrozytom, juveniles pilozytisches Astrozytom (JPA)

Ep.: Kinder und Jugendliche

Lok.: Kleinhirn, Chiasma opticum/Sehnerv, Hirnstamm

Mikro: Biphasisches Muster, **Rosenthalsche Fasern**, **eosinophile Granularkörperchen** (rundliche, ovale oder nierenförmige eosinophile Objekte), haarbüschelartiges Pilem, hyaline Gefäße.

Makro: Eher lokalisiert.

BG.: **KM-affin**.

Prg.: Gut, wenn operabel.

SF: Pilozytisches tectales Gliom, umschrieben, KM-affin.

### **Diffuses Astrozytom (Astrozytom WHO °II)**

Ep.: Häufigkeitsgipfel bei jungen Erwachsenen

Lok.: Meist in den Großhirnhemisphären (bei Kindern häufiger im Hirnstamm oder Thalamus).

Mikro: **Diffuse Hyperzellularität**, **Kernatypien**, astrozytäre Differenzierungsmerkmale

Subtypen:

- Fibrilläres Astrozytom

- Protoplasmatisches Astrozytom
- Gemistozytisches Astrozytom

IHC: MIB1 +/- 2 % (Proliferationsmarker)

Makro: Diffuser Prozess ohne klare Abgrenzung. In Kortex-Nähe Auflösung der sichtbaren Mark-Rinden-Grenze. Im Hirnstamm gelegene Tumoren führen zur diffusen Vergrößerung mit Vergrößerung des Oberflächenreliefs und evtl. Umschließung der A. basilaris.

MRT: **Keine KM-Aufnahme** (außer nach Radiotherapie).

SF: Nicht-pilozytisches tectales Gliom, periaquaedukal, eher diffus, langsam wachsend, nicht KM-affin.

DD.:

- Reaktive Gliose (z.B. bei Demyelinisierung)
- Pilozytisches Astrozytom - Eher lokalisiert, KM-affin!
- Astrozytom °III - + Mitosen (Kriterium 2).
- Gliomatosis cerebri
- Oligodendrogliom

Prg.: Nicht selten nach einigen Jahren Transformation zum Astrozytom °III oder °IV. Sehr ungünstig sind Hirnstamm- und Thalamusgliome.

### **Anaplastisches Astrozytom (Astrozytom WHO °III)**

Ep.: Häufigkeitsgipfel in der 5. Dekade

Lok.: Großhirnhemisphären (bei Kindern auch Hirnstamm oder Thalamus).

Mikro: Stärkere Hyperzellularität, Zunahme der Kernatypien, **Mitosen**. Keine Gefäßproliferation oder Nekrosen.

IHC: MIB1 > 3 bis 4 %

MRT: **KM-affin!**

Prg.: Deutlich ungünstiger als bei Grad °II

### **Glioblastom (Astrozytom °IV)**

Syn.: Highgrade Astrozytom, Glioblastoma multiforme (GBM)

Ep.: Häufigkeitsgipfel im mittleren bis höheren Lebensalter

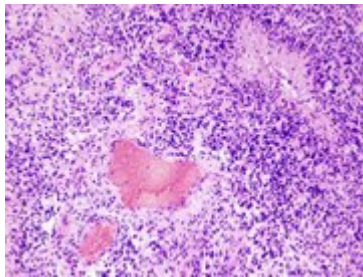
Mikro: Diffuser infiltrativer Prozess, dicht liegende pleomorphe, spindelige Zellen, **Endothelproliferate**, kommastrichförmige bis geografische **Nekrosen**, in deren Randbereich erhöhte Zelldichte mit palisadenförmiger Anordnung, Mitosen.

Makro: Bunte Schnittfläche, diffus infiltrierend, oft zur Gegenseite wachsend (Schmetterlingsglioblastom).

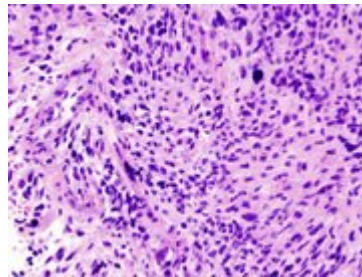
Prg.: Sehr ungünstig

SF:

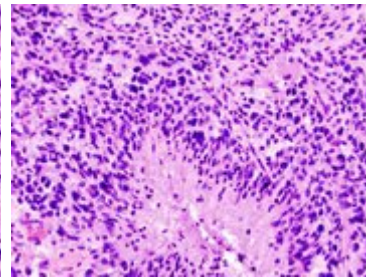
- Riesenzellglioblastom
- Gliosarkom




 Glioblastom, H&E.



 Idem, stärker vergrößert.



 Idem, stärker vergrößert.

## Pleomorphes Xanthoastrozytom

## Subependymales Riesenzellaströzytom

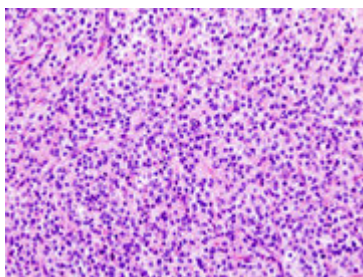
## Oligodendrogliome


Mikro: Dichtgepackte monomorphe Zellen mit kleinen runden Kernen, klarem Zytoplasma und sichtbaren Zellgrenzen (klassisch Honigwabenstruktur). Verkalkungen.

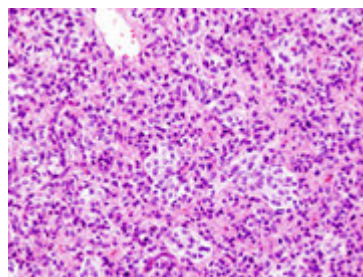
WHO-Grading:


- °II: Diffuses Oligodendrogliom
- °III: Anaplastisches Oligodendrogliom

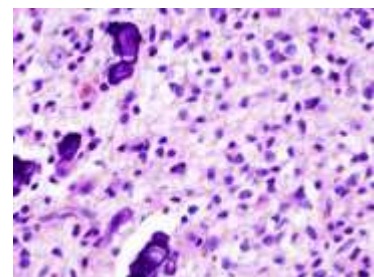
Prg.: Bessere Prognose, geringere Progression als beim Astrozytom




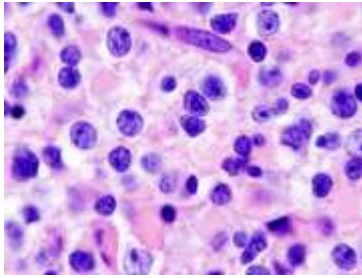
 Anaplastisches Oligodendrogliom, H&E.



 Idem, Minigemistozyten, H&E.



 Idem, stärkere Vergrößerung.



Idem, Minigemistozysten, stärkere Vergrößerung.

## Gemischte Gliome

- Oligoastrozytome
- Anaplastische Oligoastrozytome

## Ependymale Tumoren

### Ependymom

*ependymoma*

Ep.: Hauptsächlich Kinder

Lok.: Bei Kindern eher am Kleinhirn am Boden des 4. Ventrikels, bei Erwachsenen eher supratentoriell oder Spinalkanal.

Mikro: Perivasale Pseudorosetten, exophytisch wachsend.

Subtypen:

- Zellulär
- Papillär
- Klarzellig
- Tanozytisch

Prg.: Histologisch benigne, aber je nach Lage inoperabel.

### Anaplastisches Ependymom

### Myxopapilläres Ependymom

Lok.: Häufig am Filum terminale.

### Subependymom

## Tumoren des Plexus choroideus

### Plexuspapillom



**Plexuskarzinom**

## **Gliale Tumoren unbekannter Herkunft**

**Astroblastom**

**Gliomatosis cerebri**

**Chordoidgliom des 3. Ventrikels**

## **Neuronale und gemischt neuronal-gliale Tumoren**

**Gangliozytom**

**Dysplastisches Gangliozytom des Kleinhirns**

**Desmoplastisches infantiles Astrozytom/Gangliogliom**

**Dysembryoplastischer neuroepithelialer Tumor**

**Gangliogliom**

**Anaplastisches Gangliogliom**

**Zentrales Neurozytom**

**Zerebelläres Liponeurozytom**

**Paragangliom des Filum terminale**

## **Neuroblastische Tumoren**

**Olfaktorius-Neuroblastom**

**Olfaktorius-Neuroepitheliom**

**Sympathisches Neuroblastom**

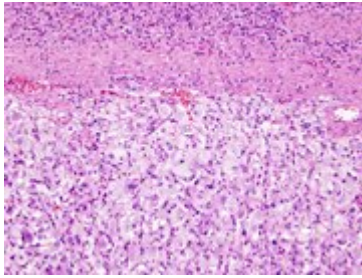
**Phäochromozytom**

Tumor der chromaffinen Zellen des Nebennierenmarks

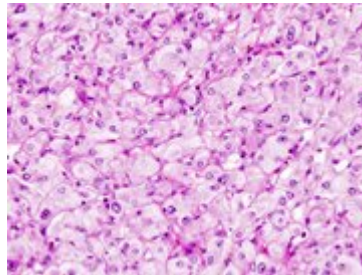
Gehäuft bei Neurofibromatose

Klinik: Katecholaminexzess (DD.: Extraadrenales Paragangliom)

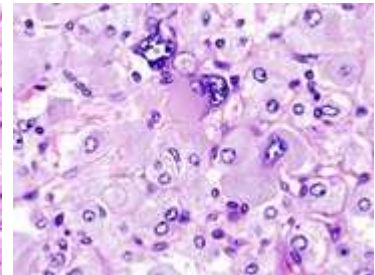
D.: Messung von Vanilinmandelsäure im 24h-Urin, Sonographie



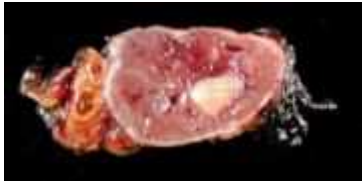Adrenales Phäochromozytom, durch eine fibröse Kapsel von der NNR scharf abgegrenzt, Adrenalektomiepräparat, H&E.



Idem, stärker vergrößert.



Idem, stark vergrößert.



Paragangliom (Phäochromozytom).

## Tumoren des Pinealis (Parenchym)

Pineozytom

Pineoblastom

Intermediär differenzierter Pinealistumor

## Embryonale Tumoren

Medulloepitheliom

Ependymoblastom

Medulloblastom

*medulloblastoma*

Ep.: V.a Kleinkinder

Lok.: Kleinhirnwurm, axial.

Mikro: Knotig, zellreich, viele Mitosen. Primitive, kleine, runde, blaue Zellen.

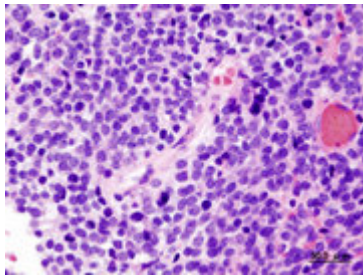
Makro: Mittelliniennah, bunte Schnittfläche.


Subtypen:

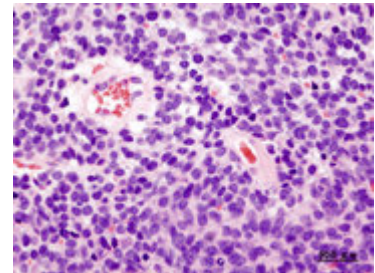
- Desmoplastisches Medulloblastom
- Großzelliges Medulloblastom
- Medullomyoblastom
- Melanotisches Medulloblastom

Kompl.: Kerzenwachsartige Abtropfmetastasen z.B. an der Cauda equina.

Prg.: Früher letal, heute deutlich bessere Prognose (Polychemotherapie).



 Medulloblastom am Kleinhirnwurm bei einem Erwachsenen, H&E.



 Idem.

## Supratentorielle primitive neuroektodermale Tumoren (PNET)

Zu den supratentoriellen PNET gehören das Neuroblastom und das Ganglioneuroblastom

### Neuroblastom

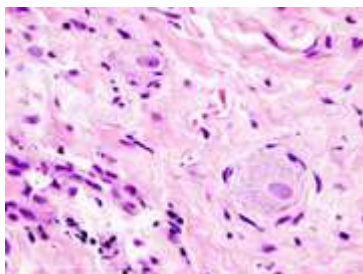
Sympathischer neuroektodermaler Tumor

Ep.: 80 % treten vor dem 5. Lebensjahr auf.

Lok.: Nebennierenmark, Grenzstrang

Makro: Expansiv, abgekapselt

Mikro: Differenzierte Ganglienzellen, neoplastische Schwannzellen



 Ganglioneurom (Unterform des Neuroblastoms?) aus der Pharynxhinterwand, H&E.

### Ganglioneuroblastom

Mikro: Alle ganglialen Übergangsformen

## Atypischer teratoider/rhabdoider Tumor

# Tumoren der peripheren Nerven

## Schwannzelltumoren

Syn.: Schwannom, Neurinom

Tumor der Schwannzellen (periphere Markscheidenglia)

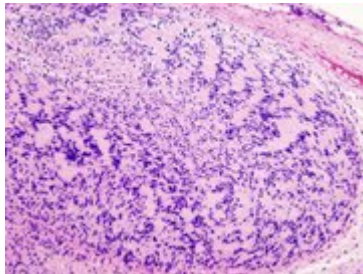
Mikro: Kerne länglich ausgezogen

- Antoni-A-Muster: in länglichen Zügen angeordnet (fischzugartig, Lattenzaunmuster)
- Antoni-B-Muster: aufgelockerter, myxoider, weniger Zellen

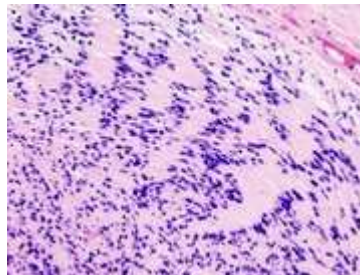
Subtypen:

- Zellulär
- Plexiform
- Melanotisch

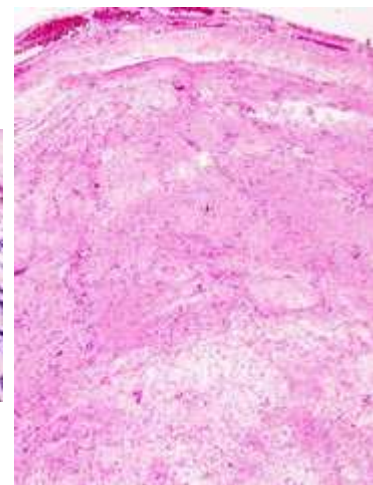
Makro: Fischfleischartig, weich, blass



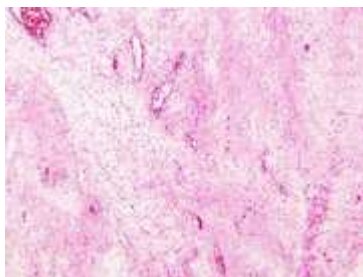
Peripheres Schwannom, Antoni A, H&E.



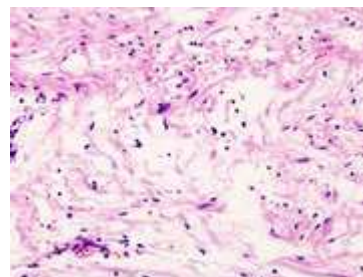
Idem, stärker vergrößert.



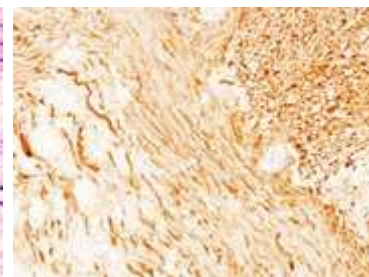Subkutanes Schwannom, Antoni B, H&E.



Idem.



Idem, stärker vergrößert.



Idem, S-100-Immunfärbung.

SF: Akustikusneurinom

## Neurofibrom

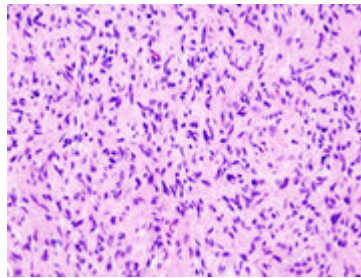
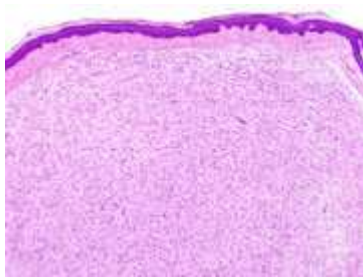
Benigne Tumoren peripherer Perineuralzellen

- Sporadisch
- Neurofibromatose Typ 1 (Morbus VON RECKLINGHAUSEN) (erblich)
  - Cafe-au-lait-Flecken
  - Multiple sich mit dem Alter entwickelnde periphere Neurofibrome
- Neurofibromatose Typ 2 (erblich)
  - Zentrale Neurofibrome, z.B. beidseitiges Akustikusneurofibrom, Meningeome (Merke: MISM - Multiple intrakranielle Schwannome und Meningeome).

Subtyp:

- Plexiformes Neurofibrom

Siehe auch unter [Phakomatosen](#)



 Kutanes Neurofibrom, Biopsie, H&E.  Kutanes Neurofibrom, Biopsie, stärker vergrößert

## Perineuriome

- Intranneurales Perineuriom
- Weichteil-Perineuriom

## Maligne periphere Nervenscheiden-Tumoren (MPNST)

- Epitheloides MPNST
- MPNST mit divergierender mesenchymaler und/oder epithelialer Differenzierung
- Melanotisches MPNST
- Melanotisch psammomatöses MPNST

## Tumoren der Meningen

### Meningotheliale Tumoren (Meningeome)

Mikro: Klassisch Zwiebelschalenkonfigurationen = konzentrische Schichtungsfiguren, Verkalkungen (Psammom-Körperchen), uniformes Zellbild.

Makro: Gut abgegrenzter, an der Dura haftender Tumor.

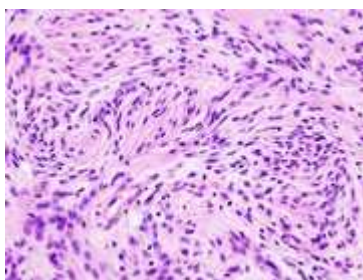
WHO-Grading:


- °I: Gut differenziertes Meningeom
- °II: Transitionales/intermediäres Meningeom
- °III: Anaplastisches Meningeom

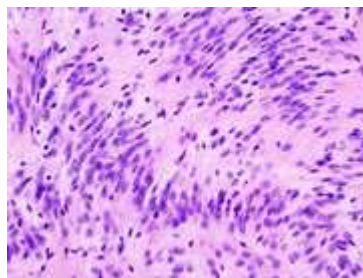
Subtypen:

- Meningothelial
- Fibrös (fibroplastisch)
- Transitional (gemischt)
- Psammomatös
- Angiomatös
- Mikrozystisch
- Sekretorisch
- Lymphoplasmazyten-reich
- Metaplastisch
- Klarzellig
- Chordoid
- Atypisch (WHO °II)
- Papillär
- Rhabdoid
- Anaplastisch (WHO °III)

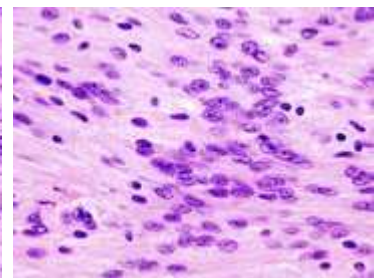
Prg.: Je nach Grading und Lokalisation (problematisch: Tuberkulum sellae, Clivus, lateraler Keilbeinflügel)




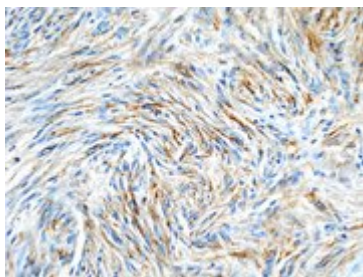
 Meningeom, Transitional-Typ, H&E.



 Idem, stärker vergrößert.



 Idem, stark vergrößert.



Idem, Immunfärbung auf EMA.

## **Mesenchymale, nicht-meningotheliale Tumoren**

- Lipom
- Angiolipom
- Hibernom
- Liposarkom (intrakraniell)
- Solitärer fibröser Tumor
- Fibrosarkom
- Malignes fibröses Histiocytom
- Leiomyom
- Leiomyosarkom
- Rhabdomyom
- Rhabdomyosarkom
- Chondrom
- Chondrosarkom
- Osteom
- Osteosarkom
- Osteochondrom
- Hämangiom
- Epitheloides Hämangioendotheliom
- Hämangioperizytom
- Angiosarkom
- Kaposi-Sarkom

## **Primäre melanozytäre Läsionen**

- Diffuse Melanozytose
- Melanozytom
- Maligne Melanome
- Meningeale Melanomatose

## **Tumoren unklarer Histogenese**

- Hämangioblastome

### **Kapilläres Hämangioblastom**

Syn.: LINDAU-Tumor

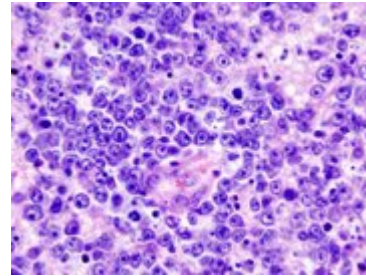
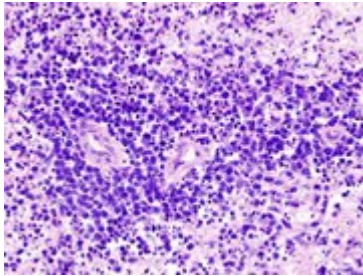
Ät.: VON-HIPPEL-LINDAU-Syndrom (s.o.)

Mikro: Kapillarreich, plasmatische helle Zellen.

DD: Klarzelliges Nierenzellkarzinom

## **Lymphome und hämatopoetische Neoplasien**

- Maligne Lymphome
- Plasmozytom
- Granulozytisches Sarkom



 B-Zell-Lymphom des ZNS, stereotaktische Biopsie, H&E.  Idem, stärker vergrößert.

## Keimzelltumoren

### Germinom

Suprasellärer Pinealistumor

Verh.: Hochmaligne, früher immer letal

Germinome/Seminome kommen entlang der embryonalen Keimzellanlagen vor: Pinealis (Epiphyse), hinteres Mediastinum, retroperitoneal, Keimdrüsen

Klinik.: Evtl. Kopfschmerzen, Diabetes insipidus

### Embryonales Karzinom

### Dottersacktumor

### Chorionkarzinom

### Teratom

Subtypen:

- Reifes Teratom
- Unreifes Teratom
- Teratom mit maligner Transformation

### Gemischte Keimzelltumoren

## Tumoren der Sellaregion



# Kraniopharyngeom

Ep.: Vorwiegend Kinder

Ursprung: Plattenepithelreste der Rathke-Tasche (Embryologische Einstülpung des embryonalen Vorderdarms als Anlage der Adenohypophyse).

Makro: Zystischer Tumor mit maschinenölartiger Flüssigkeit in den Zysten.

Mikro: Benigne basaloide Zellen, fibröses Material, u.U. Tumorzapfen im benachbarten Hirngewebe, Gliose mit reaktiven Rosenthalfasern im Nervengewebe.

Subtypen:

- Adamantinomatös
- Papillär

# Granularzelltumor

# Metastatische Tumoren

Ursprung:

- Bronchialkarzinom (50 %)
- Mammakarzinom (15 - 20 %)
- Melanom/gastrointestinal/urogenital (5 - 10 %)

Mikro/Makro: „Karzinomnarbe“, oft subkortikal an der Rinden-Mark-Grenze, ggf. Meningeosis carcinomatosa, Histologie entsprechend dem Ursprungsgewebe.

# Noch einzuordnen:

## Retinoblastom

Tumor der Retina

Ät.: Sporadisch oder erblich (ein rb-Gen heterozygot defekt), bei der erblichen Form oft junges Alter, beide Augen, multilokal.

Mikro: Chromatinreiche, polymorphe Kerne, Rosettenformationen.

## Optikusgliom

Formen:

- Pilozytisches Astrozytom
- Neurofibromatose

Mikro: Rosenthalfasern (nicht-reaktiv)

## Literatur

- World Health Organisation Classification of Tumours - Pathology & Genetics - Tumours of the Nervous System. IARCPress.

## 10.3 Wirbelsäule und Myelon

### Bandscheibenvorfall

Lok.: Meist L4/L5, seltener zervikal. Austritt nach medial, mediolateral oder lateral.

Stadien:

1. Protrusion
2. Vorfall
3. Sequester

Klinik: Schmerzen (Ischialgie), Paresen, Sensibilitätsstörungen und Reflexausfall, evtl. auch Blasen- und Mastdarmsstörungen entsprechend der betroffenen Dermatome und komprimierten Strukturen (Myelon, Wurzelkompression).

### Spondylolisthesis

Syn.: Spondylolisthese, Wirbelgleiten

Stadien nach Meyerding:

- °I: Versatz der Wirbelkörper zueinander um weniger als 25 % der Wirbelkörpertiefe
- °II: Versatz um 25 – 50 %
- °III: Versatz um 50 – 75 %
- °IV: Versatz um mehr als 75 %. Der vollständiger Kontaktverlust heißt Spondyloptose.

Klinik: Spondylarthrose, Schmerzen, neurologische Ausfälle

### Morbus BECHTEREW (Spondylitis ankylosans)

Erkrankung des rheumatischen Formenkreises mit vorwiegendem Befall der achsennahen Gelenke.

Ep.: Erstmanifestation meist im jungen Erwachsenenalter.

Ät.: Autoaggressiv, assoziiert mit HLA-B27.

Klinik: Sacroileitis, Entzündung der kleinen Wirbelgelenke mit Bildung von Syndesmophyten, die benachbarte Wirbel überbrücken und zur Versteifung der Wirbelsäule (Rö: klassisch Bambusstab-Wirbelsäule) mit Brusthyperkyphose führen. Auch Schulter- und Hüftgelenke können betroffen sein.

DD.: Psoriasis arthropathica, andere Ursachen von Rückenschmerzen.

## 10.4 Peripheres Nervensystem

### Traumatische Nervenläsionen

Durchtrennung eines peripheren Nerven -> Wallersche Degeneration des distalen Axons -> Erholung des proximal gelegenen Neurons -> Auswachsen eines neuen Axons in die Peripherie entlang der stehengebliebenen Markscheiden. Bei korrekt adaptierten Nervenenden oder Suralis-Nerveninterponat finden die Axone wieder zu ihrem ursprünglichen Innervationsgebiet. Anderenfalls wachsen sie ziellos ins Bindegewebe aus und bilden ein **Neurom**.

### Nervenkompressionssyndrome

- Thoracic-outlet-Syndrom
- N. suprascapularis
- N. radialis - Hiatus n. radialis-Syndrom, Supinator-Logen-Syndrom (Interosseus posterior-Syndrom), Cheiralgia paraesthetica (Ramus superficialis n. radialis).
- N. medianus - Karpaltunnel-Syndrom (CTS), Interosseus anterior-Syndrom, Pronator teres-Syndrom.
- N. ulnaris - Sulcus ulnaris-Syndrom, Loge de Guyon-Syndrom
- N. cutaneus femoris lateralis - Meralgia paraesthetica
- N. ischiadicus - Piriformis-Syndrom
- N. peroneus - Kompression am Fibulaköpfchen, anteriores Tarsaltunnelsyndrom
- N. tibialis - Kompression im Bereich des Kniegelenks, (Posteriores) Tarsaltunnelsyndrom, Morton-Metatarsalgie

### Karpaltunnel-Syndrom (CTS)

Ät.: Idiopathisch, Trauma, Diabetes mellitus, Hämodialyse, chronische Polyarthrit, Schwangerschaft, Myxödem, Akromegalie, Gicht, Ganglien, Zysten, Tendovaginitis stenosa de Quervain, Dupuytren-Kontraktur, akzessorische Muskeln, persistierende A. mediana.

### Neuropathien

#### Ätiologie:

- Hereditär: CHARCOT-MARIE-TOOTH-Erkrankung (CMT, hereditäre motorisch-sensible Neuropathien (HMSN)), hereditäre Neuropathie mit Neigung zu

Druckläsionen (HNPP), hereditäre sensorisch-autonome Neuropathie (HSAN), Lipidosen, primäre Amyloidose, Porphyrie.

- Metabolisch: Diabetes, Hypothyreose, Urämie, Hypovitaminose (B1, B6, B12, Folat)
- Toxisch: Alkohol, Medikamente (Zytostatika, Streptomycin), Schwermetalle, Lösungsmittel
- Vaskulitis: Panarteriitis nodosa, i.R.v. Autoimmunerkrankungen
- Immunpathologisch: Neuralgische Schulteramyotrophie, GUILLAIN-BARRÉ-Syndrom, chronisch inflammatorische demyelinisierende Polyneuropathie (CIDP), i.R. einer monoklonalen Gammopathie unbestimmter Signifikanz (MGUS), Plasmozytom, Morbus WALDENSTRÖM, Kryoglobulinämie, multifokale motorische Neuropathie (MMN).
- Paraneoplastisch
- Infektiös: Borreliose (Meningopolyradikuloneuritis GARIN-BUJADOUX-BANNWARTH), Diphtherie, Poliomyelitis, Lepra, HSV, CMV, VZV.

#### Lokalisation der Schädigung:

- Markscheiden: Demyelinisierung (ENG: Verbreiterung, reduzierte NLG) - GUILLAIN-BARRÉ-Syndrom
- Axon: Axonopathie (ENG: Abnahme der Amplitude) - Alkohol, Lösungsmittel, Chemotherapeutika, Diabetes mellitus
- (Neuron: Neuronopathie - gehört streng genommen zum ZNS)

#### Betroffene Qualitäten:

- Motorisch - Atrophie, Paresen, Faszikulationen
- Sensibel - Parästhesien, Hypästhesien
- Autonom - Störung der Blasen- oder Mastdarmfunktion, erektile Dysfunktion, trophische Störungen

#### Verteilungsmuster:

- Klassisch distal-symmetrisch (Handschuh-, sockenförmig), vorwiegend sensibel - Bei Diabetes mellitus, Chemotherapie.
- Schwerpunktverteilung - Distal-symmetrisch plus leichtere asymmetrische proximale Defizite - Bei immunvermittelten Neuropathien und diabetischer Amyotrophie (Plexusneuropathie).
- Proximal-distal-symmetrisch - Proximale und distale symmetrische Ausfälle - Bei GUILLAIN-BARRÉ-Syndrom, proximaler Radikuloneuropathie, Motoneuronerkrankungen.
- Mononeuritis multiplex - Mehrere isolierte Einzelnerven betroffen - Bei Vaskulitis

### **Polyneuropathie bei Diabetes mellitus**

Klassischerweise distal-symmetrisch und betont sensibel (sockenförmig).

Weitere Manifestationen:

- Mononeuropathie: Radikulopathie, Bauchwandparesen (akut, einseitig und schmerzhaft), Hirnnervenläsion (z.B. Abduzensparese).

- Diabetische Amyotrophie (akute, schmerzhafte Plexusläsion, meist des Plexus lumbalis mit kombinierter Hüftbeuger- und Quadrizepsschwäche).

Kompl.: Durch die Gefühlsstörung in den Füßen werden kleine Verletzungen, Nagelinfektionen oder Druckbelastungen (nicht-angepasstes Schuhwerk) häufig zu spät bemerkt. In Kombination mit der meist gleichzeitig bestehenden Mikro- und Makroangiopathie drohen Drucknekrosen (Mal perforans), schlecht heilende Wunden und schwere Infektionen.

## **GUILLAIN-BARRÉ-Syndrom**

Syn.: Akute inflammatorische demyelinisierende Polyneuropathie (AIDP)

Ep.: Inzidenz 1-2/100.000/a

Ät.: Parainfektios autoimmunologisch

Auslöser: 2/3 viral, bakterielle Infektionen v.a. *Campylobacter jejuni*

Liquor: Zytoalbuminäre Dissoziation, d.h. Zellzahl normal und Eiweiß erhöht (-> Schrankenstörung).

Klinik: Akute, distal-symmetrisch beginnende und rasch aufsteigende Sensibilitätsstörungen, Lähmungen (einschließlich Hirnnerven, evtl. auch Atemmuskulatur und autonome Nerven) und teilweise heftige v.a. nächtliche radikuläre Rückenschmerzen.

Kompl.: Atemlähmung, Komplikationen durch Immobilisierung (Thrombose, Pneumonie, Dekubitus,...)

Prg.: Letalität früher 13 %, heute < 3 %. In 70 % komplette Remission.

## **Borreliose**

Typisch: Polyradikulitis (Meningopolyradikuloneuritis GARIN-BUJADOUX-BANNWARTH). Borrelien können allerdings auch alle anderen Teile des Nervensystems befallen.

Näheres siehe unter [Mikrobielle Hauterkrankungen](#).

## **Tumoren des peripheren Nervensystems**

Siehe im Kapitel [Tumoren des Nervensystems](#).

# **10.5 Muskel**

## **Grundlagen**

Muskuläre Schäden können auf 3 Ebenen verursacht sein:

- Neuron -> Neurogene Muskelatrophie
- Neuromuskuläre Synapse -> Myasthene Syndrome
- Muskel -> Myopathie

Entsprechend des unterschiedlichen Pathomechanismus lassen sich in der Histologie des Skelettmuskels neurogene von myopathischen Schäden unterscheiden.

Histologie des Muskels bei Neuropathie: Elongierte atrophische Fasern, Fasertypengruppierung, feldförmig gruppierte Atrophie (entspr. je einer motorischen Einheit).

Histologie des Muskels bei Myopathie: Disseminierte Degeneration der Myozyten, zentrale Zellkerne, pathologische Kalibervariation, Zunahme von Fett- und Bindegewebe, Spaltbildung.

## Neurogene Muskelatrophie

- Spinale Muskelatrophie - Untergang der  $\alpha$ -Motoneurone.
- Hereditäre spastische Paraparese (HSP) - Untergang des 1. Neurons.
- Amyotrophe Lateralsklerose (ALS) - Untergang der  $\alpha$ -Motoneurone (2. Neuron) und der Pyramidenzellen (1. Neuron), Auftreten im Erwachsenenalter.

## Myasthene Syndrome

### Myasthenia gravis

Ep.: Prävalenz: 10/100.000, Inzidenz: 0,3-0,4/100.000/a.

Ät.: Polyklonale Autoantikörper gegen die  $\alpha$ -Untereinheit nikotinerger ACh-Rezeptoren vom Muskeltyp (> 90 %) oder gegen MuskR (10 %). (MuskR ist eine muskelspezifische Rezeptortyrosinkinase, die für das Clustering der ACh-Rezeptoren zuständig ist.)

Ät. und Pg. der Autoantikörperbildung:

- Primäre Autoimmunerkrankung - Ät./Pg.: Im Thymus finden sich deplazierte ACh-Rezeptor-tragende Myoidzellen und ebenfalls deplazierte Keimzentren, also B-Zellen (lymphofollikuläre Hyperplasie) -> Antikörperinduktion gegen ACh-Rezeptor. Ep.: Bevorzugt junge Frauen, Assoziation mit HLA A1, B8, D33 und anderen Autoimmunerkrankungen wie Hashimoto-Thyreoiditis, Lupus erythematodes, rheumatoide Arthritis und rheumatischer Endokarditis.
- Paraneoplastisches Syndrom - Ät./Pg.: Epithelialer Thymustumor mit Expression ACh-Rezeptor-ähnlicher Oberflächenmoleküle -> Antikörper gegen ACh-R-Antikörper. Ep.: Bevorzugt ältere Männer, HLA DR2.

Pg.: Anti-Nikotinrezeptor-Antikörper, anti-MuskR-Antikörper

- -> Abdeckung der ACh-Bindungstasche
- -> Kreuzvernetzung der Rezeptoren -> Internalisierung und Abbau
- -> Komplementaktivierung

Klinik: Betroffen sind vorwiegend Augen (Doppelbilder, Ptose, Abduktionsdefizit), Gesicht (Facies myopathica), Kaumuskeln und Oropharynx (Kauschwäche). Am restlichen Körper ist die Muskelschwäche proximal betont und betrifft die Arme stärker als die Beine. Myasthene Krise: Näselnde Dysarthrie, Schluckstörungen, Atemschwäche.

SF.: **Transiente neonatale Myasthenie** - Betrifft 10 - 20 % der Neugeborenen von Müttern mit Myasthenie. Ät.: Diaplazentar erworbene Antikörper.

Weblink: [OMIM - Myasthenia gravis](#)

## **Kongenitale Myasthenie**

Genetisch, sehr selten.

## **LAMBERT-EATON-Syndrom (LEMS)**

Ät.: Autoantikörper gegen präsynaptische  $Ca^{2+}$ -Kanäle. In 60 % paraneoplastisch (kleinzelliges Bronchialkarzinom), 40 % idiopathisch.

EM.: Verlust der Doppelreihen (Typ. Anordnung der  $Ca^{2+}$ -Kanäle), Rarifizierung.

Klinik: Beinbetontes myasthenes Syndrom (Treppensteigen!), autonom-anticholinerge Störungen.

## **Myopathie**

### **Myotone Muskeldystrophie (Morbus CURSCHMANN-STEINERT)**

Ep.: 5-10/100.000 (häufigste Muskelerkrankung im Erwachsenenalter)

Ät.: Instabile Expansion eines CTG-Trinukleotid-Repeats in der 3' nicht-translatierten Region des Myotonin-Protein-Kinase DMPK-Gens auf dem langen Arm von Chromosom 19 -> Generalisierter Membrandefekt mit erhöhter Natrium- und reduzierter Chloridleitfähigkeit.

Genetik: Autosomal-dominant mit hoher Penetranz, Repeat-Verlängerung v.a. bei maternaler Transmission. Antizipation.

Repeat-Muster:

- Normalbevölkerung: 4 - 30 CTGs
- „Prämutation“: 50 - 200 Triplets, keine oder nur milde klinische Symptome.
- Manifestation: > 200 CTGs
- Kongenitale Form: > 1000 Triplets im mutierten DMPK-Allel.

Mikro: Myopathisch.

Klinik: Progressive Myotonie, distal-extensorenbetont sowie facial (Facies myotonica). Evtl. auch Cataracta myotonica, Herzrhythmusstörungen, endokrine Störungen (Hodenatrophie, ovarielle Dysfunktion, Thyreose), geistige Retardierung, Beteiligung der glatten Muskulatur des Verdauungstrakts.

Formen: Kongenital - klassisch - milde.

Weblink: [OMIM - Dystrophia myotonica](#)

## **Muskeldystrophie DUCHENNE (DMD)**

Ep.: 1:3500 Jungen. Beginn vor dem 5. Lebensjahr.

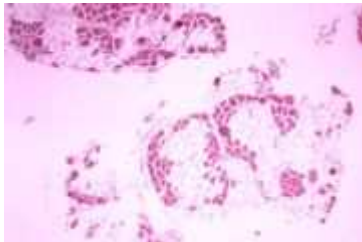
Ät.: Mutation im [Dystrophin](#)-Gen (Expression in Herz, Hirn, Muskel), 2/3 der Fälle Deletion. Kein brauchbares Genprodukt.

Genetik: X-chromosomal-rezessiv. 50-60 % de novo, 30 % ererbt von der Mutter, 10 % Keimzellmosaik.

Klinik: Proximale Muskelschwäche, initial besonders der unteren Extremität. Aufstehen aus der Hocke nur möglich mit auf den Oberschenkeln aufgestützten Händen (GOWER-Zeichen, Schwäche der glutealen Muskulatur). Progredienter Muskelschwund ab Kleinkindalter, Gangunsicherheit, Muskelschwäche, „Gnomengewaden“ (Pseudohypertrophie), Serum-CK stark erhöht (>10x), Kontrakturen, gelegentlich geistige Retardierung.

Mikro: Myopathisch. Fehlender Dystrophin-Nachweis.

Prg.: Meist vor dem 13. Lebensjahr Rollstuhlpflichtigkeit und letale kardiorespiratorische Insuffizienz vor dem 20. Lebensjahr.



Histopathologie der DMD.

Weblink: [OMIM - Duchenne muscular dystrophy](#)

## **Muskeldystrophie BECKER-KIENER (BMD)**

Ep.: Seltener als DMD.

Ät.: Mutation im Dystrophin-Gen (Expression in Herz, Hirn, Muskel), verändertes Genprodukt mit Restfunktion.

Genetik: X-chromosomal-rezessiv.

Klinik: Progrediente Muskelschwäche, Verlauf langsamer und milder als bei DMD

Weblink: [OMIM - Becker muscular dystrophy](#)

## **Gliedergürteldystrophie**



*limb-girdle muscular dystrophy (LGMD)*

Ep.: Prävalenz: 0,5-7/100.000

Ät.: Heterogen. Ursachen können sein Defekte von Sarkoglycanen, Calpain-3, Myotilin, Lamin A/C, Dysferlin, Caveolin-3, Telethonin, Fukutin- „related“- Protein oder Titin.

Genetik: Heterogen, häufig autosomal-rezessiv, aber auch autosomal-dominant.

Mikro: Myopathisch. Spezialfärbungen entsprechend der Ursache.

Klinik: Heterogenes Krankheitsbild mit variablem Beginn. Proximal betonte Muskelschwäche, meist des Beckengürtels, seltener des Schultergürtels (10 %). Kontrakturen, Kardiomyopathie.

[Einklappen](#)

**Einteilung der Gliedergürteldystrophien nach Mortier <sup>ix</sup>**

| Typ                     | Genort       | Betroffenes Genprodukt | Erbgang   | Manifestationsalter (Jahre) | Leitsymptome   | Prognose   |
|-------------------------|--------------|------------------------|-----------|-----------------------------|--|--|
| <a href="#">LGMD 1A</a> | 5q22-q34     | Myotilin               | aut.-dom. | 18-35                       | Schwäche hüftnaher Beinmuskeln, Jahre später sind Armmuskeln betroffen; Schwäche von Gesichts- und Schlundmuskeln bei 20 %, Dysarthrie bei 25 %.           | Rollstuhlabhängigkeit etwa 20 Jahre nach Beginn, meist normale Lebenserwartung.        |
| <a href="#">LGMD 1B</a> | 1q11-21      | Lamin A/C              | aut.-dom. | 4-30                        | Schwächen in Hüft- und hüftnahen Oberschenkelmuskeln, in zwei Drittel der Fälle Reizüberleitungsstörungen des Herzen und evtl. dilatative Kardiomyopathie. | Lebenslange Gehfähigkeit, jedoch Risiko des plötzlichen Herztods um 50-60 Jahre.       |
| <a href="#">LGMD 1C</a> | 3p25         | Caveolin-3             | aut.-dom. | 2-20-70                     | Stammnahe Muskelschwäche, Wadenkrämpfe, Wadenpseudohypertrophie.   | Wahrscheinlich lebenslange Gehfähigkeit und normale Lebenserwartung.                   |
| <a href="#">LGMD 1D</a> | 6q23         | nicht bekannt          | aut.-dom. | 20-25, selten unter 20      | Herzrhythmusstörungen und Kardiomyopathie, später zusätzliche stammnahe Muskelschwächen.   | Plötzlicher Tod durch AV-Block, ventrikuläre Tachykardie oder Kardiomyopathie möglich. |
| LGMD 1E                 | 7q           | nicht bekannt          | ?         | 10-30                       | Hüftnahe Beinmuskelschwäche  |  |
| <a href="#">LGMD 1F</a> | 7q32.1-32.2  | nicht bekannt          | aut.-dom. | unter 1-58                  | Beckengürtel-, Schultergürtelmuskelschwäche  |  |
| <a href="#">LGMD 1G</a> | 4q21         | nicht bekannt          | aut.-dom. | 30-47                       | Beckengürtel-, Schultergürtelmuskelschwäche  |  |
| <a href="#">LGMD 2A</a> | 15q15.1-21.1 | Calpain-3              | aut.-rez. | 3-10-30                     | Schwäche der Hüft- und Oberschenkelmuskeln, auch Rumpfmuskulatur betroffen, Schultermuskulatur oft 2-5   | Rascher oder langsamer Verlauf, entsprechend Tod um 20. Lebensjahr                     |

|                         |           |                                |           |              |  |  |
|-------------------------|-----------|--------------------------------|-----------|--------------|--|--|
|                         |           |                                |           |              | Jahre später, häufig auch Kontrakturen im Bereich der Wirbelsäule, Fußgelenke, Ellenbogen und Hände.   | möglich, sonst in der 8. Lebensdekade, früher Beginn bedeutet nicht automatisch rasches Fortschreiten.                 |
| <a href="#">LGMD 2B</a> | 2p13      | Dysferlin                      | aut.-rez. | 13-22-35     | Schwäche vor allem der hinteren Hüft- und hüftnahen Oberschenkelmuskeln, 25 % Wadenpseudohypertrophie, 2-10 Jahre später Schultermuskelschwäche.   | Rascher oder langsamer Verlauf, in etwa 30 % Gehfähigkeit bis 26-54 Jahren, sonst bis 8. Dekade.                       |
| <a href="#">LGMD 2C</a> | 13q12     | $\gamma$ -Sarkoglykan          | aut.-rez. | 3-12         | Muskelschwäche im Beckengürtel früher als im Schultergürtel, frühe Wadenpseudohypertrophie, später möglicherweise Gesichtsmuskeln betroffen.   | Gehfähigkeit in 25 % 10-15 Jahre, 50 % 15-20 Jahre, 25 % über 20 Jahre, Tod im zweiten Lebensjahrzehnt möglich.        |
| <a href="#">LGMD 2D</a> | 17q12-q21 | $\alpha$ -Sarkoglykan          | aut.-rez. | 1-16, später | Zunehmende Muskelschwächen im Beckengürtel und Oberschenkel mit verspäteten Gehbeginn oder unsicherem Gang ähnlich wie bei Muskeldystrophie Typ Duchenne.  | Rascher oder langsamer Verlauf, Gehfähigkeit bis 16-30 Jahre oder später, vorzeitiger Tod bei raschem Verlauf möglich. |
| <a href="#">LGMD 2E</a> | 4q12      | $\beta$ -Sarkoglykan           | aut.-rez. | 3-12         | Beckengürtel eher betroffen als Schultergürtel, Wadenpseudohypertrophie  | Rascher oder langsamer Verlauf, Gehfähigkeit 9-14 Jahre oder bis 38 Jahre, Tod im 2.-3. Lebensjahrzehnt möglich.       |
| <a href="#">LGMD 2F</a> | 5q33-q34  | $\delta$ -Sarkoglykan          | aut.-rez. | 4-10         | Zunehmende Muskelschwächen im Beckengürtel und Oberschenkel mit verspäteten Gehbeginn oder unsicherem Gang ähnlich wie bei Muskeldystrophie Typ Duchenne, Gesichtsmuskeln möglicherweise betroffen, Wadenhypertrophie. | Rasches Fortschreiten mit Gehfähigkeit 9-16 Jahre, Tod am Ende des ersten oder im zweiten Lebensjahrzehnt möglich.     |
| <a href="#">LGMD 2G</a> | 7q11-q12  | Telethonin                     | aut.-rez. | 9-15         | Neben Hüft- und Oberschenkelmuskelschwäche auch Unterschenkelmuskeln und Arm/Schultermuskeln betroffen.  | Lange Gehfähigkeit bis 18-25 Jahre nach Beginn.  |
| <a href="#">LGMD 2H</a> | 9q31-q34  | Vermutlich E3-Ubiquitin-Ligase | aut.-rez. | 1.-3. Dekade | Beckengürtel eher betroffen als Schultergürtel, möglicherweise Nacken- oder Rückenschmerzen.   | Gehschwierigkeiten mit 37-46 Jahren, Rollstuhlabhängigkeit im siebten Lebensjahrzehnt.                                 |
| <a href="#">LGMD 2I</a> | 19q13.3   | Fukutin-„related“-Protein      | aut.-rez. | 1.-4. Dekade | Zunächst Schwäche der Hüft- und Oberschenkelmuskeln, später der Schulter- und Oberarmmuskeln, Wadenpseudohypertrophie,   | Sehr unterschiedlicher Verlauf, Gehfähigkeit meist bis 30 Jahre.   |

|                         |      |       |           |              |  |                                      |
|-------------------------|------|-------|-----------|--------------|--|--------------------------------------|
|                         |      |       |           |              | Muskelschmerzen bei Belastung, Muskelfaserzerfall (Rhabdomyolyse).         |                                      |
| <a href="#">LGMD 2J</a> | 8q24 | Titin | aut.-rez. | 1.-3. Dekade | Muskelschwäche und – atrophie der Hüft- und hüftnahen Oberschenkelmuskeln. | Gehverlust im 3.-5. Lebensjahrzehnt. |

## Fazioskapulohumerale Dystrophie

Genetik: Autosomal-dominant (4q35).

Mikro: Myopathisch

Klinik: Variabler Beginn. Proximaler Schwerpunkt bevorzugt im Bereich von Gesicht, Schultern und Oberarm, evtl. auch des Oberschenkels. Hypertrophie des M. orbicularis oris, evtl. Hörstörungen.

Prg.: Sehr variabler Verlauf. Evtl. Verlust der Gehfähigkeit oder respiratorische Insuffizienz.

Weblink: [OMIM - Facioscapulohumeral muscular dystrophy](#)

## Hereditäre metabolische Myopathie

Energiedeckung des Skelettmuskels unter Belastung in folgender Reihenfolge: 1) ATP 2) Creatinphosphat 3) Glucose 4) Fettsäuren.

Klinische Unterscheidung zweier großer Gruppen:

- Störungen der [Glycogenolyse](#) (GSD II, III, V), der [Glycolyse](#) und der [Gluconeogenese](#) - Beschwerden in der Anfangsphase muskulärer Belastung, Besserung bei Fortsetzung („second wind“).
- Defekte der [Fettsäureoxidation](#) - Beschwerden nach längerer Belastung.

## Glykogenosen

### Morbus POMPE (Glykogenose Typ II)

Ät.: Das Fehlen der lysosomalen sauren  $\alpha$ -1,4-Glucosidase (saure Maltase) führt zur Speicherung von Glykogen in Herz, Muskel, Hirn, Blutzellen und Zunge (die Niere ist frei).

Genetik: Als Ursache können verschiedene Mutationen mit unterschiedlicher enzymatischer Restaktivität vorliegen, daraus resultieren verschiedene Manifestationsalter (frühinfantil, spätinfantil, juvenil, adult).

Klinik: Im Vordergrund stehen eine ausgeprägte Muskelhypotonie und hypertrophische Kardiomyopathie, schwere Atemnot und kardiorespiratorische Störungen. Die frühinfantile Form führt zum floppy infant mit Trinkschwäche. Wichtig: Seit 2006 Enzyersatztherapie möglich!

Weblink: [OMIM - Glycogen storage disease II](#)

### **Morbus CORI (Glykogenose III)**

Ät.: Defekt der Amylo-1,6-Glucosidase.

Klinik: Hepatosplenomegalie, Muskelhypotonie, Hypoglykämie

Weblink: [OMIM - Glycogen storage disease III](#)

### **Morbus Mc ARDL (Glykogenose Typ V)**

Ät.: Defekt der Glycogen-Phosphorylase (Phosphorylase a).

Weblink: [OMIM - Glycogen storage disease type V](#)

## **Myositis**

Myositiden (Myositis, [Dermatomyositis](#), Polymyositis)

Ät.: Mikroorganismen, autoimmunologisch (idiopathisch oder i.R. eines paraneoplastischen Syndroms)

Histo: Perimysium verbreitert und fibrosiert, benachbart atrophe Muskelfasern.

DD: Vaskulitis

# **11. Bewegungsapparat**

## **11.1 Gelenke**

### **Arthrose**

Degenerative Gelenkerkrankung

Ät.: Mechanische Alteration (bes. bei Fehlbelastung wie Beinverkürzung, Übergewicht), Trauma, Infekte, kristalline Ablagerungen (Gicht, Chondrokalzinose)

Lok.: Bes. Knie, Hüftgelenk

Mikro: Fibrilläre Degeneration -> Asbestfasern (Proteoglykanverlust, demaskierte Kollagenfasern), Brutkapseln (Pseudoregenerate, reaktive Vermehrung von Knorpelzellen), Knorpelfissuren, Fibrin (Exsudat, sekundäre entzündliche Veränderungen).

Makro: Regenerate, Knochenglatze (fehlender Knorpel), Knochendefekte, Deckplatteneinbrüche, Geröllzysten, Exophyten (Knorpel-Knochen-Regenerate an den weniger belasteten Stellen der Gelenkfläche), Gelenkversteifung (Ankylose).

## Arthrosis deformans

Syn.: Arthritis deformans, Arthropathia deformans, Osteoarthrosis deformans

chronische, degenerative Erkrankung der Gelenke

Pathogenese: Synthesestörung der organischen Matrix (Proteoglykane, Kollagen) des Gelenkknorpels -> geringere Permeabilität -> Unterversorgung und Absterben der Chondrozyten -> Knorpeldegeneration

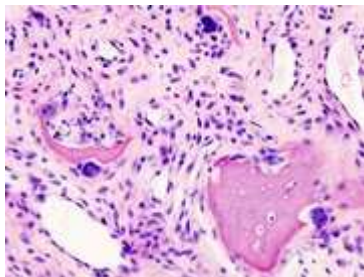
Stadien:

- I: Präarthrose - Gelenkinkongruenz, keine Beschwerden
- II: Latente Arthrose - Arthrose klinisch oder röntgenologisch nachweisbar
- III: Aktivierte Arthrose - Beschwerden durch Kapselentzündung bei Einwirkung weiterer Faktoren (Übergewicht, Sport, Stoffwechselstörungen)
- IV: Manifeste Gelenkschaden

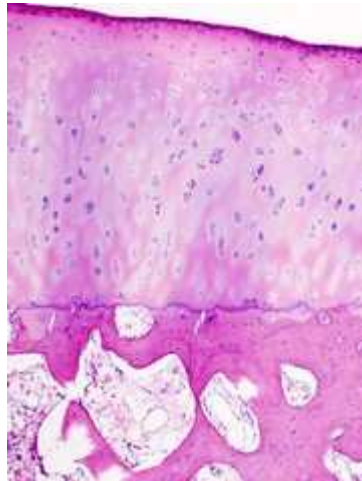
Lok.: Hüfte, Kniegelenk, Finger, Schultergelenk

Mikro (Stadium IV): Subchondrale Sklerosierung (Kompensationmechanismus), Geröllzysten, Knochenerosion, Osteophyten, Gelenkspaltverschmälerung.

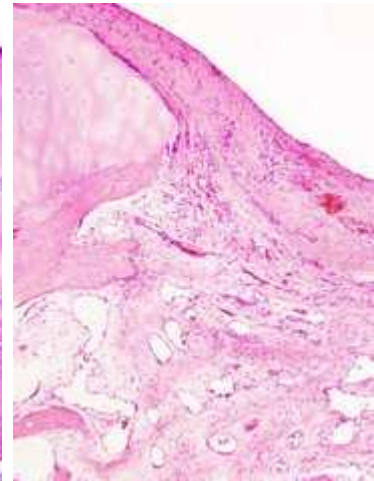
Labor: CRP negativ, RF negativ



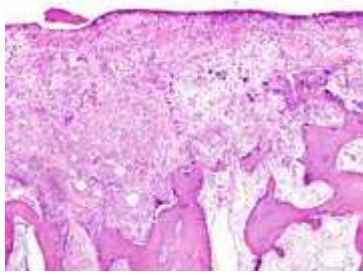
Primäre Osteoarthrose bei einer älteren Patientin, starke Vergrößerung, H&E.



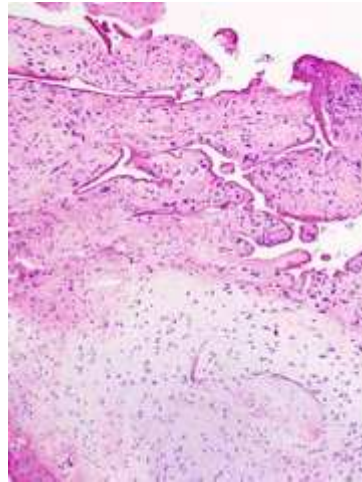
Idem.



Idem.



Idem.



Idem.

## Arthritis

Entzündliche Gelenkerkrankung

## Rheumatische Erkrankungen

Entzündliche immunpathologische Gelenkerkrankungen

Rheuma von griech. Fluß, wegen des fließenden Schmerzcharakters

### Akutes rheumatisches Fieber

Ep.: Hauptsächlich Kinder und Jugendliche, hauptsächlich in Entwicklungsländern

Ät.: Infektallergische Immunkomplex-Synovialitis. Auftreten 2-3 Wochen nach Infekt mit  $\beta$ -hämolisierenden A-Streptokokken wie *Streptococcus pyogenes* (Angina tonsillaris).

Pg.: Kreuzreaktivität (-> molekulares Mimikry) zwischen bakteriellem M-Protein und sarkolemmalen Antigenen (Tropomyosin, Myosin) -> autoimmunologische Reaktionen, zirkulierende Immunkomplexe.

Makro: Befall großer Gelenke, meist monoartikulär, evtl. alternierend. Kleine milimetergroße Granulome.

Weitere Manifestationen: Immunkomplex-Glomerulonephritis, rheumatische Karditis, Erythema marginatum, Chorea minor.

Prg.: Keine Spätschäden am Gelenk, aber Klappenfehler

Klinik: Allgemeinsymptome, hohes Fieber, Labor: Leukozytose, BSG-Beschleunigung, hohes CRP, Anstieg des Antistreptolysin-Titers (ASL)

### Chronische Polyarthritis (CP)

Chronische autoimmunologisch-entzündliche Systemerkrankung mit schubweisem Verlauf

Syn.: Rheumatoide Arthritis (RA)

Ep.: Frauen 4 - 5 mal häufiger betroffen, Beginn im mittleren Lebensalter

Ät.: Primär chronischer autoimmunologischer Prozess, assoziiert mit HLA-DR4

Mikro: Destruktion vom Gelenk (Pannus) und vom Knochen (subchondral) her, Pannus:

- Synovialitis, Verdickung der Synovia, proliferierende Synovialiszotten
- Bursitis, Tendovaginitis
- CD4-Zellen, B-Zellen, Lymphfollikel
- Bindegewebsvermehrung, Gefäßproliferation, Fibrose, Wucherung
- Destruktion von Gelenk und Knochen

Makro: Schwellung, Verkrümmung, Versteifung v.a. kleiner peripherer Gelenke wie CMC-, MCP- und PIP-Gelenke. Bindegewebige, dann knöcherne Überbrückung des Gelenkspaltes (Ankylose), Ulnardeviation, Schwanenhals- und Knopflochdeformitäten.

Weitere Manifestationen: Baker-Zyste, Karpaltunnel-Syndrom (CTS), subkutane Rheumaknoten

Rheumaknoten Mikro: Fibrinoide Nekrose, Randsaum aus Epitheloidzellen/Histiozyten, pallisadenartig, verbreiterte Reteleisten der Haut, keine mehrkernigen Riesenzellen.

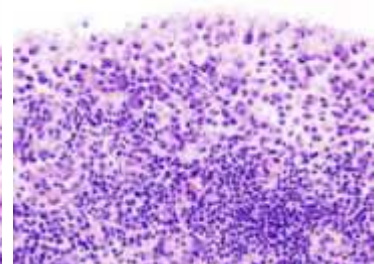
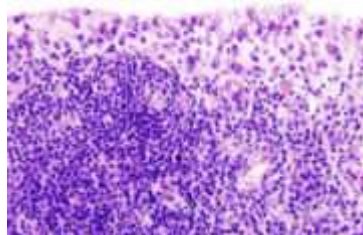
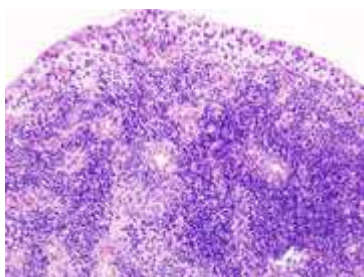
Rheumaknoten Makro: Knötchen an mechanisch belasteten Stellen (Unterarm, Hinterkopf)

Klinik: Morgensteifigkeit kleiner peripherer Gelenke, mindestens 3 versch. Gelenke an Hand und Fuß betroffen, Rheumafaktoren im Blut

Verlauf: chronisch, schubweise

SF:

- **Felty-Syndrom** - schwere Verlaufsform im Erwachsenenalter mit Hepatosplenomegalie, Lymphknotenschwellung, Granulozytopenie
- **Morbus Still** - systemische juvenile chronische Arthritis mit Fieber, Polyarthritiden, Exanthemen, Polyserositis, Hepatosplenomegalie, evtl. Lymphknotenschwellung, Anämie, Leukozytose



Chronische Synovitis des Kniegelenks bei CP, H&E.

Idem.

Idem.

## **Morbus BECHTEREW**

Syn.: Ankylosierende Spondylarthritis

Gehört zu den seronegativen Spondylarthritiden

Ep.: Männer im mittleren Alter

Ät.: Assoziiert mit HLA-B27 (90 %)

Makro: Befall v.a. der achsennahen Gelenke (Ileosakralgelenke, kleine Wirbelsäulengelenke), fixierte Kyphose

Rö: Bambusstab-Wirbelsäule (im Verlauf)

Klinik: Nächtliche Rückenschmerzen

## **Kristallarthropathien**

### **Gicht**

Ät.: Renale Harnsäureausscheidungsstörungen, Harnsäureüberproduktion (Tumorlyse-Syndrom, Hämolyse)

RF: Erbliche Disposition, Alkohol, purinreiche Kost, Übergewicht

Pathogenese: Harnsäurespiegel über dem Löslichkeitsprodukt -> Ausfällung von Natriumurat -> Entzündungsreaktion

Mikro: Harnsäurekristalllücken im formalinfixierten Präparat (wasserlöslich). In der Doppelbrechung bunte Kristalle (adler-, engelförmig) im alkoholfixierten Gewebe. Fremdkörperreaktion (Granulozyten, Fremdkörper-Riesenzellen).

Makro: Gichttophus (Ohr, Großzehengrundgelenk = Podagra), Gelenkdestruktion

### **Chondrokalzinose**

Syn.: Kalkgicht, Pseudogicht

#### **a) Kalziumhydroxylapatit-Chondrokalzinose**

Ep.: Mittleres Alter

Ät.: Mechanische Beanspruchung, Mikrotraumen, Degeneration (Sekretärin, Arbeiter)

Lok.: An großen Gelenken, dabei ist eher das Weichgewebe als das Gelenk selbst betroffen, z.B. die Rotatorenmanschette (Tendinosus calcarea).



Mikro: Nicht polarisierend, konzentrische Kalkablagerungen, Entzündung, Histozyten, Makrophagen.

Evtl. Einbruch ins Gelenk und Resorption

### **b) Kalziumpyrophosphat-Chondrokalzinose**

Ep.: Männer > Frauen

Lok.: Oberfläche des Gelenkknorpels, z.B. an den Menisken

Ät.: Stoffwechselstörungen (Diabetes mellitus, M. Wilson, Hämochromatose), chronisch-traumatisch

Mikro: Doppelbrechend

## **Pigmentierte villonoduläre Synovialitis**

Ät.: Unbekannt

Makro: Rostbraune Eisenablagerungen, proliferativ, primär nicht neoplastisch, oft lokalisiert, ein Gelenkbereich, Gelenkdestruktion.

DD: Blutergelenk (früher) - disseminiert

## **Blutergelenk**

Ät.: Rezidivierende Gelenkblutungen (Hämarthros) bei Haemophilie (früher häufig)

Path.: Rez. Blutung -> Reaktive Arthritis und Organisation (Granulationsgewebe, Kapillareinsprossung) -> Schwere Gelenkdestruktion

Makro: disseminiert, multipler Gelenkbefall

# **11.2 Knochen**

## **Der Knochen**

Physiologie:

- Organischer Anteil: Kollagen I, Osteopontin, -calzin, -nektin; Mineralischer Anteil: Calciumhydroxylapatit
- Spongiosa (Schwamm) innen - Compacta/Corticalis außen
- ständiger Umbau durch Osteoblasten und Osteoklasten
- Knochenentstehung enchondral (über Knorpel) oder desmal (direkt aus Bindegewebe)

# Osteogenesis imperfecta

Syn.: „Glasknochenkrankheit“

Ep.: 1:15.000 bis 1:20.000

Genetik: Die meisten Formen sind autosomal-dominant vererbt, meist Neumutation.

Pathogenese: In 85 - 90 % der Fälle Störung der Kollagensynthese durch Mutationen in den Kollagen-Genen COL1A1 (17q), COL1A2 (7q). In einer seltenen Variante der letalen Form mit autosomal-rezessivem Erbgang konnten Mutationen im „cartilage associated protein“ (CRTAP), das für die posttranslationale Prolyl-3-Hydroxylierung des Kollagens zuständig ist, als Ursache identifiziert werden. <sup>x</sup>

Klinik: Multiple Frakturen ("Glasknochenkrankheit"), blaue Skleren, mit oder ohne Dentinogenesis imperfecta.

## Typ I (Osteogenesis imperfecta tarda, Typ Lobstein)

Häufigste Form

Klinik: U.U. milder Verlauf. Variable Frakturnrate im Kindesalter, mit der Pubertät abnehmend (DD: Kindesmißhandlung!). Regelrechte Knochenheilung -> normale Endgröße, keine Deformierung, in 30-50% Entwicklung einer Innenohr- oder Mittelohrhörstörung. Untergruppe A mit, B ohne Dentinogenesis imperfecta (grau-bläuliche Zahnverfärbung, Schmelzabsplitterungen, deformierte Zahnwurzeln).

## Typ II (Osteogenesis imperfecta congenita)

Schwerste Form

Genetik: autosomal-dominant (Typ III auch autosomal rezessiv), meist Neumutation

Makro: Proportionierter Kleinwuchs, dreieckförmiges Gesicht, dünne blaue Skleren, weicher Kautschuk-/Papierschädel. Die Extremitäten sind verkürzt, Faltenbildung der Haut, multiple intrauterin entstandene Frakturen bes. der langen Röhrenknochen (Rö: Zieharmonika-Knochen) und Rippen (Serienfrakturen, wulstartige Auftreibung der Bruchstellen wegen überschießender Kallusbildung (Kollagen III)). Die Haut ist verdünnt, rissig, instabil.

Mikro: Osteoid vermindert, Haut verdünnt (Kollagengehalt vermindert).

Prg.: frühletal, Hirnblutungen unter natürlicher Geburt

## Typ III (Osteogenesis imperfecta congenita, Typ Vrolik)

Schwere Form

Genetik: autosomal-dominant (auch autosomal-rezessiv), meist Neumutation

Klinik: Schwere Ausprägung, multiple Frakturen. Fast alle Kinder überleben das Säuglingsalter, Lebenserwartung z.T. eingeschränkt. Im Verlauf schwere

Knochenverformungen, Kleinwuchs, starke Verkrümmungen der Wirbelsäule (-> restriktive Ventilationsstörungen), die Skleren sind u.U. unauffällig.

**Typ IV:** Klinik: Variabler Verlauf, Minderwuchs, weiß bis blass-blaue Skleren, mäßige Frakturen, progressive Extremitätenverformungen, führt oft zur Rollstuhlpflichtigkeit. Unterform B mit Dentinogenesis imperfecta.

**Typ V:** Klinik: Hypertrophe Kallusbildung nach Brüchen, Verkalkung der Syndesmosen (Membranae interosae antebrachii et cruris) und metaphysären Bänder. Die Skleren sind unauffällig, keine Dentinogenesis imperfecta.

**Typ VI:** Klinik: Störung der Knochenmineralisation mit Wirbel-Kompressionsfrakturen und Extremitätendehformierung. Das Vomer kann defekt sein. Die Skleren sind unauffällig, keine Dentinogenesis imperfecta, die alkalische Phosphatase (AP) ist erhöht.

**Typ VII:** Genetik: autosomal-rezessiv. Klinik: Coxa vara, Extremitätenverkürzung

Weblink: [Schweizerische Vereinigung Osteogenesis Imperfecta \(SVOI\)](#)

## Marmorknochenkrankheit

Syn.: Osteopetrose, Morbus ALBERS-SCHÖNBERG

Ep.: Selten

Ät.: Überschießende Knochenbildung, Enzymdefekt der Osteoklasten

Makro: Knochenmark spärlich, vom Knochen verdrängt. Extramedulläre Blutbildung in Leber, Milz (Hepatosplenomegalie), Lymphknoten. Kompakt durchbauter, instabiler Faserknochen (kein Umbau zu lamellärem Knochen). Massive Frakturen.

Mikro: Inkompetente Osteoklasten, fehlende Resorptionslakunen.

## Osteoporose

Ät.:

- Primär: Altersinvolution (Involution + Inaktivität + verminderte Proteinsynthese), Abfall der Sexualhormonspiegel, Calcium- und Vitamin-D-Mangel
- Sekundär: Immobilisierung, Morbus Cushing, Hypogonadismus, Diabetes mellitus, Medikamente (Antikonvulsiva, Kortikoide), Alkohol, Hyperthyreose, Hyperparathyreoidismus, chronische Darmerkrankungen, Malabsorption, Nierenerkrankungen, Z.n. Organtransplantation.

Pg.: Parallele Verminderung von Knochenmineralisation und Grundsubstanz.

Mikro: Verminderte Knochendichte (Knochenmasse pro Volumeneinheit), normale Mineralisierung, stummelförmige sklerosierte Knochenbälkchen.

Makro: Erhaltene äußere Knochenstruktur. Im Wirbelkörper Rarifizierung der quervernetzenden und Sklerose der vertikalen Trabekel. Verbiegung der Wirbel, Deckplatteneinbrüche, Fischwirbel.

#### SF: **Kortikoidinduzierte Osteoporose**

Ät.: Kortisonlangzeittherapie bei chronischer Polyarthrit (früher, heute idR. Therapie mit Basistherapeutika wie MTX, Kortison nur noch im Schub oder sehr niedrig dosiert als Begleitmedikation) und Transplantation.

Mikro: Keine Sklerose, rarifizierte, dünne, girlandenartige Trabekel mit rauher Oberfläche (Osteoklastenaktivität), einkernige monohistiozytäre Zellen (Vorläufer der durch Verschmelzung entstehenden mehrkernigen Osteoklasten).

#### SF: **Juvenile Osteoporose**

Selten

Kollagen-I-Mangel (fließender Übergang zur Osteogenesis imperfecta)

## **Osteodystrophia fibrosa cystica generalisata**

Syn.: Morbus VON RECKLINGHAUSEN (gleiches Syn. wie NF1)

Ät.: Primärer Hyperparathyreoidismus

Lok.: Bes. lange Röhrenknochen, Becken, Wirbelsäule

Pg.: Massive Resorption (osteopenische Erkrankung), führt zum histologischen Bild der dissezierenden Fibroosteoklasie

Mikro: Dissezierende Fibroosteoklasie: Resorptionszonen mit Osteoklastenvermehrung und Tunnelierung der Knochenbälkchen, zusätzlich Endostfibrose, die auf die Markräume übergreifen kann.

Makro: Herdförmige Läsionen, sog. "braune Tumore". Zystische mit Granulationsgewebe gefüllte Hohlräume.

## **Rachitis**

Syn.: Englische Krankheit

BC: 7-Dehydrocholesterol --Haut(UV-Licht/Ringsprengung)--> Cholecalciferol (Vitamin D3)  
--Leber--> 25-Hydroxicholecalciferol --Niere--> 1,25-Dihydroxicholecalciferol (D-Hormon, Calcitriol). Vitamin D3 wird auch aus der Nahrung aufgenommen.

Ät.: Vitamin-D-Mangel bei Kindern

Ep.: In entwickelten Ländern selten, früher bei Kindern im Bergbau

Klinik:

- Verminderte Knorpelresorption (enchondrale Ossifikation) und fehlenden Mineralisierung des Osteoids in den Epiphysenfugen -> Ablagerung von osteochondroidem Material -> Auftreibung der Epiphysenfugen und Knorpelknochengrenzen der vorderen Thoraxwand ("rachitischer Rosenkranz")
- Störung der desmalen Ossifikation -> Caput quadratum
- Verbiegung der langen Röhrenknochen -> rachitischer Zwergwuchs
- Evtl. Entwicklung eines Kartenherzbeckens bei der Frau -> Geburtshindernis

## Osteomalazie

Ät.: Vitamin-D-Mangel beim Erwachsenen (UV-Mangel, Darm-, Nieren-, Lebererkrankungen).

Pg.: Verminderung der Knochenmineralisation bei normaler Grundsubstanz.

Mikro: Osteolytisch-sklerotische Umbauzonen (Looser-Milkman-Umbauzonen), breite unmineralisierte Osteoidsäume an den Knochenbälkchen.

## Fibröse Dysplasie

Syn.: JAFFE-LICHTENSTEIN-Syndrom, Osteodystrophia fibrosa unilateralis

Meist einseitige und lokalisierte Störung der Knochenentwicklung infolge fibröser Dysplasie mit Ersatz des Knochenmarks durch faserreiches Bindegewebe

Ät.: Defekt eines G-Proteins (meist als genetisches Mosaik)

Lok.: Tibia, Fibula, prox. Femur, Humerus (Dia- und Metaphysen)

Mikro: Zahlreich Fibroblasten/Faserstroma zwischen langen girlandenartigen Faserknochenbälkchen, Buchstabensuppe, chinesische Buchstaben.

Makro: Meist einseitig und nur eine Läsion (Mosaik). Verbiegung, zystische Auftreibung an Tibia, Fibula oder prox. Femur (Hirtenstab-Femur). Osteolytisch-sklerotische, weiche fibröse Masse (insuffizienter Faserknochen).

Klinik: Spontanfrakturen, Knochenschmerzen

Assoziiert mit Mc Cune-Albright-Syndrom: Polyostotische Fibroplasie, Café-au-Lait-Flecken und endokrine Überfunktion (Pubertas praecox).

## Morbus PAGET

Syn.: Ostitis deformans

Ep.: Alte Männer, um das 70. Lj

Ät.: Slow-virus?

Lok.: Schädel, Wirbelsäule, Becken, Femur, Tibia

Path.: Knochenumsatz/Remodelling (OB + OK) um Faktor 10 erhöht

Symptome: Körpergröße nimmt ab, Kopfumfang nimmt zu, Kyphose, Arme scheinbar verlängert, Knochenschmerzen

Mikro: Mosaik/Puzzlestruktur des Knochens, viele Kittlinien, Riesenosteoklasten

Makro: Die Kortikalis ist massiv verdickt, grobsträhniger Umbau. Wirbel quadratisch (Kastenwirbel), bimssteinartig porös. Minderwertiger Knochen, Knochenverbiegung, herdförmige Substanzverluste, Keilwirbel, Frakturen. Im Rö Schädel sieht man Spikulae.

Kompl.: Pathologische Frakturen, in 5% nach 8-10 Jahren Übergang in ein Paget-Sarkom, Arthrose, Wurzelkompressionen, Schwerhörigkeit, Nierensteine.

## **Morbus SCHEUERMANN**

Syn.: Adoleszentenkyphose, juvenile Kyphose

Pg.: Wachstumsstörung eines Wirbelkörpers -> Deckplatteneinbruch, Keilwirbel, Kyphose

## **Aseptische Knochennekrosen**

### **Juvenile aseptische Knochennekrosen**

#### **Morbus PERTHES**

Idiopathische Hüftkopfnekrose

Ep.: 6. - 8. Lebensjahr, bevorzugt männlich

Ät.: Durchblutungsstörung?

Pg.: Knochenkern stirbt ab -> Knorpel/Hüftkopfkompensation -> Deformierung -> Erholung, neuer Kopfkern, aber in Deformitätsstellung : Pathologische Kongruenz

Folgen: Funktionsstörung, spät Arthrose, Schmerzen mit 50 bis 60 Jahren

#### **KÖHLER'sche Erkrankung**

Absterben des Knochenkerns

#### **KÖHLER I**

Os naviculare des Fußes betroffen, meist um das 14. Lebensjahr nach ausdauernder Belastung (Tanzen)

#### **KÖHLER II**

Idem, Os metatarsale II betroffen

### **Osteochondrosis dissecans**

Gelenkflächennahe Knochennekrose -> Eindringen in den Gelenkspalt (Gelenkmaus) -> Schmerzen, Arthrose

### **Morbus KIENBÖCK**

Os-lunatum-Frakturen

### **Morbus OSGOOD-SCHLATTER**

### **Adulte aseptische Knochennekrosen**

Ät.: Kortisontherapie, Alkoholismus, Taucher-Krankheit.

## **Fibrodysplasia ossificans progressiva (FOP)**

Syn.: MÜNCHMEYER-Syndrom

Die FOP ist eine sehr seltene Erkrankung, die mit einer zunehmenden Verknöcherung des Stütz- und Bindegewebes einhergeht.

Ep.: Weltweit gibt es etwa 2.500 Patienten

Ät.: Ursache ist meist eine Punktmutation in Position 206 in einem kurzen Gen auf Chromosom 2, das für den Activin Receptor Type IA (ACVR1) kodiert, ein Protein aus 509 Aminosäuren und eines von drei bekannten BMP Typ I Rezeptoren. Der Ligand bone morphogenetic protein (BMP) ist an der Knochenheilung beteiligt.

Patho.: Die Kinder sind bis auf eine verkürzte Großzehe bei der Geburt unauffällig. Bereits im Kleinkindalter führt jede kleine Traumatisierung (Injektionen, Stöße, Stürze) an der betroffenen Stelle zu einer Umwandlung des Bindegewebes in Knochen. Die Erkrankten bilden quasi ein zweites Skelett aus. Eine Entfernung des neugebildeten Knochens ist daher auch nicht möglich.

Siehe auch:

- Kaplan FS et al. [“The Molecules of Immobility: Searching for the Skeleton Key”](#). *UPOJ*, **11**:59-66, 1998.
- Unterbörsch H. [“Fibrodysplasia ossificans progressiva: Mißbildungen der Großzehe als Hinweis”](#). *Deutsches Ärzteblatt*, **26**:A-1764 / B-1514 / C-1406, Jul 1996.

↑ U. Schara, W. Mortier. "Neuromuskuläre Erkrankungen (NME). Teil 2: Muskeldystrophien (MD)". *Monatsschrift Kinderheilkunde*, **151**:1321-1341, 2003.

1. ↑ Barnes AM et al. "[Deficiency of cartilage-associated protein in recessive lethal osteogenesis imperfecta](#)". *N Engl J Med*, **355**(26):2757-64, Dec 28 2006.

## 11.3 Knorpel-Knochen-Tumoren

### Osteom

Benigne, kein echter neoplastischer Tumor, entzündlich-reaktive Hyperostose.

### Osteoidosteom

Ep.: Junge Männer, 2. Dekade

Lok.: Achsenskelett, bes. Tibia, Femur

Verhalten: Benigne, langsames Wachstum

Mikro: Zahlreich undifferenzierte Osteoblasten, nicht-mineralisiertes Osteoid, ggf. reaktive Riesenosteoklasten.

Makro: Kleiner als 1,5 cm (wenn größer -> Osteoblastom)

Rö.: Intra- oder subkorticale rundlich-ovale Aufhellung (Nidus = Nest) mit umgebender Sklerose.

Klinik: Nächtliche Schmerzen, die gut auf ASS ansprechen

### Osteoblastom

Idem, nur größer als 1,5cm. Scharf begrenzt, evtl. verkalkt. Benigne!

### Osteosarkom

Ät.: Idiopathisch (Kinder/Jugendliche), Morbus Paget (Alte), strahleninduziert

Ep.: 10.-25 Lj. (idiopathische Form)

Lok.:

- Jugendliche Form: epiphysennahe Metaphyse am distalen Femur oder proximaler Tibia
- Morbus Paget: Unterkiefer
- Strahleninduziert: entspr. dem Ort der Bestrahlung



Mikro: Sehr polymorphe, evtl. spindelförmige Zellen, Osteoidsynthese.

Makro: Ursprung in der epiphysennahen Metaphyse, evtl. sklerosierend, elfenbeinartig, osteolytisch.

Rö.: Spikulae (Zeichen für malignen Prozess), Cottmann-Dreiecke (abgehobenes Periost), Mottenfraßartige Knochenarrosion, Verkalkungen.

Subtypen:

- Osteoblastisch - Maschendraht-Osteoid (*chicken-wire*)
- Teleangiektatisch - sehr maligne, membranös-zystisch mit Einblutung, Rö: Seifenblasenmuster
- Chondroblastisch
- Fibroblastisch
- Parosseal - distale Femurmetaphyse, 20.-50 Lj., hochdifferenziert, bessere Prognose (Resektion reicht)
- Periosseal - oft chondroblastisch (knorpelig)

DD: Heterotope Ossifikation, z.B. posttraumatische ossifizierende Myositis

## Eosinophiles Knochengranulom

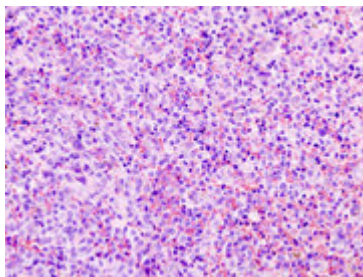
Eine Form der Histiozytose X (Tumor der LANGERHANS-Zellen)


Ansammlungen von teils mehrkernigen LANGERHANS-Zellen mit eosinophilen Granulozyten u.a. im Knochen

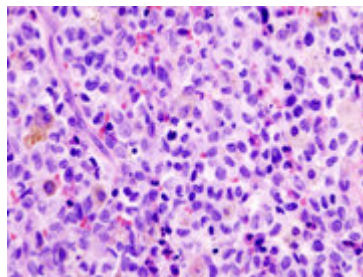
Ep.: Junge Erwachsene

Klinik: Scharf begrenzte osteolytische Herde v.a. im Schädel, proximalen Femur, Becken, Wirbelsäule

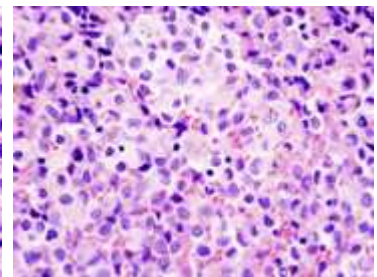
Prg.: Rückbildung spontan oder nach Curretage



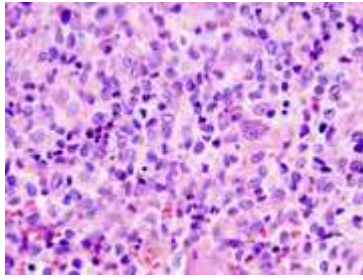
 Eosinophiles Knochengranulom des Kiefers, Knochenbiopsie, H&E.



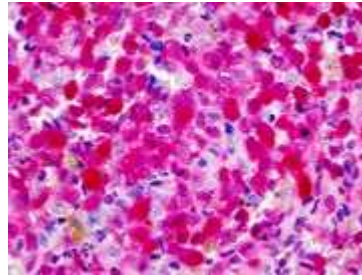
 Idem.



 Idem.



Idem.



Idem, S-100-Immunfärbung.

## Knochenmetastasen

Karzinome der Mamma, Prostata (osteoblastisch), Niere (osteolytisch), Schilddrüse (follikuläres Schilddrüsenkarzinom), Lunge

## Chondrom

Ät.: Versprengte Knorpelinseln

a) Enchondrom

Lok.: Stammnah (u.U. Entartung) oder peripher (Entartung nur bei familiär-genetischer Belastung, z.B. Morbus Olier: multiple periphere Enchondrome, 30.-40 Lj.)

Verh.: I.d.R. benigne, Entartung möglich

Rö.: Fleckförmige Verkalkung *spotty calcification*

b) Echondrom = cartilaginäre Exostose = Osteochondrom

SF: Multiple familiäre Echondrome

## Chondromyxoidfibrom

Lokal destruierend, selten metastasierend

## Chondroblastom

Benigne!

Mikro: Osteolytisch-sklerosierend, bösartiges Aussehen, Cave: Fehldiagnose

## Chondrosarkom

Ep.: Breitere Altersverteilung (40.-60 Lj.)

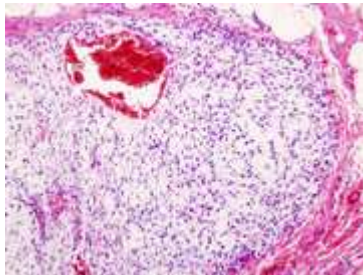
Lok.: Zentrales Achsenskelett, Becken, prox. Femur (maligner), selten Peripherie (benigner)

Verh.: Langsam wachsend

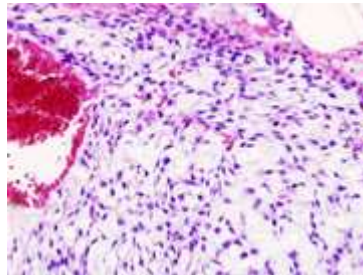
Mikro: Kernatypien, Entdifferenzierung möglich

Makro: Weißliche bis blauweiße, glasige, lobulierte, rundliche, knorpelartige Läsionen. Kortikalisarrosion.

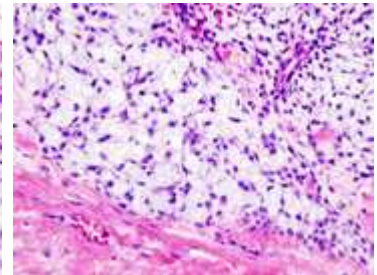
Klinik: Schmerzen, pathologische Fraktur



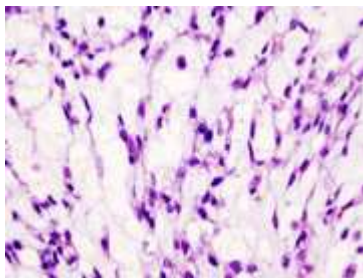
Chondrosarkom der Brustwand, Resektat, H&E.



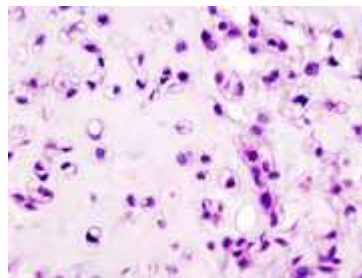
Idem, stärker vergrößert.



Idem.



Idem, stark vergrößert.



Idem.

## Riesenzelltumor

Syn.: Osteoklastom (Gruppe der fibrohistiozytären Tumoren)

Ep.: 20. - 30. Lj.

Lok.: Epimetaphysär in Epiphysen, Röhrenknochen

Verh.: Meist benigne, evtl. maligne Entartung, 25% lokale Gefäßinvasion, z.T. rezidivierend.

Mikro: Undifferenzierte mesenchymale Tumorzellen, reaktive Riesenzellen vom Osteoklastentyp (bis mehrere 100 Kerne), mononukleäre Histiozyten.

Makro: Spindeliger Tumor, zystisch aufgelockert, braune Blutungshöhlen, expansiv wachsend.

Rö.: Expansive osteolytische Läsion in der Epimetaphyse, Sklerose, Cottmann-Dreiecke, Spiculae.

DD: Aneurysmatische Knochenzyste

Lok.: Metaphyse langer Röhrenknochen, Wirbelkörper  
Mikro: Plumpe, undifferenzierte, spindelige Stromazellen, multinukleäre Riesenzellen.  
Makro: Kavernöse blutgefüllte Knochenzysten.  
DD: **Solitäre juvenile Knochenzyste**

## **EWING-Sarkom**

Ep.: Kinder vom 4.-14 Lj.

Lok.: Diaphyse langer Röhrenknochen

Verh.: Rasches Wachstum

Makro: Keine Osteolysen, zwiebelschalenartige, lamelläre Läsionen, Spikulae.

Mikro: Klein, blau, rundzellig, undifferenziert mesenchymal

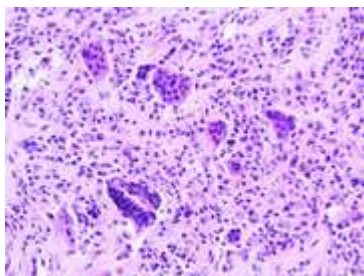
Klinik: Uncharakteristisch, im Zweifel röntgen!

# **11.4 Sehnenscheiden, Faszien und Bindegewebe**

## **Riesenzelltumor der Sehnenscheide**

Primär benigne

Lok.: Kleine Hand- und Fußgelenke



 Riesenzelltumor der Sehnenscheide, Finger, H&E.

## **Fibromatosen**

### **DUPUYTREN-Kontraktur**

Syn.: Palmarfibromatose

Mikro: Das Gewebe ist Fibroblasten- und -zytenreich, aber faserarm

Makro: Die Palmaraponeurose ist derb verdickt



 Klinischer Aspekt einer DUPUYTREN-Kontraktur am Ringfinger.

## **Morbus LEDDERHOSE**

Syn.: Plantarfibromatose

Morph.: Wie DUPUYTREN, hier ist allerdings die Plantaraponeurose betroffen.

## **Noduläre Fasziiitis**

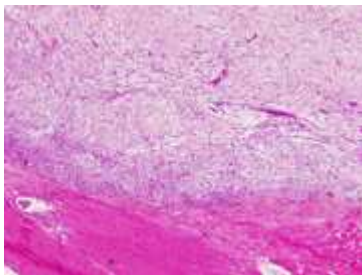
Es handelt sich vermutlich um eine reaktive Fibroblastenproliferation.

Ep.: Junge Erwachsene

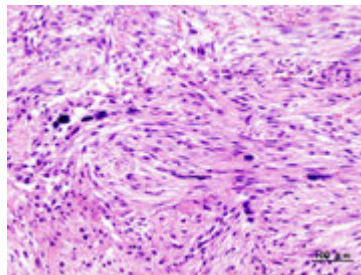
Lok.: Unterarm und Hand


Mikro: Rasches destruktives Wachstum, Mitosen, spindelige Fibroblasten

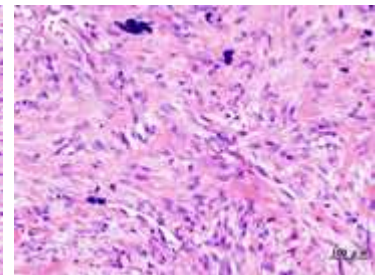
DD: Fibrosarkom



 Noduläre Fasziiitis, Unterarm, H&E.



 idem, stärker vergrößert.



 idem.

## **Morbus ORMOND**

Syn.: Idiopathische retroperitoneale Fibrose

Ep.: 40. - 60. Lj., bevorzugt Männer

Es handelt sich um einen Entzündungsprozess mit Periaortitis und Bildung fibrotischer Platten im Retroperitonealraum.

## Induratio penis plastica

Syn.: PEYRONIE-Krankheit

Fibromatose der Corpora cavernosa

## Nephrogenic Systemic Fibrosis or Nephrogenic Fibrosing Dermopathy (NSF/NFD)

Systemische Bindegewebserkrankung, Erstbeschreibung 1997

Ät.: Unklar.

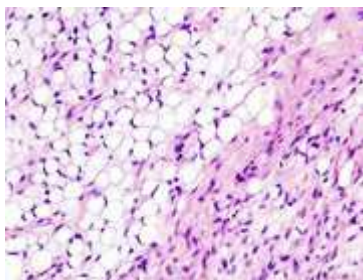
RF.: Niereninsuffizienz + Gadolinium-haltige MRT-Kontrastmittel!

Klinik: Systemische Bindegewebsvermehrung. Verdickung der Haut mit zunehmender Immobilisierung der Gelenke und Ausbildung von Kontrakturen. Befall innerer Organe z.B. der Niere.

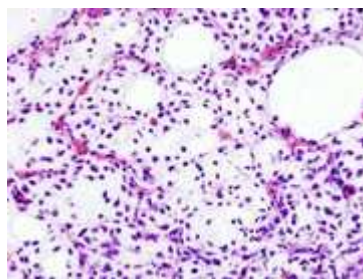
Weblinks:

- [. „Schwere Komplikationen durch Gadolinium-haltige Kernspin-Kontrastmittel“.](#)  
*Deutsches Ärzteblatt, 27. Dez 2006.*
- [Aktueller Public Health Advisory](#)
- [FDA-Informationen zu Gadolinium-haltigen Kontrastmitteln](#)
- [Homepage der internationalen Arbeitsgruppe zur Erkrankung](#)

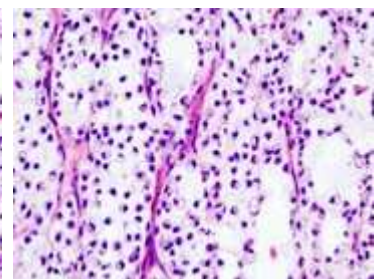
## Liposarkom



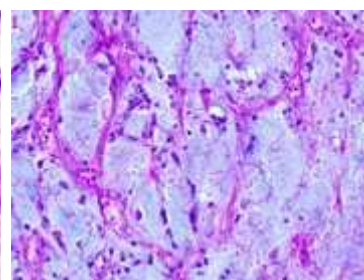
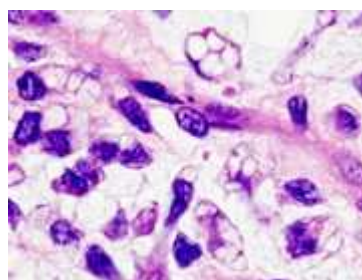
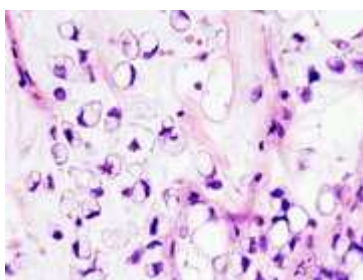
Myxoides Liposarkom aus der Tiefe der Oberschenkel- weichteile, H&E.



Idem, stärker vergrößert.



Idem.



Idem, stark vergrößert.

Idem.

Idem, Alcianblau-PAS.

## 12. Dermatopathologie

### 12.1 Haut – Allgemeines, Ekzeme

Dermatohistologische Grundbegriffe:

- Orthokeratose - Regelrechte Verhornung.
- Hyperkeratose - Verdickung des Stratum corneum (Hornschicht). Physiologisch: Schwielen.
- Parakeratose - Unvollständige Differenzierung der Keratinozyten, Verschwinden des Stratum granulosum, persistierende (pyknotische) Zellkerne in den Hornschüppchen, Verhornungsstörungen.
- Akanthose - Verdickung des Stratum spinosum (Stachelzellschicht) durch erhöhte Proliferation oder verzögerte Differenzierung.

### Effloreszenzenlehre

#### Primäre Effloreszenzen

Auftreten auf der gesunden Haut.

- Erythema - Lokalisierte Rötung (generalisierte Rötung: Erythrodermie)
- Macula - Fleck
- Papula - Papel
- Urtica - Quaddel
- Vesicula - Bläschen
- Bulla - Blase
- Pustula - Pustel
- Nodulus - Knötchen
- Nodus - Knoten
- Cysta - Zyste

#### Macula

Fleck, im Hautniveau gelegen.

- Rote Flecken
  - wegdrückbar
    - Erythem (lokale Hautrötung) durch Vasodilatation (Hyperämie)
    - Gefäßvermehrung, Teleangiektasien (Spider Naevi, Naevus flammeus)
  - nicht wegdrückbar - Extravasate
    - Purpura (z.B. bei Vasculitis, Thrombopenie)
    - Ecchymosen
    - Suffusion, Sugillation

- Braune Flecken
  - Pigmentflecken (Melanin), z.B. Sommersprossen
  - Hämosiderin
- Weiße Flecken
  - Depigmentierung, fehlendes Pigment, Bsp.: Vitiligo
  - Anämie
  - Gefäßspasmus
  - Pseudoleukoderm
- Blaue Flecken
  - Zyanose
  - Hämatom
  - Melanin in der Lederhaut
- Gelbe Flecken
  - Karotin (Vitaminpräparate, Karotten)
  - Lipoide
  - Gallenfarbstoffe (Bilirubin)
- Graue oder schwarze Flecken
  - Arsen, Silber, Quecksilber, Eisen, Stahl, Schwarzpulver, Schmutz, Kohle, Teer, Dithranol
- Verschiedenfarbige Flecken
  - Tätowierungspigment

## Urtica

Etymol.: Urtica = Brennessel

Pg.: Freisetzung von Histamin u.a. Mediatoren vorwiegend aus Mastzellen, geringer aus eosinophilen oder basophilen Granulozyten. -> Permeabilitätserhöhung der Kapillaren -> Ödem des Stratum papillare der Dermis.

Morph.: Scharf begrenzt, weich, flüchtig (<24h), sich über das Hautniveau vorbuckelnd. Rote Areale durch Vasodilatation, weiße durch Permeabilitätserhöhung mit Ödem.

Klinik: Meist starker Juckreiz.

## Vesicula und Bulla

Seröse Flüssigkeitsansammlung in der Haut.

Lokalisation:

- Keratolytisch - Unter dem Stratum corneum
- Akantholytisch - Intraepidermal
  - Spongiotisch - Durch Zerreissung der Zell-Zell-Kontakte (Desmosomen)
  - Zytolytisch - Durch Zelluntergang
- Epidermolytisch - Subepidermal

Aspekt: Schlaff, verletzlich (eher oberflächlich) - prall, derb (tiefer liegend)

Anordnung: Einzelstehend, gruppiert, segmental, generalisiert.



Bsp.:

- Herpes - Zytolytisch, gruppiert
- Pemphigus vulgaris - Akantholytisch-intraepidermale, schlaffe Blasen
- Pemphigoid - Epidermolytische, pralle Blasen

### **Pustel**

Bläschen mit Eiter (Granulozyten). Steril oder infektiös.

Bsp.: Follikulitis barbae, Pustulosis generalisata (Sulfonamide, SF der Psoriasis).

### **Papel**

Derbe knötchenartige Vorwölbung der Haut durch Vermehrung des Stratum granulosum.

Bsp.:

- Helle Papeln: Xanthelasma, Xanthomatose.
- Braune Papeln: Seborrhoische Keratosen, Naevuszellnaevus.
- Blaue Papeln: Morbus bleu (pigmentierte tiefer gelegene Keratinozyten), Hämangiom, Angiom, Basaliom.

### **Zysten**

Mit Epithel ausgekleidete weiche mucushaltige Hohlräume.

### **Sekundäre Effloreszenzen**

Auftreten auf geschädigter Haut bzw. auf der Grundlage von Primäreffloreszenzen

- Erosio - Erosion
- Excoriatio - Exkoration, Tiefe Abschürfung
- Fissura - Fissur, Riss
- Ulcus - Geschwür
- Crusta - Kruste
- Cicatrix - Narbe
- Squama - Schuppe
- Atrophie

### **Erosion**

In der Epidermis gelegene oberflächliche Hautläsion, Restitutio ad integrum (keine Narbenbildung).

### **Exkoration**

Hautabschürfung inklusive der oberen Dermis.

### **Fissura**

Einriss der Epidermis.

Bsp.: Analfissur

SF: Rhagade - Bis in die Dermis reichender, schmerzhafter Einriss. Abheilung unter Narbenbildung.

Bsp.: Mundwinkelrhagaden, hyperkeratotisch-rhagadiformes Fußekzem

## **Ulcus**

Geschwür. Tiefer Hautdefekt.

Bsp.: Ulcus crurum venosum

## **Kruste**

Vertrocknetes Wundsekret (Eiweiß, Fibrin, Zellen).

## **Narbe**

Z.T spezifische Morphologie:

- Kleine runde schüsselförmige Narben - Windpocken
- Kreisförmige Pockenimpfungsnarbe am Oberarm
- Lichenifikation - Feine, filigrane Vergrößerung des Hautreliefs, typisch z.B. bei chronisch-atopischem Ekzem (Neurodermitis).

## **Schuppe**

Durch vermehrte oder pathologische Verhornung.

Formen:

- Exfoliativ - Groß, lamellenartig - Bsp.: Schuppung nach Scharlach
- Colleretteartig - Halskrausenartig um einen Herd - Bsp.: Psoriasis rosea
- Ichtyosiform - Groß, festhaftend, fischschuppenartig - Bsp.: Ichtyosen
- Kleinlamellös - Kleine Hornlamellen - Bsp.: Ekzeme
- Pityriasiform - Fein, mehl- oder kleieartig - Bsp.: Einfache Kopfschuppen
- Psoriasiform - Weiß, nicht kohärent, spanartig - Bsp.: Psoriasis vulgaris

Farbe:

- Silberglänzend - Bsp.: Psoriasis vulgaris
- Fettig, talgig, gelb - Bsp.: Seborrhoisches Ekzem

## **Atrophie**

Reduktion von Stratum spinosum und Dermis (elastische Fasern).

Ät.: Alter (UVA-Strahlung), Glucokortikoide, Parapsoriasis, Frühstadium des kutanen T-Zell-Lymphoms (zigarettenpapierartig)

## **Psoriasis**

### **Psoriasis vulgaris (Gewöhnliche Schuppenflechte)**

Ep.: 1 - 3 % der Bevölkerung, w = m

Ät.: Polygen, multifaktoriell, Suszeptibilitätsgen auf Chromosom 17q (Region des interleukin enhancer binding factor (ILF)), HLA-Assoziation: HLA-A2, B13, B27, cw6, DR7, Realisationsfaktoren.

Pg kausal: Zusammenspiel von erblicher Disposition und Umweltfaktoren. Verschiedenste exogene und endogene Auslöser können zur Manifestation führen.

Pg formal: Störung des Gleichgewichts zwischen epidermaler Differenzierung (↓) und Proliferation (↑), Störung des epidermalen Volumens, des Kapillarsystems (erweitert und verlängert), humorale Immunphänomene (vermehrt aktivierte Lymphozyten und proinflammatorische Zytokine (IFN- $\gamma$ , TNF- $\alpha$ , IL 1/6/8, ICAM), APZ vermindert). Erhöhung der Mitoserate und der DNA-Synthese, Verkürzung von Zellzyklus und Transitzeit, stark erhöhter Zellstoffwechsel, Hyperorthoparakeratose, veränderte Strukturproteine.

Mikro Haut: Akanthose (Proliferation der Stachelzellschicht), Hyperorthoparakeratose, entzündliches Infiltrat, MUNRO'sche Mikroabszesse, Vordringen der Kapillaren bis in die Papillenspitzen.

Makro Haut (in vivo): KÖBNER-Phänomen (isomorpher Reizeffekt: Ekzem durch mechanische Irritation auslösbar), Kerzenfleck (wachsartige Abschuppung durch Parakeratose), darunter „letztes Häutchen“, unter dieser Schicht „blutiger Tau“ (Auspitz-Phänomen, Grund: Elongierte Kapillaren reichen bis in die Papillenspitzen). Streckseitenbetont.

Makro Nägel: Tüpfelnägel, Ölfleck, Onycholysis lateralis, Krümelnägel.

Ausprägungen:

- Typ 1 (60 - 70 %): Schwerer Verlauf, frühe Manifestation (10. bis 25. Lebensjahr), hohe familiäre Belastung und HLA-Assoziation, relevante Gene auf Chromosom 6q, KÖBNER-Phänomen.
- Typ 2 (30 - 40 %): Leichte Form, späte Manifestation (35. bis 60. Lebensjahr), keine familiäre Häufung, selten HLA-Assoziation, kaum KÖBNER-Phänomen.

SF: Psoriasis inversa - Lokalisation in den Körperfalten mit reduzierter oder fehlender Schuppung.

DD.: Ekzeme z.B. seborrhoisches Ekzem und atopische Dermatitis, Tinea corporis, Pityriasis rosea, CDLE, Morbus REITER.

Weblinks: [DermIS - Psoriasis kleinfleckig](#), [DermIS - Psoriasis großfleckig](#), [DermIS - Psoriasis inversa](#), [DermIS - Psoriasis palmaris et plantaris, isoliert](#)

## Psoriasis pustulosa

Ep.: 0,5-2,5 % der Psoriasis-Patienten.

Mikro: s.o. + sterile spongiforme KOGOJ-Pustel (Makro-Pustel).

Typen:

- Psoriasis pustulosa generalisata (Typ ZUMBUSCH)
- Psoriasis pustulosa palmoplantaris (Typ BARBER-KÖNIGSBECK)
- Acrodermatitis continua suppurativa HALLOPEAU

Weblinks: [DermIS - Psoriasis pustulosa Typ Zumbusch](#), [DermIS - Psoriasis pustulosa Typ Barber-Königsbeck](#), [DermIS - Acrodermatitis continua suppurativa Hallopeau](#)

## Psoriasis arthropathica

Ep.: 10–15% der Psoriasis-Patienten, HLA-B27-Assoziation

Formen:

- Peripher - Akut, symmetrisch, kleine Gelenke, destruktiv (5 %). DD.: Chronische Polyarthrit
- Axial - Sakroileitis, Spondylitis. DD.: Morbus BECHTEREW (Spondylitis ankylosans)

Weblink: [DermIS - Psoriasis arthropathica](#)

## Psoriasis-Erythrodermie

Weblinks: [DermIS - Psoriasis-Erythrodermie](#)

## Allergische Reaktionen

Überempfindlichkeitsreaktionen. Einteilung nach COOMBS und GELL (1963):

| Typ                   | Vorausss.                 | Allergene  | Pg.  | Zeitfenster  | Symptome   | Erkrankungen   |
|-----------------------|---------------------------|--|--|--------------|--|--|
| Typ 1<br>(Sofort-Typ) | Lösliches Protein-antigen | Pollen, Tierhaare, Nahrungsmittel, Hausstaubmilben, Schimmelpilze, Insektengifte, Penicillin | Ag-Bindung an Basophilen- und Mastzell-IgE -> IgE-Vernetzung („bridging“) -> Degranulation mit Freisetzung von Histamin, Bradykinin, Serotonin, LT, PG, IL-4, IL-5 u.a. Mediatoren | < 30 Minuten | Rhinorrhoe, Bronchokonstriktion, bronchiale Dyskrie und Wandödem, Vasodilatation, Permeabilitäts-erhöhung, Quaddel, systemisch Blutdruckabfall | Allergische Rhinokonjunktivitis, Asthma bronchiale, Urtikaria, QUINCKE-Ödem, Anaphylaxie |

|  |                                |  |   |           |   |
|--|--------------------------------|--|---|-----------|---|
| Typ 2<br>(Zyto-<br>toxischer<br>Typ)                     | Zell-<br>gebundenes<br>Antigen | Penicillin auf<br>Erythrozytenmembran,<br>Rhesusfaktor RhD,<br>Basalmembranantigene  | IgG, IgM bindet -><br>Komplementaktivierung,<br>Phagozytose   | Minuten   | Transfusionsreaktion (ABO, RhD),<br>Autoimmunhämolytische Anämie,<br>autoimmun-thrombozytopenische Purpura,<br>Anti-Basalmembran- Glomerulonephritis  |
| Typ 3<br>(Immun-<br>komplex-<br>Typ)                     | Lösliches<br>Antigen           | Bakterielle/virale<br>Antigene, Impfsereen,<br>inhalierete<br>Schimmelpilze und<br>Heustaub  | IgG, IgM bindet -><br>Immunkomplexablagerung<br>an der Basalmembran<br>kleiner Gefäße (Haut,<br>Niere) -><br>Komplementaktivierung,<br>Phagozytenaktivierung,<br>Gefäß- und<br>Gewebschädigung                                      | 3 - 8 h   | Serumkrankheit, Arthusreaktion nach i.m.-<br>Injektion, Vasculitis allergica, Exogen-<br>allergische Alveolitis (EAA), Farmerlunge,<br>Käsewäscherlunge, Vogelzüchterlunge,<br>Bäckerlunge u.a.m. |
| Typ 4<br>(Zellulär<br>vermittelter<br>Typ, Spät-<br>Typ) | Lösliches<br>Antigen           | Niedermolekulare<br>Substanzen (Haptene)<br>wie z.B.<br>Konservierungsmittel,<br>Berufsstoffe oder<br>Metallionen wie Nickel<br>nach Bindung an<br>körpereigene Moleküle | Transkutane Resorption -><br>Aufnahme durch<br>Langerhans-Zellen und<br>Transport in die regionären<br>Lymphknoten -><br>Präsentation durch APZ -><br>T-Zell-Reaktion -> IL-1,<br>TNF, NO, MAF, Zytokine -<br>> Entzündungsreaktion | 24 - 48 h | Allergisches Kontaktekzem,<br>Tuberkulinreaktion, Transplantatabstoßung   |

Klinische Tests: Typ 1: Prick-Test, Prick-zu-Prick-Test, Reibetest, Intracutantest, Scratch-Test, Labor: spez. und Gesamt-IgE, CAST-ELISA. Typ 4: Epikutantest.

## Urtikaria

Ät.: Sehr vielfältig. Allergisch (Typ 1), pharmakologisch (z.B. Salicylate), toxisch (Brennnessel, Ameisensäure), histaminreiche Lebensmittel, physikalisch (Druck, Reibung (Urticaria factitia), Vibration, Wärme (Anstrengung), Kälte, Licht), Enzymdefekte (z.B. C1-Esterase-Inhibitor-Mangel = Hereditäres angioneurotisches Ödem), Herdreaktionen (mikrobiell, neoplastisch), autoimmunologisch, Urticaria pigmentosa (Mastozytose), hormonelle Störungen, psychosomatisch, idiopathisch.

- Akute Urtikaria: meist idiopathisch (50 %), 1/3 Quincke-Ödem
- Chronische Urtikaria: meist idiopathisch oder Salicylatintoleranz
- Urtikaria-Vaskulitis (> 24 h)

Pg.: Freisetzung von Histamin u.a. Mediatoren vorwiegend aus Mastzellen, geringer aus eosinophilen oder basophilen Granulozyten. -> Vasodilatation und Permeabilitätserhöhung der Kapillaren -> Erythem und Ödem des Stratum papillare der Dermis.

Mikro: Ödem, v.a. im oberen Korium, Vasodilatation, perivaskuläres entzündliches Infiltrat, erhöhter Gehalt an Mastzellen in der Dermis.

Makro: Scharf begrenzt, weich, flüchtig (<24h), sich über das Hautniveau vorbuckelnd. Rote Areale durch Vasodilatation (Urticaria rubra), weiße durch Permeabilitätserhöhung mit Ödem und Gefäßkompression (Urticaria alba). SF.: Hämorrhagisch (Erythrozytenaustritt), bullös (starkes Exsudat).

Klinik: Meist starker Juckreiz.

Verlauf: Entstehung binnen Minuten, Rückbildung innerhalb von Minuten, Entstehung am gleichen Ort erst wieder nach Tagen (Regeneration der Mastzellgranula).

Weblinks: [DermIS - Urticaria/Urtikaria](#)

## **Ekzem / Dermatitis**

Die Begriffe Dermatitis und Ekzem werden oft synonym verwendet. Dermatitis meint eher einen akuten Verlauf mit rascher Rückbildung, während man den Begriff Ekzem eher für chronische Entzündungen verwendet.

Ep.: Prävalenz 20 %.

Ät.: Entzündliche Intoleranzreaktion der Haut, nicht-kontagiös.

Mikro: Herdförmige Spongiose, Akanthose, Parakeratose.

Makro: Synchron polymorphe Effloreszenzen: Rötung, Knötchen, Bläschen, Nässen, Schuppenbildung, Lichenifikation (Vergrößerung der Hautfelderung). Dyshidrotisch <-> hyperkeratotisch-rhagadiform.

Symptome: Juckreiz

Einteilungsversuche:

- Kontaktekzem - Präv.: 1,5 – 5,4 %
  - Allergisches Kontaktekzem
  - Irritativ-toxisches Kontaktekzem
- Atopisches Ekzem syn. Atopische Dermatitis syn. Neurodermitis - Präv.: 5 % (Kleinkinder bis zu 20 %)
- Seborrhoisches Ekzem - Präv.: 2 - 5 % (bei AIDS bis 46 %)
- Numulläres (mikrobielles) Ekzem
- Hyperkeratotisch-rhagadiformes Ekzem
- Dyshidrotisches Ekzem
- Stauungsekzem

### **Allergisches Kontaktekzem**

Ep.: Prävalenz: < 5 %

Pg.: Allergische Typ 4-Reaktion (T-Zell-vermittelt, Spätreaktion), selten Typ 1, nach lokaler Exposition. Lokale Reaktion nach ein bis zwei Tagen, aber auch hämatogene Streuung möglich.

Auslöser: Reinigungs- und Desinfektionsmittel, Leder, Farbstoffe (Textil, Haarfärbemittel, Tätowierfarbe), Duftstoffe, Berufsstoffe (Kühlschmierstoffe), Nickel (Modeschmuck), Zahnmaterial, biologische Stoffe wie Teebaumöl (Terpene) und Korbblüter (Ringelblume, Kamille), Kosmetika.

Gefährdete Berufsgruppen: Friseure, Gesundheitsberufe, Reinigungsfachkräfte, Bauberufe, Floristen, Gärtner.

Weblinks: [DermIS - Allergisches Kontaktekzem \(Typ I\)](#), [DermIS - Allergisches Kontaktekzem \(Typ IV\)](#), [DermIS - Allergisches Kontaktekzem mit hämatogener Streuung](#)

### **Irritativ-toxisches Kontaktekzem**

Ät.: Bsp.: Sonnenbrand, Erfrierung, Windeldermatitis, Reinigungsmittel, reizende Chemikalien, Säure-Laugen-Verletzung, Kontakt mit Feuerquallen (bandförmige schmerzhaft Rötungen). Weitere Faktoren (Hautzustand, Mazeration).

Weblinks: [DermIS - Windeldermatitis](#), [DermIS - Toxisches Kontaktekzem](#), [DermIS - Subtoxisch-kumulatives Kontaktekzem](#)

### **Atopisches Ekzem**

Syn.: Neurodermitis, Atopische Dermatitis, Endogenes Ekzem

Gruppe: Formenkreis der Atopien.

Ep.: Prävalenz: 5 %, Kleinkinder bis zu 20 %.

Ät.: Multifaktoriell. Polygene Vererbung mit Schwellenwert (Realisationsfaktoren). Suszeptibilitätsgen auf Chromosom 3, weiterer Genlocus auf Chromosom 11. Familiäre Häufung.

Pg.: Störung der zellulären Immunität (-> Infektneigung) und IgE-Überschuss. Zahlreiche Auslöser (Wärme, trockene Luft, mechanische Irritation, Allergene, bakterielle Besiedelung, pruritogene Lebens- und Genussmittel, Stress).

Klinik: Beugeseitenbetont trockne juckende Haut, später Lichenifikation und evtl. Prurigoknoten. Mikrosymptome: Sebestase, halonierte Augen, DENNIE-MORGAN-Falte (doppelte Unterlidfalte), HERTHOGE-Zeichen (Rarifizierung der lateralen Augenbrauen), Rhagaden an Lippen und Ohrläppchen, Hyperlinearität der Hand, Keratosis follicularis, kutane Infektneigung (bes. Staphylococcus aureus und Herpes simplex), weißer Dermographismus, Neigung zu Augen-, Fuß-, Hand- und Fingerkuppenekzemen, Wolle-Unverträglichkeit.

Verlauf: Manifestation in 3/4 der Fälle in den ersten zwei Lebensjahren, Rückbildung in 3/4 der Fälle bis zur Pubertät. Chronisch-rezidivierender, phasenhafter Verlauf:

- Bis Ende des 2. Lebensjahres: E-Typ - Ekzemähnlich, Papulovesikel.
- 4. - 12. Lebensjahr: L-Typ - Lichenifikation, lichenoide Papel.
- Ab 13. Lebensjahr: P-Typ - Papel auf urtikariellem Grund, Übergang in Prurigoknoten.

Kompl.: Eczema herpeticatum (HSV-Infektion bei atopischem Ekzem).

Weblinks: [DermIS - Atopisches Ekzem](#), [DermIS - Ekzema herpeticatum](#), [The Diagnosis of Atopic Dermatitis](#)

## **Allerg. Konjunktivitis, Rhinitis, Asthma bronchiale**

Gruppe: Atopien syn. atopic/eczema dermatitis syndrome (AEDS)

Formen der Atopie: Allergische Konjunktivitis, allergische Rhinitis (Heuschnupfen), allergisches Asthma bronchiale, atopisches Ekzem, allergische Urtikaria (Nesselsucht).

Ep.: Prävalenz 5 - 10 %, davon 10 - 20 % mit Rhinokonjunktivitis, davon entwickeln etwa 30 % nach 5 - 15 Jahren ein allergisches Asthma bronchiale (Etagenwechsel). Neurodermitiker erkranken häufiger.

Pg.: Allergische Reaktion vom Typ 1 (Sofort-Typ).

Auslöser: Pflanzenpollen, Hausstaubmilbenkot, Tierhaare, Lebensmittel (beachte Kreuzallergien zu bestimmten Pollen), Chemikalien.

## **Seborrhoisches Ekzem**

Ep.: Prävalenz < 5 %, bei AIDS-Patienten bis > 40 %!

Ät.: Unklar

Lok.: Behaarter Kopf, Ohren, Augenbrauen, Nasolabialfalte, vordere und hintere Schweißrinne.

Klinik: Juckreiz, Brennen, fettige gelbliche schuppene unscharf begrenzte Herde.

DD.: Psoriasis (erythemosquamös, scharf begrenzt)

Weblinks: [DermIS - Seborrhoisches Ekzem](#)

## **Mikrobielles Ekzem**

Ät.: Hygienemängel/übermäßige Hygiene, Mikroorganismen

Klinik: Z.B. Schnullerekzem

Weblinks: [DermIS - Dysregulativ-mikrobielles Ekzem](#), [DermIS - Dysregulativ-mikrobielles Ekzem vom pruriginösen Typ](#)

## **Hyperkeratotisch-rhagadiformes Ekzem (sui generis)**

Lok.: Hände, Füße

Makro/Klinik: Schmerzhaftes Rhagaden, Hyperkeratosen, kein Juckreiz

Weblinks: [DermIS - Hyperkeratotisch-rhagadiformes Hand- / Fußekzem](#)

## **Dyshidrotisches Ekzem**



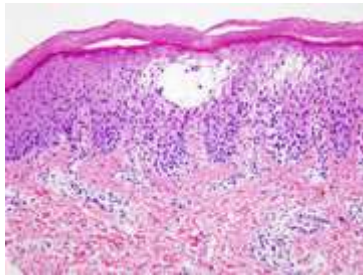
Syn.: Dyshidrie, Dyshidrosis, Dyshidrosiformes Ekzem, Pompholyx, Spongiöse Dermatitis

Ät.: Verengte Schweißdrüsenausführungsgänge, endogen-allergisch, gehäuft bei Atopikern

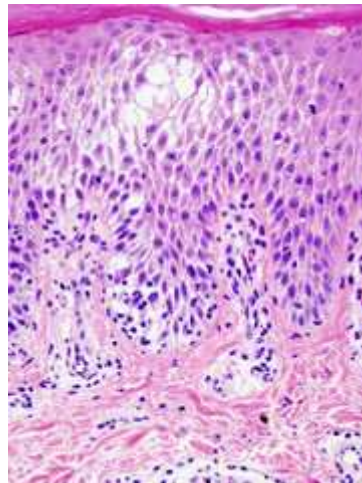
Lok.: Oft an Handfläche (Cheiropompholyx) oder Fußsohle (Podopompholyx)

Mikro: Intrazelluläres Ödem, Bläschenbildung.

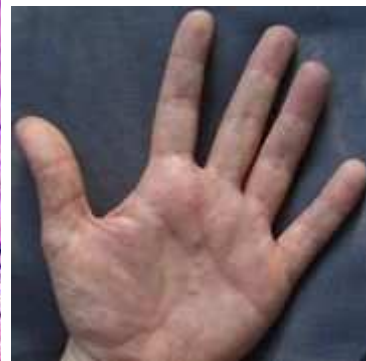Makro/Klinik: Sagokornartige, kleine pralle Bläschen mit u.U. heftigem Juckreiz.



Dyshidrie, H&E.



Idem.



Dyshidrie, Makro.

Weblink: [DermIS - Dyshidrosiformes Ekzem](#)

## Stauungsekzem

Weblink: [DermIS - Stauungsekzem](#)

## Exsikkationsekzem (Eczéma craquelé)

Trockne Haut, verminderte Talgproduktion, Verstärkung durch häufiges Waschen.

Weblinks: [DermIS - Exsikkationsekzem](#)

## Arzneimittlexanthem

Exanthem (= monomorphe Hautveränderungen am ganzen Körper) ausgelöst durch Pharmaka oder deren Metabolite (Cytochrom P<sub>450</sub>).

Pg.:

- Allergisch, Einteilung nach COOMBS und GELL:
  - Typ 1 (Sofort-Typ): Bsp.: Urtikaria, QUINCKE-Ödem. Auslöser z.B. Salicylate (pseudo-allergisch), Analgetika, Penicilline.

- Typ 2 (Zytotoxischer Typ): Bsp.: Thrombozytopenische Purpura, makulopapulöses Exanthem. Auslöser z.B. Penicilline, Amoxicillin, Ampicillin (bes. bei gleichzeitiger EBV-Infektion), Cephalosporine.
  - Typ 3 (Immunkomplex-Typ): Bsp.: Erythema exsudativum multiforme (EEM), Toxische Epidermale Nekrolyse (TEN) bzw. LYELL-Syndrom, Fixes toxisches AME (SF des EEM). Auslöser sind z.B. Allopurinol, Carbamazepin, Phenytoin, Sulfonamide, Pyrazolone, Barbiturate.
  - Typ 4 (T-Zell-vermittelter Typ): Bsp.: Generalisiertes allergisches Kontaktekzem, Baboon-Syndrom. Sensibilisierung z.B. durch lokale Anwendung von Aminoglykosidantibiotika oder p-Phenylendiamin.
- Pseudo-allergisch
  - Metabolisch-toxisch

Die häufigsten Auslöser von Arzneimittelexanthemen sind Antibiotika und Antikonvulsiva.

Weblinks: [DermIS - Arzneimittelexanthem](#), [DermIS - Fixes Arzneiexanthem](#), [DermIS - Pellagra-artiges Arzneimittelexanthem](#), [DermIS - Lyell-Syndrom](#)

### **Erythema exsudativum multiforme (Typ Minor)**

Morph.: Kokardenartige (schießscheibenartige) Figuren mit zentraler Blasenbildung.

Weblinks: [DermIS - Erythema exsudativum multiforme, Typ Minor](#)

### **STEVENS-JOHNSON-Syndrom**

Syn.: Erythema exsudativum multiforme, Typ Major

Weblinks: [DermIS - Stevens-Johnson Syndrom](#)

### **Lichen ruber planus**

Syn.: Knötchenflechte

Ät.: Unklar, nicht kontagiös, nicht erblich.

Pg.: Entzündlich

Lok.: Vorwiegend Handgelenke, Knöchel, Lumbosakralbereich und Körperstamm. Befall der Haut und der Hautnahen Schleimhäute.

Mikro: Bandförmiges subepidermales Lymphozytenfiltrat, vakuolig degenerierende Basalzellen, Orthohyperkeratose und Akanthose mit sägezahnartiger Verlängerung der Reteleisten.

Makro: Lokale oder generalisierte plane erythematöse Papeln („Tafelberge“) mit weißer, netzartiger Zeichnung (WICKHAM-Streifung).

Klinik: Juckreiz, KÖBNER-Phänomen (isomorpher Reizeffekt).

Varianten des Lichen ruber:

- Lichen ruber actinicus
- Lichen ruber anularis
- Lichen ruber bullosus
- Lichen ruber decalvans
- Lichen ruber exanthematicus
- Lichen ruber follicularis
- Lichen ruber partim atrophicans der Haut
- Lichen ruber pigmentosus
- Lichen ruber striatus
- Lichen ruber verrucosus

Weblinks: [DermIS - Lichen ruber planus](#), [DermIS - Lichen ruber](#)

## Lichen sclerosus et atrophicus

Ät.: Unklar

Pg.: Chronisch-entzündlich, lymphozytär.

Lok.: Häufig an Genitale und Perineum.

Makro: Glänzende, porzellanfarbe, flache, unregelmäßige, gut abgrenzbare, atrophische Papeln. Entzündlicher Randsaum, folliculäre Hyperkeratosen.

Weblinks: [DermIS - Lichen sclerosus et atrophicus](#)

## Erythema nodosum

Ät.: Allergisch (Verzögerter oder Immunkomplex-Typ)?

Vorkommen bei:

- Medikamente
- Infektionen (Tuberkulose, Streptokokken, Yersinien, Chlamydien, Katzenkratzkrankheit, Toxoplasmose)
- Chronisch-entzündliche Erkrankungen (Sarkoidose, Morbus CROHN)
- Rheumatisches Fieber

Lok.: Schienbeine, seltener an Oberschenkel oder Unterarmen.

Mikro: Pannikulitis (Entzündung des subkutanen Fettgewebes), leukozytäre Infiltration der subkutanen Septen (Lymphozyten, Neutrophile und Eosinophile, Histiozyten, Fremdkörper-Riesenzellen). IgM- und C3-Deposits in den Gefäßwänden. In der Frühphase eher neutrophile Reaktion, später eher granulomatös mit Ausbildung von epitheloidzelligen Granulomen. Evtl. Fettgewebnekrosen oder sichelförmige Einblutungen.

Makro: Multiple gerötete oder blau-rote, entzündliche, druckschmerzhafte Knoten.

Weblinks: [DermIS - Erythema nodosum](#)

## **Granuloma anulare**

Weblinks: [DermIS - Granuloma anulare](#)

## **Ulcus**

### **Ulcus cruris**

Sammelbegriff für chronische, epithelüberschreitende Wunddefekte am Unterschenkel unterschiedlicher Ätiologie.

Ät.: Exogen (mechanisch, thermisch, aktinisch, chemisch, mikrobiell, iatrogen), vaskulär (arteriell, venös, mikroangiopathisch, vaskulitisch, neoplastisch, viskositätsbedingt, i.R.v. Dermatosen), neurogen (peripher, zentral).

DD.: Plattenepithelkarzinom! (therapieresistent, wachsend, randständig erhaben)

### **Ulcus cruris venosum**

Ät.: Fortgeschrittene CVI.

Lok.: Typischerweise Innen- oder Außenknöchel bis hin zum zirkulären „Gamaschenulkus“.

Klinik: Ulkus, Zeichen der CVI.

[DermIS - Ulcus cruris venosum](#)

### **Ulcus cruris arteriosum**

Lok.: Endstromgebiete

### **Ulcus diabeticorum**

- Neurogen: Malum perforans - Schmerzloses Ulcus mit reaktiver Hyperkeratose des Ulcusrandes, bevorzugt an typischen Druckstellen des Fusses (Metatarsaleköpfchen, Zehen, Ferse).
- Mikroangiopathisch: Nekrosen im Bereich der Endstromgebiete (Zehen, Ferse).

### **Pyoderma gangraenosum**

Ät.: (Auto-)Immunologisch-vaskulitisch (?). Assoziiert mit chronischen Darm-, rheumatischen und neoplastischen Erkrankungen.

Lok.: Großflächig, meist unilokulär. Häufig an der Vorderseite des Unterschenkels, es kann aber auch jedes andere Hautareal betroffen sein.

Mikro: IF: Unspezifische C3- und Fibrinablagerung.

Klinik: Rasch ulzerierende schmerzhafte sterile Pusteln mit zentrifugaler Ausbreitung, epidermale Nekrose, evtl. mit lividem Randsaum, Pathergie-Phänomen: Chirurgische Manipulation führt zum Progress (!) und neue Läsionen nach Bagateltrauma.

Weblinks: [DermIS - Pyoderma gangraenosum](#)

### **Necrobiosis lipoidica (diabeticorum)**

Granulomatöse Entzündung mit Degeneration des Bindegewebes.

Ät.: Unklar. Assoziiert mit Diabetes mellitus (50 %)

Lok.: Solitär oder symmetrisch an den Streckseiten der Unterschenkel.

Mikro: Kollagene Degenerationszonen mit Lipoidablagerung.

Klinik: Asymptomatische erythematöse, gelb-bräunliche, wachsartige, scharf begrenzte Plaques mit zentraler Atrophie und Ulzerationsneigung.

Weblinks: [DermIS - Necrobiosis lipoidica](#)

### **Kalziphylaxie**

Ät.: Störung des Kalziumphosphat-Stoffwechsels (Hyperphosphatämie, Kalziumverlust) bei chronischer Hämodialyse (Niereninsuffizienz) mit sekundärem Hyperparathyreoidismus und metastatischer Kalzinose.

Makro: Kalziumablagerungen in sämtlichen Organen. Disseminierte Hautnekrosen.

## **Wundheilungsstörungen**

Ät.:

- Lokal: Austrocknung, Mazeration, Fremdkörper, Nekrosen, Entzündung, Mikroben, fehlende Vaskularisierung, Stauung, Druck.
- Allgemein: Eiweißmangel, Vitaminmangel, Anämie, Angiopathie, schlechter Allgemeinzustand.

## **12.2 Adnexen**

### **Akne vulgaris**

Ät.: Multifaktoriell: Familiäre Häufung (polygen, autosomal-dominant, variable Penetranz), Androgene (Adolezenz).

Pg.: Seborrhoe (verstärkte Talkproduktion), folliculäre Hyperkeratose (verengter Ausführungsgang), bakterielle Besiedelung (*Propionibacterium acnis*, *granulosum*, *parvum*).

-> Primärstadium: Nicht-entzündlicher Komedo

- > Sekundärstadium: Entzündungsreaktion - Papeln, Pusteln, Nodi, Abszedierung
- > Tertiärstadium: postinflammatorisch - Fistelkomedonen, Zysten, Narben

Formen: Acne comedonica, Acne papulo-pustulosa, Acne conglobata

Sonderformen: Acne aestivalis (Mallorca-Akne), Acné excoriée des jeunes filles, Acne fulminans, Acne mechanica, Acne medicamentosa (z.B. Glucokortikoide und Androgene, Vitamin-B-Präparate, Jod- und Bromverbindungen, Lithium, INH, Barbiturate, Phenytoin, Thyreostatika), Acne necroticans, Acne neonatorum, Akne Tetrade (Akne conglobata, abszedierende Perifollikulitis, intertriginöse Abszesse, Pilonidalsinus), Acne venenata (Kontaktakne durch Teere, mineralische Öle, aromatische CKW), Kosmetikakne.

DD: Rosazea (keine Komedonen, dafür Teleangiektasien)

## Rosazea

Ep.: Gipfel in der 5. Dekade

Makro: Vorwiegend im Gesicht Papeln, Pusteln, Knoten, oft Teleangiektasien (Couperose), in 7-10 % (m >> w) entwickelt sich ein Rhinophym („Knollennase“) durch Talgdrüsenhyperplasie, in 2-5 % droht eine Augenbeteiligung. Im Ggs. zur Akne keine Komedonen, keine Propionibakterien, keine Bindung an den Haarfollikelapparat, kein Narben- oder Kelloidbildung.

## Haarausfall

- Haar-bedingter Haarausfall
  - Androgenetische Alopezie - häufigste Ursache des Haarausfalls. Ät.: Katageninduktion in androgensensitiven Haarfollikeln.
  - Alopecia areata (kreisrunder Haarausfall), kleinherdig/großherdig - zweithäufigste Ursache des Haarausfalls. Ät.: genetisch-autoimmunologisch
- Haarausfall bei Erkrankungen der Kopfhaut
  - nicht vernarbend - z.B.: Seborrhoisches Ekzem, Psoriasis capitis, Tinea capitis
  - vernarbend - z.B.: Lichen ruber, Lupus erythematodes, Follikulitis decalvans
- Metabolisch-toxisch/Systemerkrankung - nicht vernarbende Alopecia diffusa - Nährstoffmangel, Zytostatika, Bestrahlung, hormonelle Störungen, schwere Allgemeinerkrankungen, Infektionen (Lues II, Mikrosporie).

Weblinks: [DermIS - Alopecia areata](#), [DermIS - Alopecia diffusa](#)

## 12.3 Erbliche Hauterkrankungen

In diesem Kapitel werden die Erkrankungen mit Hautmanifestation besprochen, die sich auf eine definierte genetische Veränderung zurückführen lassen. Natürlich sind auch bei vielen anderen (Haut-)Erkrankungen in unterschiedlichem Ausmaß genetische Faktoren beteiligt.

### Ichthyosen

Syn.: Fischeschuppenkrankheit

Etym.: ichthýs (altgr.): der Fisch

Genetisch bedingte Erkrankungen mit abnormer schildchen- oder rautenförmiger Schuppung der Haut.

Weblinks:

- [Netzwerk für Ichthyosen und verwandte Verhornungsstörungen \(NIRK\)](#)
- [Foundation for Ichthyosis and Related Skin Types \(FIRST\)](#)
- [DermIS - Ichthyosis congenita](#)

## **Isolierte vulgäre Ichthyosen**

Diese Ichthyosen entwickeln sich in den ersten Lebenswochen oder -monaten und manifestieren sich ausschließlich an der Haut.

### **Ichthyosis vulgaris, autosomal-dominant (ADI)**

Ep.: Ca. 1:1.000, häufigste Ichthyose.

Erbgang: Autosomal-dominant

Ät.: Homozygote oder heterozygote Mutationen im Filaggrin-Gen (FLG) auf Chromosom 1q21. -> Mangel an Profilaggrin und Filaggrin (Keratohyalin granula). Assoziiert mit Atopien.

Pg.: Retentionshyperkeratose

Mikro: Das Stratum granulosum ist reduziert, Atrophie der Epidermis.

Klinik: Manifestation vor dem 2. Lebensjahr. Polygonale flache evtl. diskrete Schuppen („Pflastersteinrelief“), am ganzen Körper evtl. unter Aussparung von Gesicht und Beugen, Streckseitenbetont und ohne Involvement der Schleimhäute, palmoplantare Hyperlinearität, Keratosis pilaris. Verminderte Schweißproduktion.

Weblinks: [OMIM - Ichthyosis vulgaris](#), [DermIS - Ichthyosis vulgaris](#)

### **X-chromosomal-rezessive Ichthyosis vulgaris (XRI)**

Ep.: Ca. 1:4.000, zweithäufigste Ichthyose.

Erbgang: X-chromosomal-rezessiv

Ät.: Defizienz der Steroidsulfatase (Xp22.32)

Pg.: Retentionshyperkeratose

Mikro: Hypertrophie der Epidermis

Klinik: Manifestation ab der Geburt bzw. im Säuglingsalter. Kleine dunkle festhaftende Schuppen. Kopfhaut, Ohren, Nacken sind besonders betroffen, Gesicht, Handflächen und Fußsohlen hingegen ausgespart. Asymptomatische Hornhautbeteiligung in 50 %.

Weblinks: [OMIM - Ichthyosis, X-linked](#)

## **Komplexe vulgäre Ichthyosen**

Diese Ichthyosen entwickeln sich in den ersten Lebenswochen oder -monaten und manifestieren sich auch extrakutan.

## **Isolierte kongenitale Ichthyosen**

Diese Ichthyosen bestehen schon bei der Geburt und sie betreffen nur die Haut.

### **Kongenitale lamelläre Ichthyose**

#### **Lamelläre Ichthyose 1 (LI1)**

Ep.: Ca. 1:200.000

Erbgang: Autosomal-rezessiv

Ät.: Defizienz der Keratinozytentransglutaminase 1 (TGM1) (14q11.2) -> Gestörte Bildung des „Cornified Envelope“, der Hüllmembran der Hornzellen.

Klinik: Schwerste Ichthyosis, generalisierte flache große polygonale dunkle Schuppen, palmoplantare Hyperkeratose, Ektropium, neonatal Kollodion-Haut mit lamellärer Exfoliation und drohender Sepsis und Proteinverlust.

Weblinks: [OMIM - Lamellar ichthyosis 1](#)

#### **Lamelläre Ichthyose 2 (LI2)**

Ep.: Sehr selten

Erbgang: Autosomal-rezessiv

Ät.: Mutationen im Gen der ATP-bindenden Kasette A12 (ABCA12), das für einen ABC-Transporter kodiert (2q34).

Weblinks: [OMIM - Lamellar ichthyosis 2](#)

#### **Lamelläre Ichthyose 3 (LI3)**

Erbgang: Autosomal-rezessiv

Ät.: Defekt in der Region 19p12-q12.

Pg.: Retentionshyperkeratose



Klinik: Große, dunkle, plattenartige, festhaftende Schuppen, kein Erythrodermie. Kollodion-Babys, Gesicht und Ohren sind besonders betroffen.

Weblinks: [OMIM - Lamellar ichthyosis 3](#)

### **Kongenitale bullöse ichthyosiforme Erythrodermie BROCC**

Ep.: Ca. 1:500.000

Erbgang: Autosomal-dominant

Ät.: Punktmutationen in den Keratin-Genen 1 (KRT1; 12q13) und 10 (KRT10; 17q21-q22).

Pg.: Abnormes Arrangement der Tonofibrillen.

Klinik: 71 % sind bei Geburt, 95 % werden im ersten Lebensjahr symptomatisch. Epidermolytische Hyperkeratose, bullöse ichthyosiforme Erythrodermie.

Weblinks: [OMIM - Bullous erythroderma ichthyosiformis congenita of Brocq](#)

### **Bullöse Ichthyose SIEMENS**

Ät.: Defizienz des Keratins 2e (KRT2E) (12q11-q13).

Weblinks: [OMIM - Ichthyosis bullosa of Siemens](#)

### **Annuläre epidermolytische Ichthyose**

Ät.: Defizienz des Keratins 1 (KRT1; 12q13) oder 10 (KRT10; 17q21-q22).

Weblinks: [OMIM - Cyclic ichthyosis with epidermolytic hyperkeratosis](#)

### **Epidermolytische Palmoplantarkeratodermie Typ VÖRNER**

Ät.: Keratin 9-Defekt

Weblinks: [OMIM - Epidermolytic palmoplantar keratoderma](#)

### **Harlekin-Ichthyose (Ichthyosis gravis)**

Ät.: Mutationen im Gen ABCA12 (2q34), siehe oben unter Lamelläre Ichthyose 2 (LI2).

Weblinks: [OMIM - Ichthyosis congenita, harlequin fetus type](#)

### **Komplexe kongenitale Ichthyosen**

Diese Ichthyosen bestehen schon bei Geburt und manifestieren sich auch extrakutan.

### **CONRADI-HÜNERMANN-HAPPLE-Syndrom**

Syn.: Chondrodysplasia punctata 2 (CDPX2)

Erbgang: X-chromosomal-dominant

Ät.: Defizienz des Emopamil-bindenden Proteins (EBP; Xp11.23-p11.22) (Cholesterin-Biosynthese).

Klinik: Ichthyose, Chondrodysplasia punctata, Katarakt, Kleinwuchs.

Weblinks: [OMIM - Chondrodysplasia punctata 2, X-linked dominant; CDPX2](#)

## **CHILD-Syndrom**

*Congenital Hemidysplasia with Ichthyosiform Erythroderma and Limb Defects*

Erbgang: X-chromosomal-dominant

Ät.: Defizienz des NSDHL-Gens (Xq28), das eine 3-Beta-Hydroxy-Steroid-Dehydrogenase kodiert.

Weblinks: [OMIM - Congenital Hemidysplasia with Ichthyosiform Erythroderma and Limb Defects](#)

## **COMÈL-NETHERTON-Syndrom**

Erbgang: Autosomal-rezessiv

Ät.: Mutation im SPINK5-Gen (5q32), das den Serin-Protease-Inhibitor LEKTI (lymphoepithelial Kazal-type-related inhibitor) kodiert.

Weblinks: [OMIM - Netherton syndrome; NETH](#)

## **Epidermolysis bullosa hereditaria**

Ät.: Genetisch heterogene Defekte epidermaler Strukturproteine (Keratin 5 und 14, Plectin, Laminin 5, Kollagen XVII,  $\alpha6\beta4$  Integrin, Kollagen VII) führen zur mechanischen Instabilität der Haut. Blasenbildung bei geringester mechanischer Belastung.

Weblinks: [OMIM - Epidermolysis bullosa](#), [DermIS - Epidermolysis bullosa hereditaria](#)

## **Tuberöse Sklerose**

*tuberous sclerosis*

Syn.: Morbus PRINGLE-BOURNEVILLE

Neurokutanes Mißbildungssyndrom.

Erbgang: Autosomal-dominant, häufig Neumutationen.

Ät.: Genetisch heterogen. Mutationen in den Genen TSC1 (9q34) oder TSC2 (16p13.3). Evtl. weitere Gene (TSC3 und TSC4).

Morph.:

- Gehirn: Vergrößerte, verbreiterte, weißere/hellere Gyri von fester Konsistenz umrahmt von normalen Gyri, abgeschwächte Abgrenzung zwischen Cortex und Mark, periventrikuläre Verkalkungen. Astrozytome der Retina.
- Haut: Diskrete lokale Hypopigmentierungen (Eschenlaub-Phänomen), Adenoma sebaceum (Angiofibrome), Koenen-Tumoren (peri- und subunguale Fibrome).
- Neoplasien: Gehäuft Ependymome, Riesenzellastrozytome, Rhabdomyome des Herzens, bilaterale Angiomyolipome der Niere, Nierenkarzinom,
- Sonstiges: Knochenzysten (phalangeal), Nierenzysten.

Klinik: Mentale Retardierung, Epilepsie, Wolf-Parkinson-White-Syndrom, hormonelle Störungen.

Weblinks: [OMIM - tuberous sclerosis](#), [DermIS - Morbus Bourneville-Pringle](#)

## **Neurofibromatose (Morbus VON RECKLINGHAUSEN)**

Neuroektodermale Systemerkrankung. 8 Typen. Selten Spontanmutationen.

### **Typ 1 (Periphere Neurofibromatose)**

Erbgang: Autosomal-dominant

Ät.: Mutationen im Neurofibromin-Gen NF1 (17q11.2). (Bei einigen Kleinkindern mit Symptomen der NF1 und Blutkrebs konnten homozygote Mutationen in den Mismatch-repair-Genen MLH1 und MSH2 identifiziert werden).

Morph.:

- Haut: Neurofibrome (> 1) oder mind. 1 plexiformes Neurofibrom, Café-au-lait-Flecken (> 5), axilläre oder inguinale Hyperpigmentierung (axillary/inguinal freckling), Wammen, Cutis laxa, Naevi, Lentigines, Hämangiome u.a.
- Auge: LISCH-Knötchen (Iris-Hamartome, > 1), Hypertelorismus, Glaukom
- ZNS: Aqueductstenose, Hydrocephalus
- Sonstiges: Nierenarterienstenose, Skoliose
- Neoplasien: Gehäuft Optikusgliome, Meningeome, hypothalamische Tumoren, Neurofibrosarkome (!), Rhabdomyosarkome, Karzinoide des Duodenums, Somatostatinome, Parathyroideadenoma, Phaeochromozytome u.a.m.

Klinik: Mentale Retardierung.

Weblinks: [OMIM - Neurofibromatosis type I \(NF1\)](#), [DermIS - Neurofibromatosis generalisata \(von Recklinghausen\)](#)

## **Dyskeratosis follicularis (Morbus DARIER)**

Ep.: Manifestation mit 6 - 20 Jahren.

Erbgang: Autosomal-dominant, häufig Spontanmutation, variable Penetranz.

Ät.: Mutationen im Gen der SERCA2 Ca<sup>2+</sup>-ATPase (ATP2A2) (12q23-q24.1).

Makro: An der Haut braun-rötliche warzenartige keratotische Papeln an Stamm, Kopfhaut, Stirn, Beugen, die zu flächigen verrucösen keratotischen mazerierten fötide riechenden Plaques konfluieren. Unterbrechung der Papillarlinien (palmar and plantar pits). Nagelfragilität mit sägezahnartigem Rand.

Mikro: Akantholyse in der suprabasalen Epidermis mit vorzeitiger Differenzierung und Hyperkeratinisierung.

EM: Verlust desmosomaler Haftstrukturen und perinukleäre Aggregation von Keratinfilamenten.

Klinik: Mentale Retardierung, psychiatrische Störungen.

Weblinks: [OMIM - Darier-White disease](#), [DermIS - Darier'sche Krankheit](#)

## **Basalzellnaevus-Syndrom (BCNS)**

Syn.: GORLIN-GOLTZ-Syndrom

Erbgang: Autosomal-dominant.

Ät.: Mutationen im Drosophila 'patched'-Gen (PTCH-Gen; 9q22.3).

Morph.: Multiple Basalzellkarzinome (Manifestation im frühen Erwachsenenalter), Palmar- und Plantar-Pits, breites Gesicht mit breiter Nasenwurzel, Kieferzysten, Lippen- oder Gaumenspalte, Strabismus, Hypertelorismus, Subkonjunktivale Epithelialzysten, Iriskolobome, Glaukom, Gabelrippen, hypoplastische oder synostotische Rippen, Skoliose, Kyphoskoliose, auffällige Halswirbel, Brachydaktylie, kurzes Metakarpale 4, kurzes Daumenendglied, kardiale Fibrome, angeborene Lungenzysten, hamartomatöse Magenpolypen, lymphomesenteriale oft verkalkte Zysten, Ovarialfibrome oder -karzinome, Medulloblastome, Hypersensitivität gegenüber radioaktiver Bestrahlung(!).

Klinik: Mentale Retardierung.

Weblinks: [OMIM - Basal cell nevus syndrome](#), [DermIS - Gorlin-Goltz-Syndrom](#)

## **Xeroderma pigmentosum (XP)**

Syn.: „Mondscheinkrankheit“

Gruppe von hereditären Erkrankungen mit Defizienz der DNA-Reparatur (meist der Nukleotidexzisionsreparatur).

Morph.: Bei Geburt sind die Kinder klinisch gesund, im Laufe der Kindheit Manifestation in Form multipler Hauttumoren, bes. in den lichtexponierten Haurarealen.

Weblinks:

- [OMIM - Xeroderma pigmentosum Gruppe A \(XPA\)](#)
- [OMIM - Xeroderma pigmentosum Gruppe B \(XPB\)](#)
- [OMIM - Xeroderma pigmentosum Gruppe C \(XPC\)](#)
- [OMIM - Xeroderma pigmentosum Gruppe D \(XPD\)](#)
- [OMIM - Xeroderma pigmentosum Gruppe E \(XPE\)](#)
- [OMIM - Xeroderma pigmentosum Gruppe F \(XPF\)](#)
- [OMIM - Xeroderma pigmentosum Gruppe G bzw. VII \(XPG, XP7\)](#)
- [OMIM - Xeroderma pigmentosum with normal DNA repair rates \(XPV\)](#)
- [OMIM - Xeroderma pigmentosum Gruppe IX](#)
- [OMIM - Xeroderma pigmentosum, autosomal dominant, mild](#)
- [DermIS - Xeroderma pigmentosum](#)

## Morbus FABRY

Erbgang: X-chromosomal rezessiv

Ät.: Genmutationen der  $\alpha$ -Galactosidase A (GLA; Xq22)

Mikro: Glycosphingolipid-Ablagerungen in Endothelzellen und allen anderen Stellen des Körpers, im Knochenmark lipidbeladene Makrophagen.

Klinik: Sehr diffus! Wachstumsstörungen, Cornea-Dystrophie, Herzerkrankungen (Hypertrophie, Klappenfehler, HRST, Hypertonie, MI), evtl. milde COPD, abdominale Störungen (Bauchschmerzen, Übelkeit, Erbrechen, intermittierende Diarrhoe, Nierenfunktionsstörungen mit Proteinurie, distale Gelenkprobleme, **Angiokeratome**, neurologische Störungen (autonom, sensorisch, Krämpfe) und **Schlaganfälle** (verdächtig sind Schlaganfälle in jungen Jahren mit unklarer Ursache), Anämie, rekurrendes Fieber, schmerzhaftes Krisen bei Stress.

Prg.: Abhängig von der Nieren-, Nerven- und kardialen Schädigung. Mittlerweile ist eine Enzymersatztherapie verfügbar.

Weblinks: [OMIM - Fabry disease](#), [DermIS - Angiokeratoma circumscriptum \(Fabry\)](#), [DermIS - Angiokeratoma corporis diffusum Fabry](#)

## 12.4 Blasenbildende Autoimmundermatosen

Chronische Erkrankungen mit Blasenbildung der Haut. Pathogenetisch uneinheitliche Gruppe.

### Pemphigus-Gruppe

Ät.: Erworbene chronische Dermatose mit Autoantikörpern gegen Plattenepithelzelloberflächen („Pemphigus-Antikörper“).

Mikro: Akantholytische Blasenbildung, abgerundete Keratinozyten („Pemphigus-Zellen“) im Blasenlumen.

## **Pemphigus vulgaris**

Ep.: Erkrankungsbeginn im mittleren Lebensalter (30 - 60 Lj.), w = m.

Ät.: IgG-Autoantikörper gegen Desmoglein 3 (Desmoglein 1, Desmocolline, Plakoglobin, cholinerge Rezeptoren).

Morph.: Akantholyse in der unteren Epidermis, schaffe Blasen typischerweise auf klinisch gesunder Haut und Schleimhaut, in den Blasen „Pemphigus-Zellen“ (positiver Tzanck-Test (Blasengrundzytologie)).

Pemphigus-Antikörper im Serum (Nachweis mit indirekter Immunfluoreszenz). Ablagerung von IgG und Komplement im epidermalen Interstitium (Nachweis mit direkter Immunfluoreszenz).

Klinik: NIKOLSKI-Phänomene I (Schiebedruck auf gesunder Haut -> Blasenbildung) und II (Weiterschieben von Blasen durch seitlichen Druck) positiv. Erosionen schmerzhaft.

Weblinks: [DermIS - Pemphigus vulgaris](#)

## **Pemphigus vegetans**

Unterform des Pemphigus vulgaris.

Weblinks: [DermIS - Pemphigus vegetans](#)

## **Pemphigus herpetiformis**

Seltene Variante des Pemphigus vulgaris.

Ät.: Autoantikörper gegen Desmoglein 3, Desmoglein 1

Weblinks: [DermIS - Pemphigus herpetiformis](#)

## **Pemphigus foliaceus**

Ät.: IgG-Autoantikörper gegen Desmoglein 1 (Plakoglobin, Desmoplakin 1 und 2, Periplakin, Envoplakin, cholinerge Rezeptoren)

Mikro: Akantholytische Blasen im Stratum granulosum (oberflächlicher als Pemphigus vulgaris).

Nachweis der Antikörper im Serum und im Interzellularraum, bevorzugt im Stratum granulosum.

Klinik: Juckende, brennende oder schmerzhaft kleine, schaffe Blasen und Erosionen. Bevorzugt in den seborrhoischen Arealen.

Weblinks: [DermIS - Pemphigus foliaceus](#)

## **Pemphigus erythematosus**

Ät.: Kombination aus Pemphigus foliaceus (anti-Desmoglein 1) und Lupus erythematoses (ANA)

Morph.: Erythemosquamöse Plaques, akantholytische Blasen in den seborrhoischen Arealen.

Nachweis von Pemphigus-Antikörpern im Serum, evtl. auch antinucleäre Antikörper (ANA). Immunglobulindeposition entlang der Basalmembran (-> LE) und interstitiell zwischen den Keratinozyten (-> Pemphigus foliaceus).

Weblinks: [DermIS - Pemphigus erythematosus](#)

## **Paraneoplastischer Pemphigus**

Ät.: Tumor-assoziierte Autoantikörperinduktion (z.B. bei Lymphom, Leukämie, Thymom). Die Auto-Immunglobuline können gerichtet sein gegen Desmosomen (Desmoglein 3, Desmoplakin I und II, Envoplakin, Plektin, Periplakin) und Hemidesmosomen (bullöses Pemphigoid-Antigen 1)

Klinik: polymorph

## **Pemphigoid-Gruppe**

Epidermolytische Blasenbildung (Subepidermale Blasen heben die Epidermis von der Dermis ab). Keine intraepidermale Akantholyse, daher auch keine Pemphiguszellen (TZANCK-Test negativ).

### **Bullöses Pemphigoid**

Ep.: Meist > 60 Lj., w >/= m.

Ät.: Autoantikörper gegen Hemidesmosom-Proteine wie das bullöse Pemphigoid-Antigen 1 und 2 (BP AG 1 und 2). Häufig paraneoplastisch!

Makro: Prall gespannte meist große subepidermale Blasen oberhalb der Basalmembran (junctional). Entstehung auf gesunder Haut oder auf erythematösen Plaques. Nur selten Schleimhautbefall.

IF: Homogene IgG- und Komplement-Deposits (C3) entlang der Lamina lucida der Basalmembran.

Klinik: NIKOLSKI-Phänomen I negativ (außer in Herden), II positiv. TZANCK-Test negativ. Erosionen schmerzhaft.

Weblinks: [DermIS - Bullöses Pemphigoid](#)

### **Vernarbendes Schleimhautpemphigoid**

Weblinks: [DermIS - Vernarbendes Schleimhautpemphigoid](#)

## **Pemphigoid gestationis (Herpes gestationis)**

Ät.: Autoantikörper gegen BP AG 2 (Kollagen XVII). Schwangerschafts-induziert.

Morph./Klinik: Polymorph, papulovesikulös, starker Juckreiz.

## **Lineare IgA-Dermatose**

Ät.: Lineare IgA-Deposition (Anti-BP AG 2) entlang der Basalmembranzone.

Morph./Klinik: Polymorph, scheibenförmige Erytheme mit subepidermalen gruppierten Bläschen.

Varianten: Juvenil, adult

Weblinks: [DermIS - Lineare IgA-Dermatose](#)

## **Dermatitis herpetiformis DUHRING**

Ep.: 20 - 50 Lj., w << m.

Ät.: Fraglich Auto-Antikörper (Reticulin?, Endomysium?). Assoziiert mit HLA DR3.

Mikro: Subepidermale Spannungsblasen mit einzelnen Entzündungszellen, dermal entzündliches Infiltrat, Papillenspitzenabszesse und granuläre IgA-Ablagerungen in den Papillenspitzen.

Makro: Polymorph (Gruppierte Papeln und prall gespannte Bläschen oder Blasen auf erythematösen und urtikariellen Plaques, Erosionen und Krusten), bevorzugt an den Streckseiten, fast nie Schleimhautbefall.

Klinik: Brennende, juckende, schmerzhaft Missemphindungen. NIKOLSKI-Phänomene I und II negativ. Negativer TZANCK-Test. Oft auch (unbemerkte) glutensensitive Enteropathie.

Verlauf: Chronisch rezidivierend

Weblinks: [DermIS - Dermatitis herpetiformis Duhring](#)

## **Pemphigus chronicus benignus familiaris**

Ät.: Autosomal-dominant, variable Penetranz.

Klinik.: Rezidivierende, gruppiert und bevorzugt intertriginös auftretende Erosionen (seltener Bläschen).

Weblinks: [DermIS - Pemphigus chronicus benignus familiaris](#)

## **Epidermolysis bullosa acquisita**

Ät.: Erworben, chronisch.



IF: Ablagerung von IgG-Antikörpern entlang der dermo-epidermalen Junktionszone.

Weblinks: [DermIS - Epidermolysis bullosa acquisita](#)

## 12.5 Kollagenosen

### Kollagenosen

„Kollagenosen“ ist eine historische, aber falsche Bezeichnung, da das kollagene Bindegewebe nicht immer primär betroffen ist.

Kollagenosen sind eine klinisch und laborchemisch heterogene Gruppe von Autoimmunerkrankungen mit Befall der Haut und/oder der inneren Organe. Die Einzelbefunde sind oft wenig spezifisch, diagnostisch wegweisend sind die typischen Befundkonstellationen.

Verlauf akut und z.T. lebensbedrohlich oder chronisch-schubartig progredient.

Pathomechanismen:

- Direkte Autoimmunglobulin-Wirkung -> z.B. Blutbildveränderungen
- Ablagerung von Immunkomplexen mit Komplementaktivierung -> z.B. Nephritis, Vaskulitis
- Störung der Homöostase von Effektorsystemen -> z.B. Gerinnungsstörungen

### Lupus erythematoses (LE)

Systemische Autoimmunkrankheit mit B-Zell-Aktivierung bei gestörter T-Zell-Funktion.

Pg.: Autoantikörper -> zirkulierende Immunkomplexbildung -> Deposition in Haut und Organen -> Komplementaktivierung -> Entzündung, Gewebsschädigung, multipler Organbefall (Gelenke, Haut (> 80 %) Nieren, Herz, ZNS).

### Chronisch-diskoider Lupus erythematoses (CDLE)

Lupus mit überwiegender Hautmanifestation.

Ep.: V.a. junge Erwachsene

Mikro: Vakuolisierende Degeneration des Stratum basale, folliculär gebundene lymphozytäre Dermatitis.

IF: „Lupusbande“ (IgG- und C3-Deposits) entlang der epidermalen Basalmembran in den befallenen Hautarealen.

Makro: Lupuserde mit Symptomtrias aus Erythem, Schuppung und Atrophie vorwiegend in den lichtexponierten Hautbereichen. Häufig Tapeziernagelphänomen (follikuläre Keratose). Im behaarten Kopfbereich führen Lupuserde zu narbiger Alopezie.

Klinik: Hyperästhesie in den Herden.

Kompl.: Übergang in einen SLE.

Weblinks: [DermIS - Lupus erythematoses discoides](#)

### **Subakut-kutaner Lupus erythematoses**

Der Subakute Lupus nimmt eine Zwischenstellung ein zwischen dem chronisch-diskoiden und dem systemischen Lupus erythematosus.

Morph: Ausgedehnte papulosquamöse, scheibenförmige Plaques oder anulär-polyzyklische Herde. Atrophische Abheilung.

IF: Mögliche Muster der ANA-Kernfluoreszenz: homogen, partikulär, antinukleolär.

Klinik: Photosensitivität, ANA (häufig Ro/SS-A-Antikörper), evtl. Arthritis, Fieber, Unwohlsein, z.T. Beteiligung innerer Organe.

Verlauf: Häufig selbstlimitierend, evtl. Übergang in SLE.

Weblinks: [DermIS - Lupus erythematoses, subakut-kutan](#)

### **Systemischer Lupus erythematoses (SLE)**

Multiorganerkrankung mit variablem Verlauf.

Ät.: Erkrankung mit B-Zell-Aktivierung (Autoantikörper, in > 90 % ANAs nachweisbar) bei beeinträchtigter T-Zell-Funktion.

Manifestationen: Haut (persistierende Erytheme, z.B. Schmetterlingserythem, CDLE-Herde, Schleimhautläsionen), Gefäßschädigung (Vaskulitis, sekundäres RAYNAUDN-Syndrom, Antiphospholipidsyndrom, Thrombosen), Bewegungsapparat (Arthritis, Myositis, Tendosynovitis), Nieren (Glomerulonephritis), Herz, Lunge, ZNS, Gastrointestinaltrakt, Leber, Lymphknoten und Milz. Häufig erhöhte Lichtempfindlichkeit.

SF: Neonatales LE-Syndrom - Schädigung des Feten durch diaplazentar erworbene mütterliche IgG-Antikörper (bes. Ro/SS-A). Mögliche Folgen sind Endomyokarditis (bis zu 50 %) mit Schädigung des Reizleitungssystems (AV-Block), Endokardfibroelastose, Klappenfehler, Hepatosplenomegalie, Blutbildstörungen, Hautläsionen.

Weitere Komplikationen in der Schwangerschaft: Plazentainsuffizienz, Aborte und intrauteriner Fruchttod (bes. im 2. Trimenon), Spätgestosen.

Prg.: Abhängig von der Organbeteiligung.

# Dermatomyositis

Multisystemerkrankung mit bevorzugter Manifestation an Skelettmuskeln und Haut.

Ät.: Autoaggressiv (ANA, Ro, Jo-1, PL-7). Zum Teil Tumor-assoziiert (Paraneoplasie)!

Haut: In der oberen Gesichtsregion (Augenlider, Nasenrücken) diffuse, livide Rötung und Schwellung. Am Nagelfalz Teleangiektasien und Einblutungen. Livide Erytheme und Papeln über den Fingerknöcheln, den Knöcheln und an den Knien (GOTTRON-Zeichen).

Muskel: Langsam-progrediente, proximal einsetzende Myopathie.

Evtl. auch Befall andere Organe (Herzmuskel, Speiseröhre, Harnblase, selten andere).

Weblinks: [DermIS - Dermatomyositis](#)

# Sklerodermie

Chronisch-entzündliche Erkrankung mit Schädigung des kollagenen Bindegewebes. Führendes Symptom ist die Sklerose der Haut. Innere Organe können mitbetroffen sein.

Einteilung:

- Systemische Sklerodermie: Chronisch-progrediente Multisystemerkrankung
  - Akraler Typ: Oft langer Verlauf über Jahrzehnte
  - Diffuser Typ: Schlechtere Prognose
- Zirkumskripte Sklerodermie (Morphäa): Umschriebene Hautmanifestationen ohne Systembeteiligung, benigner Verlauf
- Überlappungssyndrome

## Zirkumskripte Sklerodermie (Morphäa)

Ep.: Relativ selten

Ät.: Unbekannt

Mikro: Im Frühstadium perivasal lymphozytäres Infiltrat und ödematöse Verquellung der Kollagenfaserbündel. Im Spätstadium Ausbreitung des dermalen Bindegewebes unter Verdrängung des Fettgewebes, homogenisierte und verbreiterte Kollagenfaserbündel.

Makro: Fleckförmige, sich ausbreitende Rötung -> Nachlassen des Erythems und Ausbildung einer gelblich-weisslichen Platte, die von einem fliederfarbenen Erythem (Lilac ring) umgeben ist.

Unterformen:

- Plaquetförmiger Typ (Stadium erythematosum – Stadium indurativum – Stadium atrophicans)
- Kleinmakulöser Typ (Morphaea guttata)
- Lineärer Typ („Coup de Sabre“)

- Morphäa profunda (subkutane Morphäa)
- Generalisierte Morphäa

Weblinks: [DermIS - Disseminierte zirkumskripte Sklerodermie](#)

## **Systemische Sklerodermie**

Beteiligung von drei Organsystemen:

- Blutgefäße: Mikroangiopathie, perivaskulär überschießende Kollagenproduktion, RAYNAUD-Syndrom.
- Immunsystem: Polyklonale Aktivierung des humoralen und zellulären Immunsystems.
- Bindegewebsstoffwechsel: Aktivierte Fibroblasten bilden vermehrt Kollagen, Fibronektin und Proteoglykane.

### **Akrale systemische Sklerodermie**

Klinik: In erster Linie sind Akren (RAYNAUD-Phänomen, später Rattenbissnekrosen, Akrosklerose), proximale Extremitäten und Gesicht betroffen. Geringere Beteiligung innerer Organe als bei der diffusen Form, daher auch bessere Prognose.

### **Diffuse systemische Sklerodermie**

Klinik: Ausgedehnter, synchron beginnender und rasch-progressiver Befall der Haut und der inneren Organe (Magendarmtrakt, Atmungssystem, Nieren, Herz, Muskulatur, Skelettsystem, Nervensystem).

Weblinks: [DermIS - Sklerodermie, progressiv](#)

## **CREST-Syndrom**

Benignere Verlaufsform der systemischen Sklerodermie.

- Calcinosis cutis
- Raynaud-Phänomen
- Ö(E)sophagus-Motilitätsstörung
- Sklerodaktylie
- Teleangiektasien

Weblinks: [DermIS - CREST-Syndrom](#)

## **SJÖGREN-Syndrom**

Ät.: Autoaggressiv, primär oder sekundär im Rahmen anderer Autoimmunerkrankungen (SLE, Sklerodermie, rheumatoide Arthritis). Häufig sind Autoantikörper (ANA, Anti-Ro/SS-A, Anti-LA/SS-B) nachweisbar.

Pg.: Zerstörung exokriner Drüsen (Tränendrüsen, Speicheldrüsen).

Klinik: Sicca-Symptome

Verlauf: Chronisch-progredient

WeblinkS: [DermIS - Sjögren-Syndrom](#)

## 12.6 Mikrobielle Hauterkrankungen

### Virale Hauterkrankungen

Übersicht über wichtige virale Erkrankungen mit Hautbeteiligung:

#### DNA-Viren:

- [Pockenviren](#)
  - Pockenvirus - Variola vera
  - Vacciniavirus - Vakzinale Pockenerkrankungen
  - Kuhpockenvirus - Kuhpocken
  - Paravacciniavirus - Melkerknoten
  - Schafpockenvirus - Ekthyma contagiosum (Orf)
  - Molluscum contagiosum-Virus - Molluscum contagiosum
- [Herpesviren](#)
  - Herpes simplex Virus 1 - Herpes labialis, Gingivostomatitis herpetica, Eczema herpeticatum, (Herpes genitales), Herpes neonatorum
  - Herpes simplex Virus 2 - Herpes genitales, Herpes neonatorum, (Herpes labialis)
  - Varizella Zoster Virus (HHV-3) - Varizellen, Herpes zoster
  - Zytomegalievirus (HHV-5) - Akropapulöse Dermatose, CMV-Retinitis bei AIDS, Neonatale CMV-Erkrankung
  - Humanes Herpes Virus 6 und 7 - Exanthema subitum (Drei-Tage-Fieber)
  - Epstein Barr Virus (HHV-4) - Infektiöse Mononukleose (Arzneimittlexanthem!), Nasopharynxkarzinom, Burkitt-Lymphom, lymphoproliferative Erkrankungen bei Immunsuppression
  - Humanes Herpes Virus 8 - Kaposi-Sarkom (bei AIDS)
- [Papillomaviren](#)<sup>xi</sup>
  - HPV 1-4, 26-29, 38, 41, ... - Verrucae vulgares
  - HPV **6, 11**, 42, 44, ... - Condyloma accuminatum
  - HPV 6, 11, **16, 18**, 31, 33, 35, 39, ... - Zervixkarzinom
  - HPV 6, 7, 11, 32, ... - Papillome
- [Parvoviren](#)
  - Humanes Parvovirus B19 - Ringelröteln (Erythema infectiosum), Hydrops fetalis

#### DNA- und RNA revers transskribierende Viren:

- [Hepadnaviren](#)
  - Hepatitis-B-Virus - Gianotti-Crosti-Syndrom
- [Retroviren](#)
  - HTLV I - Adultes T-Cell-Lymphom/Leukämie
  - HIV 1 und 2 - AIDS

## RNA-Viren:

- [Paramyxoviren](#)
  - Masernvirus - Masern
- [Picornaviren](#)
  - Coxsackie-Viren Typ A 16 - Hand-Mund-Fuß-Krankheit, Herpangina, Exantheme
  - ECHO-Viren - vakzinale Erkrankungen
- [Flaviviren](#)
  - Hepatitis-C-Virus - Hepatitis C, assoziierte Dermatosen
- [Togaviren](#)
  - Rubellavirus - Röteln

## Melkerknoten

Ät.: Paravacciniavirus (Zoonose)

Weblinks: [DermIS - Melkerknoten](#)

## Molluscum contagiosum

Syn.: Dellwarze

Ep.: V.a. bei Kindern und Jugendlichen

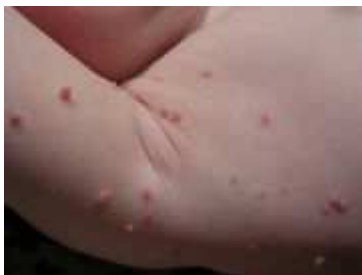Ät.: Poxvirus mollusci

Disposition: Atopische Dermatitis, Immunsuppression.

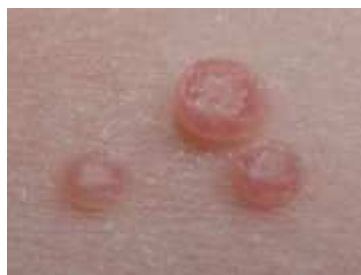Mikro: Gegen das Korium scharf abgegrenztes Knötchen, kraterförmig, durch BG-Septen in Lämpchen gegliedert. In der Lämpchenmitte findet man sog. Molluscum-Körperchen (Epithelzellen des Stratum spinosum mit eosinophilen, intraplasmatischen Einschlüssen aus Kernresten und Viruseinschlüssen).

Makro: Kraterförmig, oft multipel (Schmierinfektion).

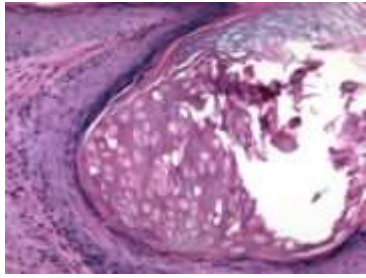
Verhalten: Benigne, aber u.U. sehr lästig.



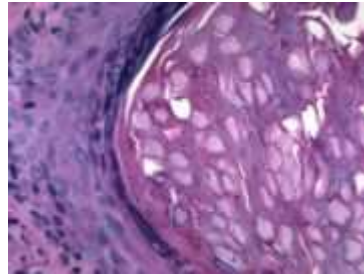
 Molluscum contagiosum.



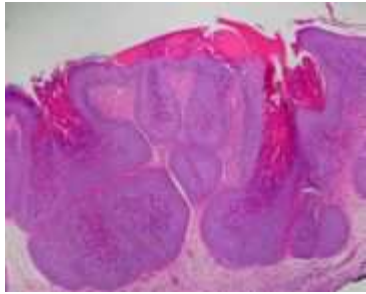
 Idem.



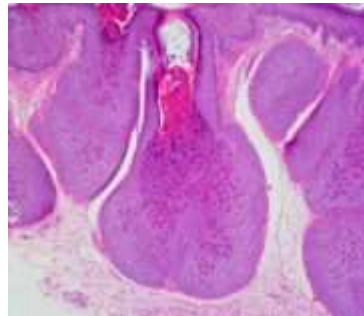
Molluscum contagiosum.



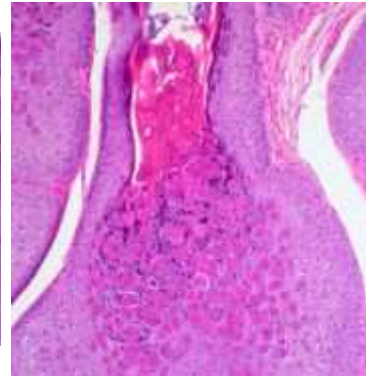
Idem.



Molluscum contagiosum.



Idem.



Idem.

Weblinks: [DermIS - Molluscum contagiosum](#)

## Herpes simplex

Klinik: Herpes labiales und oralis (herpetische Gingivostomatitis) (eher HSV 1), Herpes genitalis (eher HSV 2)

Makro: Kutan: Virushaltige kleine runde Bläschen mit klarem wässrigen Inhalt -> Trübung -> Eintrocknung und Verkrustung. Chronisch rezidivierend im Bereich eines Nervenastes.

Mikro: Vesikel, homogene intranucleäre Einschlusskörperchen in den Epithelzellen

Kompl.: Hohes Abortrisiko bei Erstinfektion mit Genitalherpes in der Schwangerschaft, Neonatalherpes, Eczema herpeticum (schwere HSV-Infektion bei atopischem Ekzem).

Weblinks: [DermIS - Herpes simplex](#), [WebPath - Herpes](#), [DermIS - Herpes simplex oralis](#).

## Varizellen und Herpes zoster

Ät.: Varicella-zoster-Virus (VZV)

### Varizellen

Makro: Typisches Bild mit generalisiertes Exanthem aus juckenden Bläschen in unterschiedlichen Stadien („Sternenhimmel“, HEUBNER-Sternenkarte) an Haut und Schleimhäuten (Mundhöhle). Bläschen zuerst mit klarem Inhalt, der eintrübt und dann eintrocknet. Kratzen („Auslöffeln“) führt zu den typischen kleinen runden Narben.

Kompl.: Bakterielle Superinfektion mit Sepsis. Otitis media, Pneumonie, Meningitis, Enzephalitis, Infektion in der Schwangerschaft, Herpes neonatorum, Leber- oder Gelenkbeteiligung, Reye-Syndrom (bei ASS-Einnahme).

Weblinks: [DermIS - Varizellen](#)

## Herpes zoster

Ät.: VZV-Reaktivierung bei Immunschwäche (Viruspersistenz in den sensiblen Ganglien).

Makro: Gruppirt stehende Bläschen auf erythematösem Grund im Bereich eines oder mehrer Dermatome oder Nervenäste (Trigeminus), die später eintrocknen.

Kompl.: Post-Zoster-Neuralgie (PZN). Nekrotisierung, Bakterielle Superinfektion, Zoster-Meningitis, -Enzephalitis, -Myelitis, VZV-Pneumonie, Zoster generalisatus, Zoster ophthalmicus (HN. V1: Zoster-Keratitis, Iritis, Chorioretinitis), Zoster oticus.

Klinik: Die neuralgischen Schmerzen gehen dem Exanthem meist voraus! (DD: Ischialgie, Radikulitis, Trigeminusneuralgie).

DD.: Herpes simplex, Eczema herpeticatum, Varizellen (Zoster generalisatus), bullöses Erysipel.

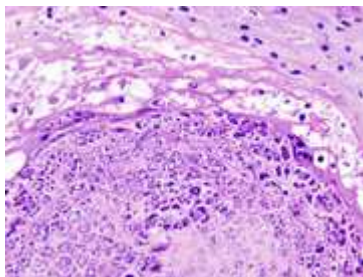
Weblinks: [DermIS - Herpes zoster](#), [DermIS - Zoster ophthalmicus](#).

## Verruca vulgaris

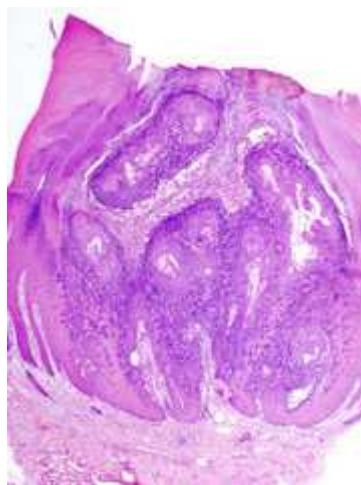
Syn.: Gemeine Warze


Ät.: Infektiös: Papilloma-Viren Typ 1-4, 26-29, 38, 41, ...

Verhalten: Benigne



 Verruca vulgaris, H&E.



 Verruca vulgaris, H&E.

Weblinks: [DermIS - Verruca vulgaris](#)



## **Condyloma accuminatum**

Ät.: HPV 6, 11, 42, 44, ...

Übertragung: GV, Schmierinfektion

Klinik: Hautfarbene oder rötlich-bräunliche weiche Papillome im Anogenitalbereich.

Kompl.: Invasives Wachstum (selten), destruierend wachsende Condylomata gigantea (Buschke-Löwenstein) (extrem selten).

Weblinks: [DermIS - Condyloma accuminatum](#)

## **Bakterielle Hauterkrankungen**

### **Überwucherung der residenten Hautflora**

#### **Erythrasma**

Oberflächliche Infektion der Haut durch den Saprophyten *Corynebacterium minutissimum* (Gram-positiv, Teil der normalen Hautflora).

Ät.: Wärme und Feuchtigkeit, Hyperhidrosis, Diabetes mellitus, Adipositas, Immunsuppression.

Lok.: Intertriginöse Hautareale (Achsel, Leiste).

Makro: Flächige, leicht schuppende und scharf begrenzte Herde von rotbrauner Farbe.

Klinik: I.d.R. symptomlos. Im Wood-Licht (UV-Licht) karmin- bzw. korallenrot.

Weblinks: [DermIS - Erythrasma](#)

#### **Trichomykosis palmellina**

#### **Intertrigo**

Weblinks: [DermIS - Intertrigo](#)

#### **Primäre Pyodermien**

Bis auf die Follikulitis handelt es sich um nicht nicht-follikuläre Hauteiterungen.

Die Haupterreger eitriger Hautinfektionen sind *Staphylococcus aureus* und  $\beta$ -hämolyisierende Streptokokken.

*S. aureus* bildet Koagulase und Hämolysine und breitet sich bevorzugt vertikal entlang der Follikel und Schweißdrüsen aus. Zu den typischen Erkrankungen gehören die Impetigo contagiosa (großblasig) und die Dermatitis exfoliativa (staphylogenes Lyell-Syndrom) der

Epidermis, die im oberen Corium angesiedelte Follikulitis und die tiefer gelegenen Hauteiterungen Furunkel, Karbunkel, Hidradenitis suppurativa und die Phlegmone.

$\beta$ -hämolyisierende Streptokokken wie *S. pyogenes* bilden Streptokinase und Hyaluronidase. Sie breiten sich bevorzugt horizontal aus. Krankheitsbilder umfassen die kleinblasige Form der Impetigo contagiosa (Epidermis), das Ecthyma (obere Lederhaut) und im tieferen Corium das Erysipel (Lymphspalten) sowie die nekrotisierende Faziitis.

### **Impetigo contagiosa**

Die Impetigo contagiosa ist eine vorwiegend im Kindesalter auftretende und hochkontagiöse oberflächliche Hautinfektion bevorzugt im Gesicht und an den Händen und Armen. Die großblasige Form wird durch *Staphylococcus aureus* verursacht, die kleinblasige durch  $\beta$ -hämolyisierende A-Streptokokken.

Ät.: Schmierinfektion, Immunstatus

Klinik: Scharf begrenzte Hautrötungen mit Vesikeln bzw. Blasen oder Pusteln, die später typische honiggelbe Krusten bilden.

Kompl.: Lymphangitis oder Lymphadenitis, Staphylogenes Lyell-Syndrom (Exfoliative), Komplikation bei atopischer Dermatitis, selten Post-Streptokokken-Glomerulonephritis.

DD.: Superinfizierter Herpes.

### **Dermatitis exfoliativa**

#### **Follikulitis**

Oberflächliche Haarfollikelentzündung durch *Staphylococcus aureus*.

RF.: Diabetes mellitus, Steroidtherapie, Immunsuppression, kleine Hautverletzungen (Rasur).

Klinik: Einzelne oder multipel auftretende kleine follikulär gebundene Pusteln.

DD.: Follikulitis durch *Pytirosporon* oder Gram-negative Erreger. Akne vulgaris, Steroidakne, Chlorakne.

#### **Furunkel**

Tiefe Haarfollikelentzündung durch *Staphylococcus aureus*.

Ät.: Follikulitis, Diabetes mellitus, Steroidtherapie, Immunsuppression, Hygienemängel.

Klinik: Hochroter indurierter schmerzhafter Knoten, mit im Verlauf eitriger Einschmelzung (Fluktuation). In der Umgebung ödematöse Begleitreaktion.

DD: Trichomykose

Kompl.: Im Gesicht -> Gefahr der Sinusvenenthrombose.

Weblinks: [DermIS - Furunkel](#)

### **Karbunkel**

Größere oder konfluierende Furunkel mit breitharter Infiltration. Evtl. Allgemeinsymptome.

Weblinks: [DermIS - Karbunkel](#)

### **Hidradenitis suppurativa**

Weblinks: [DermIS - Hidradenitis suppurativa](#)

### **Paronychie**

Nagelumlauf, eitrige Entzündung des Nagelwalls.

Weblinks: [DermIS - Paronychie](#)

### **Ekthyma simplex**

Ät.: Streptokokken, seltener Staphylokokken.

Klinik.: Papel oder Pustel mit rascher Krustenbildung, Ablösung der Kruste hinterlässt einen wie ausgestanzten Defekt.

Weblinks: [DermIS - Ekthyma simplex](#)

### **Erysipel (Wundrose)**

Relativ häufige akute Infektion der Lymphspalten der Lederhaut durch  $\beta$ -hämolisierende Streptokokken der Gruppe A, seltener durch Staphylococcus aureus (Diabetes mellitus).

Ät.: Infektion kleiner Hautläsionen bevorzugt im Gesicht und an Armen und Beinen (Fußpilz!)

Klinik: Scharf begrenztes intensiv gefärbtes Erythem evtl. mit flammenartigen Ausläufern. Klassische Entzündungszeichen, Allgemeinsymptome (Unwohlsein, Fieber, Schüttelfrost), im Labor CRP-Anstieg und Leukozytose.

DD.: Erysipeloid, Hypodermatitis, Kontaktdermatitis, Lymphangiosis carcinomatosa, Phlegmone, Borreliose, Quincke-Ödem, TVT.

Kompl.: Lymphangitis, -adenitis, Phlegmone, Lymphödem durch Verklebung der Lymphspalten (Elephantiasis), Post-Streptokokken-Glomerulonephritis (selten).

Weblinks: [DermIS - Erysipel](#)

### **Lymphangitis**

Weblinks: [DermIS - Lymphangitis](#)

## **Sekundäre Pyodermien**

Ät.: Bakterielle Superinfektion präexistenter Läsionen wie z.B. akute (Verletzung, Verbrennung) oder chronische Wunden (Ulzera), Ekzeme, Ichthyosen, virale Erkrankungen, Mykosen, Akne vulgaris, blasenbildende Hauterkrankungen).

Erreger: z.B. Staphylococcus aureus, S. epidermidis (Katheter), Pseudomonas aeruginosa (Verbrennungen) u.v.a.

## **Tiefe invasive Infektionen**

### **Phlegmone**

### **Nekrotisierende Faszitis**

### **Gasbrand**

Ät.: Hauptsächlich Clostridium perfringens (Gram-positiver obligat anaerober Sporenbildener)

## **Spezifische Infektionen**

### **Milzbrand**

Ät.: Bacillus anthracis (Gram-positives aerobes nicht-verzweigtes Stäbchen, Sporenbildener)

Weblinks: [- DermIS - Anthrax](#)

### **Hautdiphtherie**

Ät.: Corynebacterium diphtheriae (Gram-positives aerobes nicht-verzweigtes Stäbchen)

Weblinks: [DermIS - Diphtherie](#)

### **Aktinomykose**

Ät.: Aktinomyzeten (Gram-positive verzweigt wachsende Stäbchen), Anaerobier

Aerob-anaerobe Mischinfektionen.

Weblinks: [DermIS - Hautaktinomykose](#)

### **Lupus vulgaris**

Hauttuberkulose

Weblinks: [DermIS - Lupus vulgaris](#)

### **Lepra**

Ät.: Mycobacterium leprae (Gram-positives verzweigt wachsendes säurefestes Stäbchen)

Mikro: Säurefeste Stäbchen

Makro/Klinik: Polyneuropathie -> Verstümmelung, Erblindung. Landkartenartige Hautveränderungen, Pigmentverschiebungen, Hyperkeratosen der Fußsohlen.

Formen: Tuberkuloid, lepromatös, dimorph (Borderlinelepra), unbestimmt.

Weblinks: [DermIS - Lepra lepromatosa](#)

### **Tularämie**

Ät.: Francisella tularensis (Gram-negatives, kokkoides, sporenloses, schwer anzüchtbares Stäbchen)

### **Rotz**

Zoonose, gilt in Deutschland als ausgerottet.

Ät.: Burkholderia mallei (Gram-negatives Bakterium)

### **Melioidose (Pseudorotz)**

Ät.: Burkholderia pseudomallei (Gram-negatives Bakterium)

### **Ulkus molle**

Syn.: Weicher Schanker

Ät.: Haemophilus ducreyi (Gram-negatives Stäbchen)

Inkubationszeit: 1-5 Tage

Klinik: Multiple weiche, schmerzhaft Papeln und Ulzera, unilaterale regionäre Lymphadenitis.

Kompl.: Eitrige Urethritis, Harnröhrenfisteln, Paraphimose.

Weblinks: [DermIS - Ulcus molle](#)

### **Syphilis (Lues)**

Ät.: Treponema pallidum (Atypischer Erreger, Spirochät)

Übertragung: GV, konnatal (Lues connata), Bluttransfusion, Schmierinfektion.

Stadien der Lues aquisita:

- Frühsyphilis
  - Lues I (Primärstadium) - 3 Wochen nach Infektion entwickelt sich an der Eintrittspforte das hochkontagiöse Ulcus durum, eine meist solitäre schmerzlose Papel, die zentral ulzeriert und einen derben Randwall aufweist.

Die regionären Lymphknoten können indolent vergrößert sein, bleiben aber verschieblich. Das Ulkus heilt nach 2 bis 6 Wochen narbig ab.

- Lues II (Sekundärstadium) - Ab ca. 9. Woche nach Infektion: Variable Haut- und Schleimhauterscheinungen! Makulöse, makulo-papulöse, pustulöse oder ulzeröse Syphilide. Kleinfleckige Exantheme, kontagiöse Condylomata lata (anogenital), Plaques muqueuses (oral), Clavi syphilitici (Hand-/Fußflächen), Polyskleradenitis (generalisierte Lymphknotenschwellung),luetischer Haarverlust (diffus oder kleinfleckig disseminiert (Alopezia areolaris)),luetisches Leukoderm (hypopigmentierte Maculae im Nacken-Hals-Bereich), Angina specifica (eitrige Tonsillitis).
- Lues latens seropositiva (Frühlatenz)
- Spätsyphillis
  - Lues III (Tertiärstadium) - Nach mehreren Jahren kutane (tuberöse oder tubero-ulzero-serpiginöse) sowie subkutane Syphilide (Gumma). Multipler Organbefall.
  - Lues latens (Spätlatenz)
  - Lues IV (Quartärstadium) - Metalues: Tabes dorsalis (Hinterstrangdegeneration), progressive Paralyse.

Kompl.: HERXHEIMER-JARISCH-Reaktion - Zunahme der Symptome bei antibiotischem Behandlungsbeginn durch Erregerzerfall und Antigenfreisetzung.

Weblink: [DermIS - Lues](#)

### **Lymphogranuloma inguinale**

Ät.: Chlamydia trachomatis (Atypischer intrazellulärer Erreger)

Übertragung: GV

Vorkommen: Tropen und Subtropen

Inkubationszeit: 7-10 Tage

Stadien:

- Genitale Primärläsion: Vesikel -> Ulzeration -> Abheilung.
- Sekundärstadium: Unilaterale Lymphknotenschwellung, Furchenzeichen (durch LK-Schwellung ober- und unterhalb des Leistenbandes).
- Tertiärstadium: Nach 5 bis 10 Jahren granulomatöse Entzündung im Anogenitalbereich.

Weblink: [DermIS - Lymphogranuloma inguinale](#)

### **Granuloma inguinale (Donovaniose)**

Ät.: Donovanias granulomatis (Calymmatobacterium)

Inkubationszeit: 8 bis 80 Tage

Klinik: Multiple Papeln, Ulzerationen, granulomatöse Plaques, regionäre Lymphadenitis.

## Borreliose

Ep.: Mitteleuropa, USA, Asien

Borrelien-Unterarten: *Borrelia burgdorferi* sensu stricto, *B. b. garinii*, *B. b. afzelii*, *B. b. valaisiana*.

Vektor: In Europa *Ixodes ricinus* („Holzbock“).

Inkubationszeit: Wenige Tage bis 5 Monate

Krankheitsbilder und Erreger:

| Erreger                                   | Vorkommen          | Rel. Häuf. in Europa | Häufigste Manifestation | Krankheitsbilder                                      |
|---|--------------------|----------------------|-------------------------|---|
| <i>Borrelia burgdorferi</i> sensu stricto | USA, Europa        | 1                    | Gelenke                 | Erythema migrans, Lyme-Disease (Arthritis)            |
| <i>B. b. garinii</i>                      | USA, Europa, Asien | 7                    | Nerven                  | Erythema migrans, Neuroborreliose                     |
| <i>B. b. afzelii</i>                      | Europa             | 3                    | Haut                    | Erythema migrans, Acrodermatitis chronica atrophicans |
| <i>B. b. valaisiana</i>                   | Europa             |                      |                         | Erythema migrans                                      |

*Borrelia burgdorferia* befällt hauptsächlich Haut, Gelenke und Nervensystem. In Europa dominieren die Unterarten *garii* und *afzelli*, so dass sich die Borreliose bei uns in folgender Verteilung präsentiert: 50 % Erythema chronicum migrans, 39 % neurologische Symptome, 10 % Arthritis, 7 % Acrodermatitis chronica atrophicans, 1 % Karditis, 0,2 % Augenbefall. Die Borreliose verläuft meist in mehreren Stadien.

Verlauf:

- Stadium I. (Tage – Wochen): Erythema chronicum migrans, Lymphozytom, Arthralgien, Myalgien.
- Stadium II. (Wochen – Monate): Akut intermittierende Mono-/Oligoarthritis, Meningopolyneuritis GARRIN-BUJADOUX-BANNWARTH (GBB), Fazialisparese, Peri- und Myocarditis (AV-Block).
- Stadium III. (Monate – Jahre): Acrodermatitis chronica atrophicans, chronische Oligoarthritis, Enzephalopathie.

Manifestationen:

- **Haut**
  - **Erythema chronicum migrans** („Wanderröte“): Scheibenförmiges Erythem, das sich langsam zentrifugal um die Zeckenbissstelle ausbreitet und zentral abblasst, auch multipel auftretend. Lymphknotenschwellung, evtl. Begleitsymptome mit Fieber, Gelenk- und Muskelschmerzen. Im roten Randsaum befinden sich die Borrelien.
  - **Acrodermatitis chronica atrophicans** (Morbus HERXHEIMER): Im infiltrativen Stadium findet man eine meist oligosymptomatische lividrote ödematöse Schwellung meist eines Beines. Im Verlauf atrophiert die Haut irreversibel, die verdünnte Haut erscheint „zigarettenspapierartig“ gefältelt. Besonders an den Extremitäten auftretend.
  - **Lymphozytom** (Lymphadenosis cutis benigna BÄFERSTEDT): Mäßig weiche livid-rötliche Knoten mit Prädilektionsstellen an Ohrläppchen, Mamillen und Genitalbereich. Die Inkubationszeit beträgt Wochen bis Monate. DD.: Lymphom, Pseudolymphom, Mastrozytom.
- **Myositis, Karditis**
- **Nervensystem**, hier ist von peripher bis zentral alles möglich.
  - Vasculäre Neuritis, Mononeuritis, Mononeuritis multiplex, Polyneuritis, Neuritis cranialis (Fazialis, Trigemini u.a.).
  - Plexusneuritis, **Meningopolyneuritis GBB**, Meningoradikulitis.
  - Myelitis, Polyradikulomyelitis, Polyradikulomyelomeningitis.
  - Enzephalomyelitis, Meningitis, Akute Herdenzephalitis, zerebrale Vaskulitis (Schlaganfall!), Akute Meningoenzephalitis.
- **Gelenke**: Arthralgien, Arthritis.
- **Augen**: Konjunktivitis, Iritis, Uveitis.

Weblinks: [DermIS - Erythema chronicum migrans](#)

## Hauterscheinungen bei systemischen Infektionen

### Metastatische Läsionen (Bakterielle Streuung)

Endocarditis lenta

Sepsis: Neisserien, Streptokokken, Staphylokokken

Pyocyaneus

Bazilläre Angiomatose

### Sterile Hautsymptome

- Immunologisch:
  - Immunkomplex-Erkrankungen: Nekrotisierende Vaskulitis (Streptokokken)
  - Allergisch: Purpura fulminans HENOCH (Infektionen (Scharlach), Arzneimittel (Butazolidin))
- Toxin-bedingte Fernwirkung:
  - Staphylococcal scaled skin syndrome (SSSS)



- Scharlach-Exanthem (Exotoxine (Superantigene) eines phagentragenden *Streptococcus pyogenes*)

## **Parasitäre Hauterkrankungen**

### **Leishmaniose**

Ät.: Leishmanien (Protozoon, Überträger ist die Sandmücke bzw. Schmetterlingsmücke)

Inkubationszeit: 2 Wochen bis 1 Jahr.

Formen: Kutane Form (Orientbeule), mucokutane Form, viszerale Form (Kala-Azar).

Mikro: Histiozyten, Leishmanien.

Makro Orientbeule: Papel, Knoten oder Plaque, evtl. ulzerierend.

Weblinks: [DermIS - Leishmaniose](#)

### **Scabies (Krätze)**

Ät.: *Sarcoptes hominis* (Krätzmilbe)

Epidermale Gangsysteme mit rundlich-ovalären Strukturen und Aufwerfung der Epidermis. An der Spitze halbmondförmige, bräunliche oder dunkle Verfärbung (Sitz der Milbe). Starker Juckreiz.

Weblinks: [DermIS - Scabies](#)

### **Zerkariendermatitis (Badedermatitis)**

Ät.: Larven von bestimmten Saugwürmern (z.B. *Trichobilharzia szidati*, *Bilharziella polonica*), Hauptwirt sind Wasservögel, Zwischenwirte sind Süßwasserschnecken (*Radix auricularia*).

Pg.: Die Zerkarien bohren sich beim Baden in Binnengewässern in die Haut des Menschen, der ein Fehlwirt darstellt, wo sie nach kurzer Zeit absterben.

Klinik: Juckreiz, Hautausschlag.

Prg.: Selbstlimitierend

Weblinks: [DermIS - Zerkariendermatitis](#)

### **Larva migrans cutanea**

Ät.: Larven verschiedener Hakenwürmer (Strand, Erde), die sich in die Haut bohren und mit einer Geschwindigkeit von mehreren Zentimetern pro Tag in den oberen Hautschichten umherwandern.

Klinik: Gerötete, fadenförmige, gewundene Streifen, evtl. Bläschenbildung. Starker Juckreiz.

Prg.: Selbstlimitierend.

Weblinks: [DermIS - Larva migrans cutanea](#)

### **Furunkuloide Myiasis (Hautmaden)**

Ät.: Dasselfliege (Mittel- und Südamerika), Tumbufliege (Afrika) u.a. (etwa 80 humanpathogene Arten).

Weblinks: [DermIS - Furunkuloide Myiasis](#)

## **Pilzkrankungen der Haut**

### **Tinea**

Klinik: Im Woodlicht blaugrün

Weblinks: [DermIS - Tinea](#)

### **Mikrosporie**

Klinik: Im Woodlicht blaugrün

### **Candidamykose**

Weblinks: [DermIS - Candidamykose](#)

## **12.7 Tumoren der Haut**

### **Benigne Tumoren**

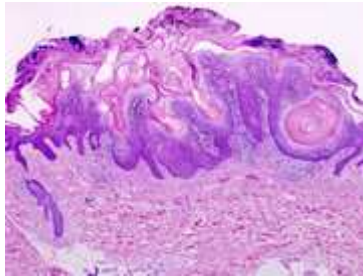
#### **Verruca seborroica**

Syn.: Seborrhoische Keratose, „Alterswarze“

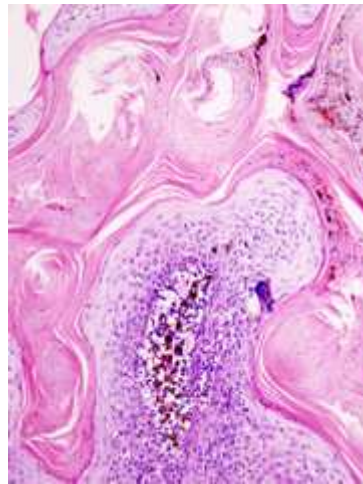
Mikro: Isomorphes Zellbild, Keratinzysten, pilzartig der Epidermis aufgelagert, scharfe basale Begrenzung, Akanthose.

Makro: Scharf begrenzt, bröcklig, stumpf, fettige Oberfläche.

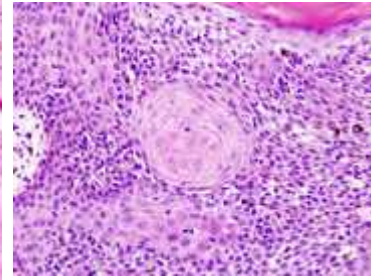
Verhalten: Benigne.



Seborrhoische Keratose, H&E.



Idem.



Idem.

Weblink: [DermlS - Seborrhoische Keratose](#)

## Naevie

Syn.: Muttermal

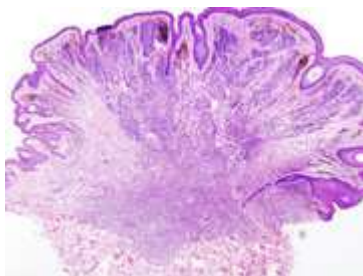
### Naevuszellnaevus

Ursprung: Naevuszellen

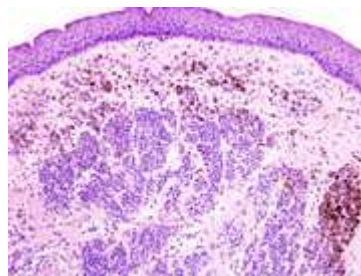
Mikro: Verbreiterte Reteleisten, ovoide, uniforme Naevuszellen, Ausreifungstendenz (Zellen in der Tiefe zunehmend kleiner), Zellen in Strängen und Nestern gelagert, keine Infiltration der Epidermis. Formen: Junctionsnaevus (oberhalb der Basallamina), Compound (dermoepidermale Grenze und Korium), Dermal (nur Korium).

Makro: Symmetrisch

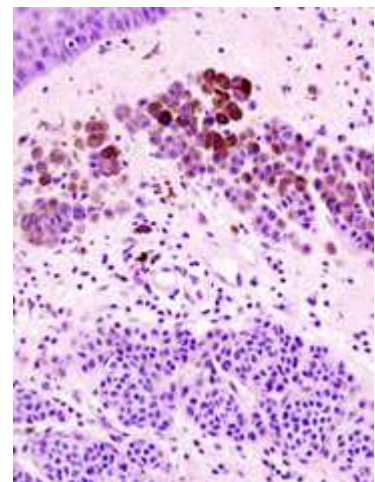
Verhalten: Benigne, kann Ursprung eines Melanoms werden (Vorsicht bei Veränderungen). Risiko wächst mit Anzahl der Naevi.



Intrademaler Naevuszellnävus (1), Exzisionspräparat, H&E.



Idem, stärkere Vergrößerung.



Idem.

Idem, starke Vergrößerung.

Weblink: [DermIS - Nävuszellnävus](#)

### **Naevus coeruleus (Naevus bleu)**

Gutartiger meist solitärer derber runder melanozytärer Tumor. Die bläuliche bis schwarze Färbung entsteht durch die tiefe Lage der Melanozyten.

Weblinks: [DermIS - Naevus coeruleus](#)

### **Spitz-Naevus**

Syn.: Juveniles benignes Melanom, Spindelzellnaevus

Überwiegend bei Kindern, rasch wachsend, meist im Gesicht.

Mikro: Kann histologisch einem Melanom ähneln. Der Tumor ist symmetrisch, scharf abgegrenzt und die Zellen zeigen sich rund, oval, spindelig oder polygonal mit großen Kernen. Die Melanozyten finden sich überwiegend an der dermoepidermalen Junktionszone in (oft vertikal orientierten) Nestern angeordnet. Typisch sind die sog. „Kamino bodies“, dabei handelt es sich um eosinophile Globuli in der Epidermis oder im Bereich der Junktionszone. Die Melanozyten zeigen eine deutliche Ausreifungstendenz, indem sie nach außen hin größer werden.

Makro: Meist solitäre, halbkugelige, glatte, hellrote bis braune Knötchen oder Knoten bis max. 2 cm. Beim Erwachsenen meist dunkler.

Weblinks: [DermIS - Spitz-Naevus](#)

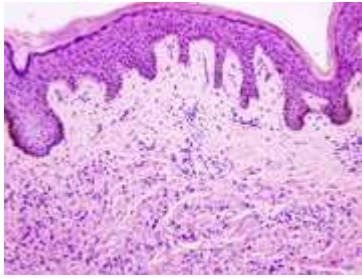
### **Granularzelltumor**

Syn: ABRIKOSSOFF-Tumor, Schaumzelltumor

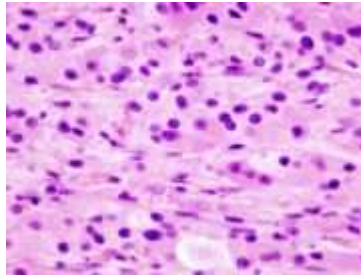
Meist benigne von Nervengewebe abstammende Tumoren, die Lipoproteinfragmente speichern

Lok: meist in der quergestreiften Muskulatur im Kopf- und Halsbereich

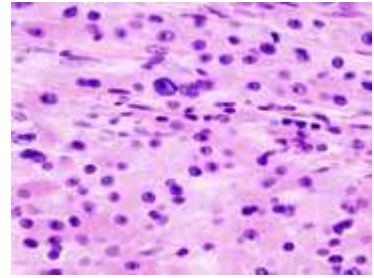
Mikro: Pseudoinvasives Wachstum in die benachbarte Muskulatur (Wachstumsorientierung an den Muskelfaserverbänden), keine bindegewebige Kapsel, große, irregulär geformte Zellen mit einem betont granulären Zytoplasma, keine Atypien, intrazytoplasmatische lipoproteidhaltige Granula, S-100 positiv (Neural-Marker).



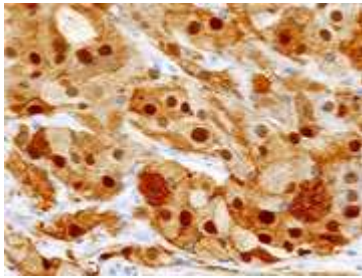
Granularzelltumor der Haut, H&E.



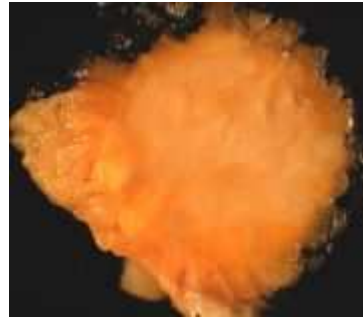Idem, stärker vergrößert.



Idem.



Idem, S-100-Immunfärbung.



Granularzelltumor der Bauchwand.

## Pilomatrixom

Syn.: Epithelioma calcificans Malherbe

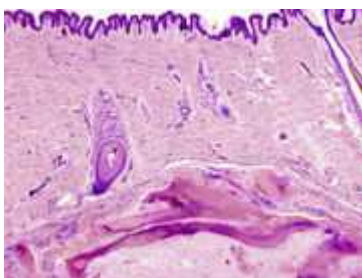
Ursprungsgewebe: Epithel der Haarwurzelscheide

Lok.: Gesicht, Nacken, obere Extremität

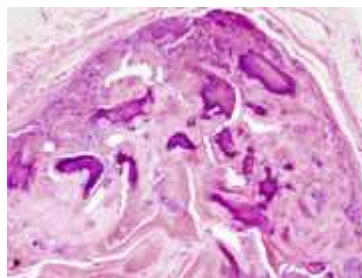
Mikro: Girlanden von „Geisterzellen“ = blasse Zellen vom Haarbalg-Typ, die ohne Granulose keratinisieren. Verkalkungen und regressive Veränderungen, Entzündung, Fremdkörperreaktion.

Makro: Tief liegender, sehr harter, solitärer Knoten von 0,3 bis 3 cm Durchmesser. Die bedeckende Haut ist unauffällig oder rötlich-blau verfärbt.

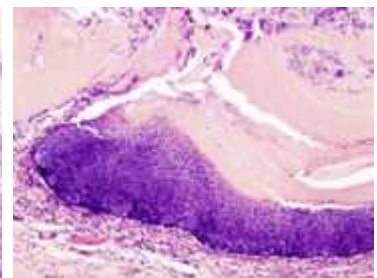
Prg.: Meist benigne, es sind jedoch etwa 80 Fälle maligner Transformation meist bei älteren Menschen beschrieben.



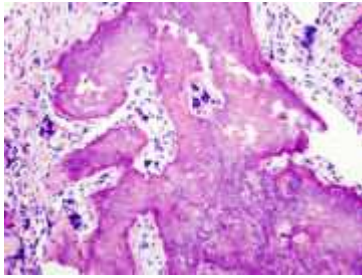
Kalzifizierendes Epitheliom der Haut, H&E.



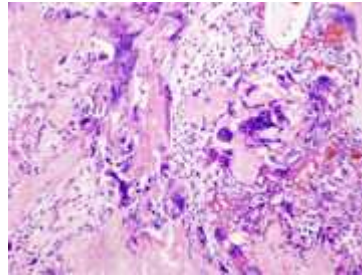
Idem.



Idem.



Idem.



Idem.



Pilomatrixom, Makro.

Weblinks: [DermIS - Pilomatrixom](#), [KAIPA](#), [ZM-online](#)

## Pseudolymphome

Polyklonal und benigne im Ggs. zu den echten Lymphomen.

### Follikuläre B-Zell-Pseudolymphome

Lymphadenosis cutis benigna (Lymphozytom)

Ät.: Borrelieninfektion Stadium 1 und 2

Lok.: V.a. an Ohrläppchen, Mamillen und Genitale.

Klinik: Mittelweiche livid-rötliche Knoten.

Weblinks: [DermIS - Lymphadenosis benigna cutis \(Bäferstedt\)](#)

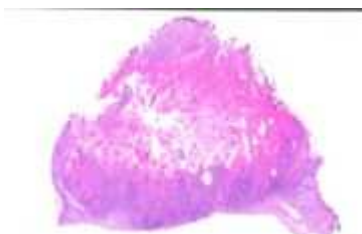
### Nicht-follikuläre B-Zell-Pseudolymphome

### Knotige T-Zell-Pseudolymphome

## Pseudokanzerosen der Haut

### Keratoakanthom (Molluscum pseudocarcinomatousum)

Morph.: Benigne rasch wachsende rundliche Papel mit zentralem Hornpfropf und Randwall durch Lipidbildung, Hornperlen.



Keratoakanthom.

### Papillomatosis cutis carcinoides GOTTRON

Kann sich im Randbereich chronisch gestauter Hautareale entwickeln.

### **Condylomata acuminata gigantea Buschke-Loewenstein**

HPV-assoziierte Kondylome. Können sich lokal wie Karzinome verhalten.

### **Papillomatosis mucosae oris carcinoides (floride orale Papillomatose)**

### **Baso-squamöse Epitheliome (Verrucae seborrhoicae)**

s.o.

### **Hyperplasie pseudo-épithéliomateuse du dos des mains**

### **Pseudokarzinomatöse (pseudoepitheliomatöse) Hyperplasie unterschiedlicher Genese**

Seltene, nicht-metastasierende Tumoren, die sowohl makroskopisch als auch histologisch Karzinome imitieren können.

## **Präkanzerosen**

Karzinogene: UV-Strahlung (auch Solarium!), Arsen, ionisierende Strahlen, mechanische und thermische Irritantien, Steinkohleteer, Pech, Ruß, Anthrazen (karzinogen sind die Verunreinigungen mit Teerölen), Teeröle, Bitumen, HPV bei Plattenepithelkarzinomen.

Lichtspektrum der Sonne und der UV-Strahlung:

- UV-C ( $\lambda < 280$  nm): Absorption bereits in der Ozonschicht, medizinisch kaum relevant.
- UV-B ( $\lambda = 280 - 320$  nm): Absorption hauptsächlich in der Epidermis (Dicke 50-150  $\mu\text{m}$ ) -> DNA-Schäden, Pigmentierung
- UV-A ( $\lambda = 320 - 400$  nm): Eindringen bis in die Dermis (Dicke 1-4 mm) und Unterhaut -> Vasodilatation, Vitamin D-Bildung, Kollagenzerstörung -> Hautalterung
- Sichtbares Licht
- Infrarot-Licht (IR) - Wärmestrahlung

Präkanzerosen mit uncharakteristischer histopathologischer Entdifferenzierung:

- Keratosen
  - Aktinische Keratosen:
    - Keratosis actinica
    - Cheilitis abrasiva
    - Röntgenkeratosen
  - Chemisch verursachte Keratosen:
    - Arsenkeratosen - Ähnlich Dornwarzen, oft plamopantar
    - Teerkeratosen
- Cornu cutaneum - Gutartig, Basis kann allerdings PEC sein.
- Verruköse Leukoplakie

Mit typischer histopathologischer Enddifferenzierung:

- Morbus BOWEN
- Erythroplasie QUEYRAT
- Morbus PAGET
- Lentigo maligna

## **Aktinische Keratose**

Intraepidermale Krebsvorstufe, bevorzugt bei älteren Menschen.

Ät.: Lichtschädigung

Pg.: Keratotische Hautveränderung

Lok.: Bes. in lichtexponierten Hautarealen

Mikro: Hyperparakeratose, geblähte Zellen mit leerem Zytoplasma, untergehende Zellen, leichtes Ödem.

Makro: Plan oder verrucös.

Prg.: Kann in ein Spinaliom übergehen

DD.: Plattenepithelkarzinom.

Weblinks: [DermIS - Aktinische Keratose](#)

## **Morbus BOWEN**

Carcinoma in situ der Oberhaut (intraepidermales Karzinom).

Ät.: UV-Licht, Arsen.

Lok.: Überall möglich (nicht nur in den UV-exponierten Arealen).

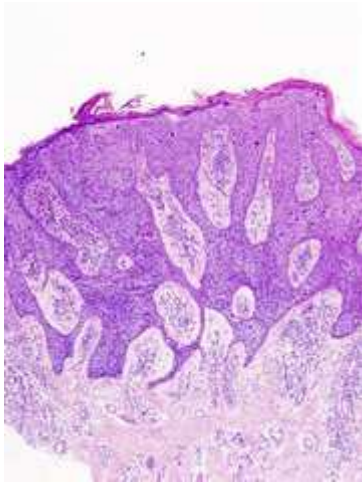
Mikro.: Atypische, dyskeratotische, polymorphe Zellen mit polymorphen Kernen, Epithelproliferation, die Basalmembran ist nicht durchbrochen.

Makro.: Scharf begrenzte schuppige Hautstelle.

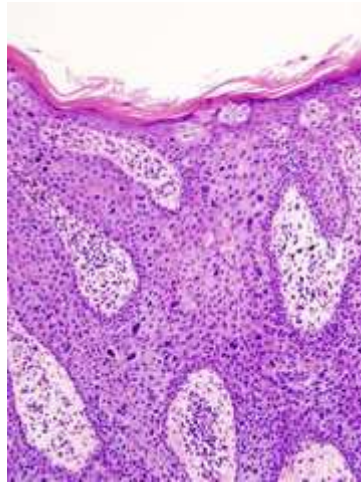
Prg.: Obligate Transformation zum Plattenepithelkarzinom (BOWEN-Karzinom).


DD.: Inguinal: Pilz.

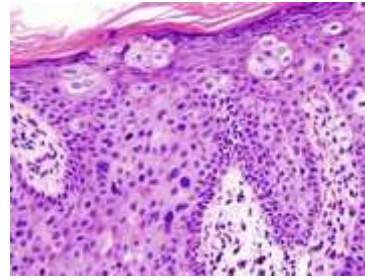





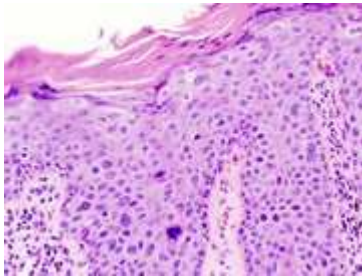
 Morbus BOWEN, H&E.



 Idem, stärker vergrößert.



 Idem, stark vergrößert.



 Idem.

Weblinks: [DermIS - Morbus Bowen](#), [DermIS - Bowen-Karzinom](#)

### **Erythroplasie QUEYAT**

Carcinoma in situ im Bereich der Schleimhäute und Übergangsschleimhäute. Ähnlich dem Morbus BOWEN.

Mikro: Intraepidermale Proliferation dysplastischer Zellen.

Prg.: Übergang in ein invasives Karzinom möglich.

Weblinks: [DermIS - Erythroplasie Queyrat](#)

### **Morbus PAGET der Mamille**

Intraepidermale präkanzeröse Läsion der Milchdrüsenausführungsgänge.

Mikro: Typische intraepidermale, dyskeratotische „Paget-Zellen“.

DD.: Neurodermitis, andere Ekzeme.

### **Extramammärer Morbus PAGET**

Lok.: Außerhalb der Mamillenregion im Bereich apokriner Drüsen gelegen.

Weblinks: [DermIS - Extramammärer Morbus Paget](#)

## **Leukoplakie**

Präkanzerose im Bereich der Schleimhäute und Übergangsschleimhäute.

Mikro: Dysplastische, keratotische Veränderung des Epithels.

Makro: Plane oder verrucöse weißliche Flecken.

Prg.: Übergang in ein Plattenepithelkarzinom eher selten.

Weblinks: [DermIS - Leukoplakie, präkanzerös](#)

## **Lentigo maligna**

Präkanzerose von den Melanozyten ausgehend.

Lok.: Bes. in lichtexponierten Hautarealen.

Mikro: Intraepidermal proliferierende atypische Melanozyten. Noch nicht invasiv.

Makro: Hyperpigmentierte Melanomverdächtige Hautveränderungen.

Prg: Nicht selten Übergang in ein Lentigo maligna-Melanom (LMM).

Weblinks: [DermIS - Lentigo maligna](#)

## **Maligne Tumoren**

### **Basaliom (Basalzellkarzinom)**

Syn.: Basalzellkarzinom

Ep.: Häufigster Hauttumor, Inzidenz ca. 100/100.000/a (Dtl.), v.a. 7. Lebensjahrzehnt.

Ät.: Genetische Faktoren, UV-Strahlung, Karzinogene, chronische Hautschädigung

Lok.: Zu 80 % im Gesicht

Ursprung: Basalzellen der Epidermis

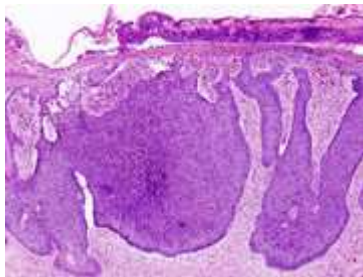
Mikro: Monomorphe, uniforme Tumorzellen, artifizielle Spaltbildung, pallisadenförmig angeordnete Zellkerne am Tumorrand, Verbindung zur Epidermis.

Makro: Glasige, perlmuttartige Oberfläche, scharf begrenzt mit perlschnurartigem Randwall. charakteristische kleine Teleangiektasien im Randbereich, evtl. Blutung, Ulzeration.

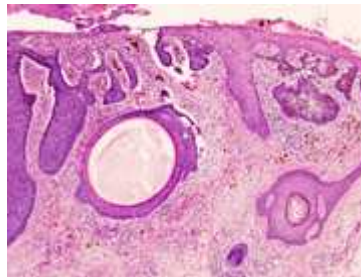
Unterformen:

- Knotige, häufiger ulzerierende Basaliome:
  - Basalioma solidum
  - Basalioma exulcerans (Ulcus rodens)
  - Basalioma terebrans (Ulcus terebrans)
  - Pigmentiertes Basaliom
- Plane, seltener ulzerierende Basaliome.
  - Basalioma planum cicatricans
  - Rumpfhautbasaliom (pagetoides Basaliom)
  - Sklerodermiformes Basaliom (keloidiformes Basaliom)
- Sonderformen
  - Naevoides Basaliom (Basalzellnaevus-Syndrom = GORLIN-GOLTZ-Syndrom) - autosomal-dominant mit Kieferzysten, frühen multiplen Basaliomen, caput quadratum, Hypertelorismus u.a.m.
  - Fibroepitheliom (Pinkus 1953)

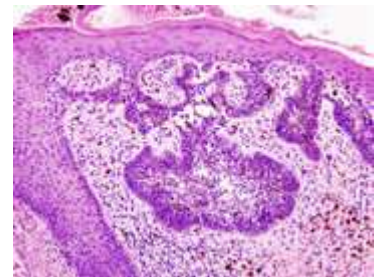
Verhalten: Semimaligne, v.a. lokal destruiierend, selten metastasierend.



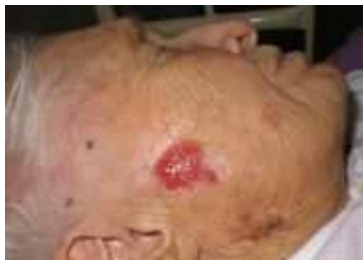Basaliom, chirurgisches Exzidat, H&E.



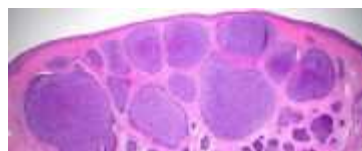Idem, stärkere Vergrößerung.



Idem, starke Vergrößerung.



Basaliom.



Basaliom, H&E.

Weblinks: [DermIS - Basaliom](#)

## Spinaliom

Syn.: Stachelzellkrebs, [Plattenepithelkarzinom](#) der Haut

Ep.: Zweithäufigster Tumor der Haut, Inzidenz: 25-30/100.000/a (Dtl.), v.a. 7. Lebensjahrzehnt.

Ät.: Genetische Faktoren, Strahlenspätfolgen (UVB, Röntgen, Hitze), chemische Karzinogene (Rußstaub, Arsen, Steinkohlenteer, Kreosotöl), chronische Hautschädigungen, Präkanzerosen, Immunsuppression.

Lok.: Zu 80 % im Kopf-Hals-Bereich (lichtexponierte Areale). Auch auf chronischen Wunden.

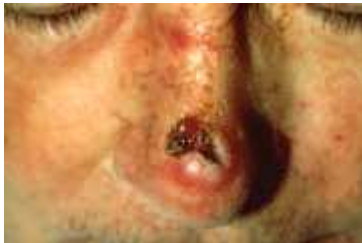Ursprung: Vom Stratum spinosum ausgehend

Mikro: Verhornung, Schichtungstendenz, Interzellularbrücken, allg. Malignitätskriterien (invasiv, Kernatypien, Mitosen...)

Makro: Schmerzlos ulzeriert, Basis derb palpabel.

Verhalten: Maligne. Zuerst intraepidermal (Carcinoma in situ), nach Wochen bis Jahre Übergang in ein invasives Karzinom (Durchbrechen der Basalmembran). Destruierendes Wachstum. Lymphogene, aber auch hämatogene Metastasierung, jedoch seltener und später als beim malignen Melanom.

Prg.faktoren: TNM-Stadium, Lokalisation, Tumordicke, Histologie, Infiltrationstiefe, klinische Tumorgröße, Primär- oder Rezidivtumor, präexistente Hautläsion, Immunstatus.



 Plattenepithelkarzinom.

Weblinks: [DermIS - Plattenepithelkarzinom](#)

## **Malignes Melanom (MM)**

Ep.: Inzidenz: 10-12/100.000/a mit Zunahme um 7% pro Jahr, 1-3% aller Malignome.

Ät.: UV-Licht (Sonnenbrände).

RF.: Zahl der Naevuszellnaevi, Anzahl der Sonnenbrände in der Kindheit. Im Ggs. zu den anderen Karzinomen werden Melanome nicht direkt durch UV-Licht begünstigt, sondern das Risiko steigt mit der Anzahl der NZN, die durch Sonnenbrände induziert werden. Etwa 50 % der Melanome entstehen de novo, etwa 50 % entwickeln sich aus einem Naevus. Bei mehr als 10 NZN oder mindestens einem atypischen NZN liegt das RR bei 2,3 bzw. 2,5. Bei mehr als 50 NZN beträgt das RR 4,8.

Ursprung: Melanozyten.

Lok.: Überall wo Melanozyten vorkommen: Epidermis, Schleimhaut, Aderhaut des Auges, Iris, Hirnhaut.

Mikro: Atypien, Mitosen, Polymorphie. Transepidermale Ausbreitung, infiltrierendes Wachstum, keine Ausreifungstendenz, leukozytäres Infiltrat, Einzelformationen.

Makro: ABCDE-Regel: A asymmetrisch, B Begrenzung unscharf mit Ausläufern, C Colorit: mehrfarbig und ungleichmäßige Pigmentierung, D Durchmesser > 5 bis 6 mm, E Erhabenheit. Der Primärtumor kann partiell oder komplett in Regression gehen, hat dann jedoch u.U. schon Metastasen gesetzt.

Typen:

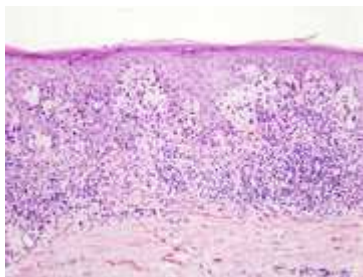
- Superfiziell-spreitendes Melanom (SSM) - 40 - 70 % der Melanome, vorwiegend im 5. Lebensjahrzehnt auftretend, am ganzen Körper möglich, horizontal-zentrifugale Ausbreitung, Wachstumsdynamik Monate bis 5 Jahre, bessere Prognose (länger oberflächlich).
- Noduläres Melanom (NM) - 15 - 35 % der Melanome, vorwiegend im 6. Lebensjahrzehnt auftretend, am ganzen Körper möglich, vertikale Ausbreitung, Wachstumsdynamik Wochen bis 2 Jahre, schlechtere Prognose (invasiver).
- Lentigo maligna Melanom (LMM) - 4 - 13 % der Melanome, vorwiegend im 7. Lebensjahrzehnt auftretend, Prädisloktionsstelle Gesicht, horizontale Ausbreitung, Wachstumsdynamik 5 - 20 Jahre, bessere Prognose.
- Akro-lentiginöses Melanom (ALM) - 2 - 9 % der Melanome, vorwiegend im 7. Lebensjahrzehnt auftretend, palmar-plantar sub- oder periungual lokalisiert, horizontale Ausbreitung, Wachstumsdynamik Monate bis 10 Jahre, schlechtere Prognose (spät erkannt).
- Amelanotisches Melanom - Schlechtere Prognose (spät erkannt).

Verhalten: Maligne. Das maligne Melanom metastasiert primär in die regionären Lymphknoten. Frühe lymphogene (Weichteile) und hämatogene (Lunge, Leber, Hirn, Knochen) Metastasierung. Regionale Metastasen < 2 cm vom Primarius entfernt heißen Satelliten-Metastasen, > 2 cm entfernt nennt man sie in-transit-Metastasen (d.h. sie sind auf dem Wege zur nächsten Lymphknotenstation).

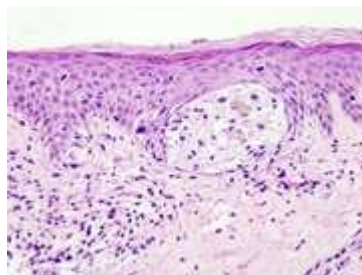
Prg.faktoren: TNM-Stadium, Tumordicke (mm, Breslow), Eindringtiefe (Level, Clark), Histologie, Max. Tumordurchmesser, Tumorphöhe, Geschlecht, Lokalisation, Alter. <sup>xii</sup>

DD.: Bes. Amelanotische werden oft für Warzen o.ä. gehalten. Merke: Was unter Therapie nicht abheilt ist malignomverdächtig!

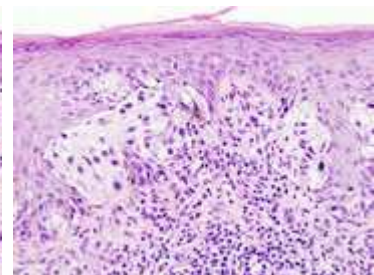
SF.: **Aderhautmelanom**. Dessen Metastasierung korreliert eng mit einer Monosomie des Chromosoms 3 im Tumor. <sup>xiii</sup> Da die Aderhaut über keine Lymphgefäße verfügt erfolgt die Metastasierung primär hämatogen.



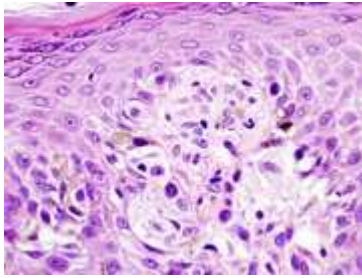
Superfiziell spreitendes Melanom, Hautbiopsie, H&E. H&E.



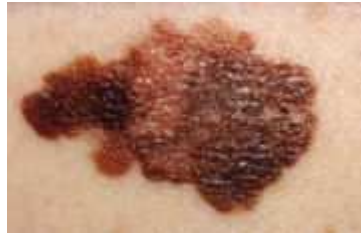Idem, stärker vergrößert.



Idem, stärker vergrößert.



Idem, stark vergrößert.



Malignes Melanom.

Weblinks: [DermIS - Melanom](#)

## Primäre Lymphome der Haut

Lymphome, die mindestens 6 Monate auf die Haut begrenzt sind. Kutane Lymphome sind monoklonale Lymphozytenproliferate, die sich vom *skin associated lymphatic tissue* (SALT) ableiten.

Ep.: Inzidenz ca. 0,5-1/100.000/a.

Ät.: Chronische Antigenstimulation (diskutiert), Chromosomenaberrationen und genetische Störungen, Apoptosestörung.

Klassifikation:

- Morbus Hodgkin (sehr selten kutan, S.: Pruritus sine materia)
- NHL
  - B-Zell Lymphom - CBCL (Cutaneous B cell lymphoma)
  - T-Zell Lymphom - CTCL (Cutaneous T cell lymphoma)
    - Mycosis fungoides
    - SÉZARY-Syndrom

### Mycosis fungoides

Primäres CTCL

Ep.: Ca. 60 % aller kutanen Lymphome, weltweites Auftreten im mittleren und höheren Lebensalter, w:m = 1:2

Mikro: Lymphozytäre Infiltrate perivaskulär, intraepidermale Ansammlung von T-Lymphozyten (PAUTRIER'sche Mikroabszesse), kleine Zellen mit cerebriformen Kernen.

IF: CD3 +, CD4 +, CD45RO +, CD30 - (Antigen-Verlust im Verlauf spricht für Entdifferenzierung -> schlechtere Prognose).

Verhalten: Niedrig-maligne

Stadienhafter Verlauf über Jahre/Jahrzehnte:

1. Erythematöses/ekzematoides Stadium: Disseminierte atrophe gelb-rötlich-braune Flecken mit Spaltlinienbetonung (Prämykosis: Parapsoriasis en plaque BROCCQ).
2. Plaquestadium
3. Tumorstadium

Weblinks: [DermIS - Mycosis fungoides](#)

## **SÉZARY-Syndrom**

Leukämische Form des CTCL

Klinik: Chronische Erythrodermie, generalisierte Lymphknotenschwellung, palmoplantare Hyperkeratosen, diffuser Haarausfall, Pruritus.

Blut: > 1.000 atypische Lymphozyten/ $\mu$ l (SÉZARY-Zellen) im Blut (cerebriformer Kern, CD4 +, CD7 -), erhöhte CD4/CD8-Ratio > 5:1

Prg.: Ungünstig

Weblinks: [DermIS - Sézary-Syndrom](#)

## **MERKEL-Zell-Karzinom (Kutanes neuroendokrines Karzinom)**

Lok.: Meist im Bereich lichtexponierter Hautareale (Gesichtshaut, Extremitäten).

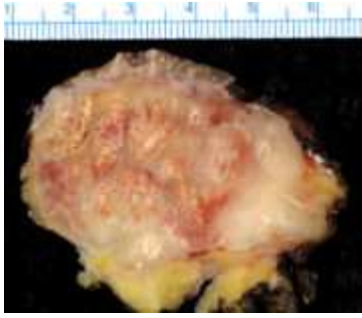
Makro: Solider, rötlich-violetter Tumor von halbkugeliger oder kugeliger evtl. auch plaqueförmiger Gestalt. Evtl. sekundäre Ulzeration. Häufig < 2 cm Durchmesser.

Mikro: Dermale Lokalisation mit Ausbreitung in das subkutane Fettgewebe. Kleine monomorphe Zellen mit chromatinreichen runden bis ovalen Kernen, die Stränge und solide trabekuläre Zellkomplexe bilden können. Vereinzelt Mitosen und Einzelzellnekrosen. Nukleäres Chromatin-Muster.

IHC: Epitheliale und neuroendokrine Antigene: Zytokeratin 8, 18, 19 und 20, neuronenspezifische Enolase. Evtl. sind auch Chromogranin A und S-100 positiv. Negativ sind Vimentin und das Leukocyte-Common-Antigen. Evtl. Verlust der Antigenexpression bei Entdifferenzierung. Negativ ist ebenfalls der Thyroideale Transkriptionsfaktor (TTF-1), mit dem das Merkelzellkarzinom von der differentialdiagnostisch in Frage kommenden Bronchialkarzinommetastase (TTF-1 positiv) unterschieden werden kann.

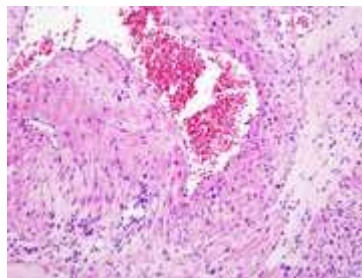
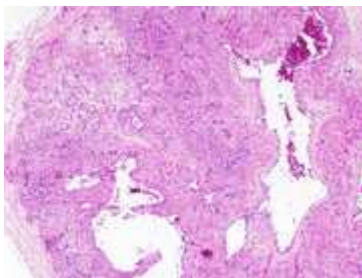
Subtypen und Prognose:



- Trabekulärer Typ - günstig
- Intermediärer Zelltyp - mittel
- Kleinzelliger Typ - ungünstig



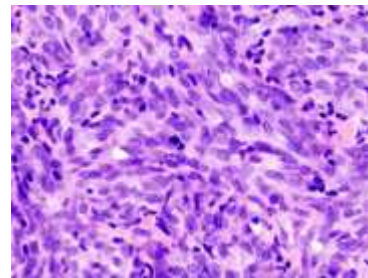
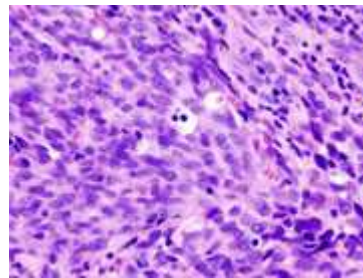
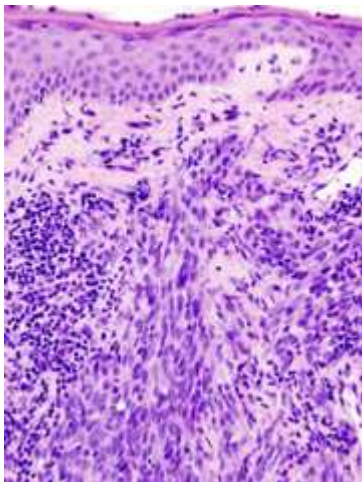
 MERKEL-Zell-Karzinom.

### **Kutanes Angioleiomyom**




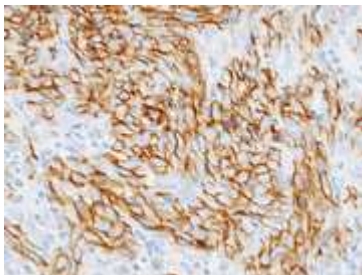
 Kutanes Angioleiomyom, H&E.  Idem.

### **Kutanes Angiosarkom**



 Idem, stärker vergrößert.  Idem.

 Kutanes Angiosarkom, H&E.







Idem, CD31-Immunhistochemie.

Weblink: [DermIS - Angiosarkom](#)

## **Dermatofibrosarcom protuberans (DFSP)**

Sarkom der Dermis

Ät.: In 95 % Fusion des Kollagen-Gens COL1A1 mit dem PDGF-Gen via Translokation t(17;22)

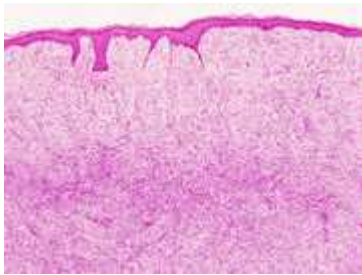
Pathogenese: Fibroblast translatiert statt Kollagen das COL1A1-PDGF-Genprodukt -> Prozessierung zu PDGF -> Selbststimulation über den PDGF-Rezeptor -> Proliferation


Lok.: Stamm und proximale Extremität

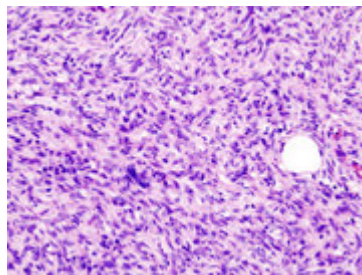
Mikro: Kurze, spindelige Zellen plattenartig angeordnet (storiform pattern), CD 34 +.


Makro/Klinik: Rote, harte, sich über das Hautniveau vorwölbende noduläre oder multinoduläre Läsion.

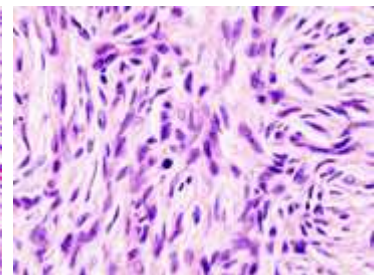
Verhalten: Langsam wachsend, häufig Rezidive, Metastasierung in 2 - 7 % der Fälle.




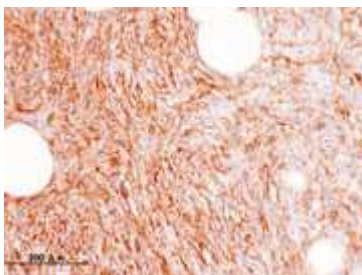
 Dermatofibrosarcom protuberans, Spätrezidiv, H&E.




 Idem, stärker vergrößert.



 Idem, stark vergrößert.



 Idem, CD34-Immunfärbung.

Weblinks: [DermIS - Dermatofibrosarkoma protuberans](#), [en.wikipedia](#), [1]

# 12.8 Hauterscheinungen bei internistischen Erkrankungen

Hauterscheinungen und äußerer Aspekt bei versch. internistischen Erkrankungen.

## Herz-Kreislauf-System und Atmung

### Endokarditis

Klinik: Kutane und konjunktivale petechiale Blutungen, Janeway-Läsionen (palmare/plantare indolente makulöse Hautläsionen), schmerzhafte OSLER-Knötchen palmar/plantar oder an den Fingerkuppen (Immunkomplexvaskulitis). Mikroembolien an den Akren oder auch subungual (Splitterhämorrhagien).

### Chronische Hypoxie

Ät.: Chronisch obstruktive Lungenerkrankungen, Herzfehler

Makro: Trommelschlegelfinger, Uhrglasnägel

Weblinks: [DermIS - Trommelschlegelfinger](#)

## Gastroenterologie

### Ikterus

Ät.:

- Prähepatisch: Hämolyse
- Intrahepatisch: Hepatitis, Leberzirrhose
- Posthepatisch: Cholestase, Choledocholithiasis

### Chronischer Leberschaden

Aszites, Spider Naevi, Caput medusae (oberflächliche Umgehungskreisläufe), Palmarerythem, Bauchglatze, Hodenatrophie, Ikterus, Hautblutungen.

## Endokrinologie und Stoffwechsel

### Akromegalie

Weblinks: [DermIS - Akromegalie](#)

### Morbus ADDISON

Ät.: Nebenniereninsuffizienz, Kortikoidentzug

Kachexie, braunes Hautkolorit (auch palmar, plantar, Lippen, Narben).

Weblinks: [DermIS - Morbus Addison](#)

## **CUSHING-Syndrom**

Hypercortisolismus

Ät.: CRH-produzierender Tumor, Nebennierenrindenadenom, iatrogen.

Makro: Stammfettsucht, Vollmondgesicht, Büffelnacken, Muskelatrophie und dünne Extremitäten, Wundheilungsstörungen, Striae distensae, Hautatrophie, Hirsutismus, Echymosen (Kapillarfragilität).

## **Myxödem**

Ät.: Hypothyreose, Morbus BASEDOW

Pg.: Interstitielle Glucosaminoglykan-Akkumulation.

Makro: Teigig geschwollene, kühle und trockene Haut und Unterhaut ohne Dellenbildung (DD: Ödem). „Aufgeschwemmtes“ Aussehen.

## **Porphyrie**

Ät.: Verschiedene genetische Defekte von Enzymen der [Hämbiosynthese](#).

Weblinks: [DermIS - Porphyria cutanea tarda](#), [DermIS - Porphyria erythropoetica congenita](#)

## **Hämochromatose**

Eisenspeicherkrankheit

Dunkle Hautpigmentierungen

## **Onkologie**

### **Amyloidose bei Plasmozytom**

Pg.: Irreversible Ablagerung vom Amyloid L in den Gefäßwänden. In 10 bis 20 % Plasmozytom-assoziiert.

Mikro: Homogene Ablagerungen. Nachweis mit Kongorot und Polarisation.

Klinik: Purpura, wachsartige hämorrhagische Papeln.

Weblinks: [DermIS - Amyloidose](#)

### **Acanthosis nigricans maligna**

Häufigstes kutanes obligates paraneoplastisches Syndrom. Häufig assoziiert mit Adenokarzinomen des GIT (2/3 Magenkarzinom).

Klinik: Bes. intertriginös und im Nacken auftretende unscharf begrenzte hyperkeratotische und hyperpigmentierte Hautveränderungen mit baumrindenartiger Auffältelung. Schleimhautbeteiligung.

DD.: Acanthosis nigricans benigna

Weblinks: [DermIS - Acanthosis nigricans maligna](#), [DermIS - Acanthosis nigricans benigna](#)

## 13. Blutbildendes und immunologisches System

### 13.1 Hämatopoetisches System

#### Risikofaktoren

- Endogen: Chromosomenaberrationen, Down-Syndrom
- Exogen: Benzol, ionisierende Strahlen, Zytostatika, Lost
  - Wirkung: Hämatotoxisch, genotoxisch

#### Leukämien

Leukämien sind generalisierte neoplastische Erkrankungen des blutbildenden Systems

Einteilung nach:

- Verlauf: akut - chronisch
- Differenzierung: unreif - reif
- Zellart: myeloisch, lymphatisch, erythro- usw.
- Ausschwemmung: leukämisch - aleukämisch

Befall primär des Knochenmarks (im Ggs. zu den Lymphomen)

#### Akute myeloische Leukämie (AML)

Ep.: 40. - 50 Lj., häufigste Leukämie beim Erwachsenen, Inzidenz 3-4/100.000 Jahr, steigt mit höherem Lebensalter

Ät.: genetische Disposition, Down-Syndrom, Kanzerogene (Benzol), Zweitneoplasie z.B. nach Bestrahlung und Polychemotherapie

Einteilung: FAB-Klassifikation (M0-M7), allerdings hat diese keine prognostische Aussagekraft besser zur Prognosebeurteilung geeignet ist die WHO-Klassifikation, die sich

neben morphologischen auch an immunhistochemischen und zytogenetischen Methoden orientiert.

Ursprung: Multipotente Vorläuferzelle mit eingeschränktem Differenzierungspotential

Verhalten: Generationszeit und Proliferation können stark variieren (leukämische, aleukämische und subleukämische Verläufe), verminderte Zellteilung und Differenzierung, Infiltration erst des Knochenmarks, dann Befall anderer Organe.

Mikro: in 25 - 40 % Auerstäbchen (abweichende Lysosomen mit thromboplastinartiger Aktivierung, diese sind beweisend für eine AML (bes. FAB M3)

IHC: CD 34 + (Stammzelle), CD 13 +, CD 33 + (myeloische Vorstufen), CD 41 +

Marker: Myeloperoxidase (MPO,POX) +, unspez. Esterase/alpha-Naphtylazetat-Esterase (ANAE,CAE) +

Blutausstrich: Hiatus leukaemicus (völlig unreife und wenige reife Zellen, keine Zwischenstufen)

Kompl.: Hepatosplenomegalie (diffuse Infiltration), Meningiosis leucaemica, Hirnblutung, alveolokapillärer Block, Priapismus, Athralgie, Knochenschmerzen, Uratnephropathie, hämorrhagische Diathese, Granulozytopenie mit hoher Infektanfälligkeit, multiple Ulzera im Darm, Chlorome.

## **Chronisch myeloische Leukämie (CML)**

Kontext: Myeloproliferative Erkrankungen

Ep.: 25. - 60 Lj., hauptsächlich um das 40 Lj.

Ursprung: Alle 3 Zellreihen, bes. Granulozyten mit allen Reifungsstufen

Verlauf:

- Präleukämische Phase 3-6 Jahre
- Chronische Phase 3-4 Jahre
- Terminalphase 3-6 Monate
  - Akzelerierte Phase
  - Blastenkrise

Blutbild in der chronischen Phase: Leukozytose, pathologische Linksverschiebung, Myeloblasten und Promyelozyten ca. 10 %, variable Anämie, Eosinophile und Basophile vermehrt, Anisozytose, Poikilozytose, die Alkalische Leukozytenphosphatase (ALP) ist vermindert (< 10). Blastenkrise: Blasten > 30 %.

| <b>Stadium:</b> | <b>normal</b> | <b>CML</b> | <b>Blastenkrise</b> |
|-----------------|---------------|------------|---------------------|
|-----------------|---------------|------------|---------------------|

Granulozyten : Erythrozyten 2:1 bis 4,5:1 10:1 bis 50:1 20.000:1 bis 200.000:1

Mikro Knochenmark: Hyperzellulär, ausgedehnte Infiltration, keine Fettzellen.  
Morphologisch wie normale Granulozytopoese, nur sehr viel. Atypische Megakaryozyten, Knochenmarkfibrose, Blastenkrise: Blasten > 50 %.

Makro: Knochenmark dunkelrot, hyperplastisch, Splenomegalie (> 1000 g), extramedulläre Infiltration.

Chromosomenanalyse/Molekulargenetik: 90 % Philadelphia-Translokation t(9;22) positiv / bcr-abl-Fusionsgen positiv

### **Akute lymphatische Leukämie (ALL)**

Ep.: 80 % Kindesalter

Marker: MPO -, ANAE -, PAS +

Klinik: Lymphknotenvergrößerung

### **Chronische lymphatische Leukämie (CLL)**

Siehe unten.

### **Übersicht Leukämien**

| <b>Leukämie</b> | <b>Eigenschaften</b>   |
|-----------------|--|
| AML             | CD 13 +, 33 +, 34 +, 41 +, MPO +, ANAE +, Auerstäbchen, Hiatus leukaemicus         |
| CML             | ALP vermindert, periphere Linksverschiebung, t(9;22)                               |
| ALL             | CD13 -, 33 -, 34 -, 41 -, MPO -, ANAE -, PAS +                                     |
| CLL             | B-CLL (95 %): CD 19 +, CD 20 +, CD 79a +, T-Marker: CD 3 -, CD 4 -, CD 5 -, CD 8 - |

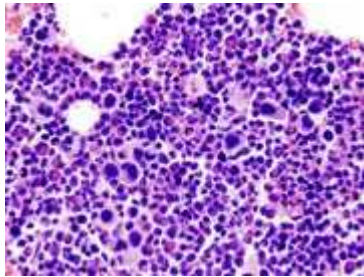
## **Myeloproliferative Erkrankungen (MPS)**


### **Polyzythämia vera (Pv)**

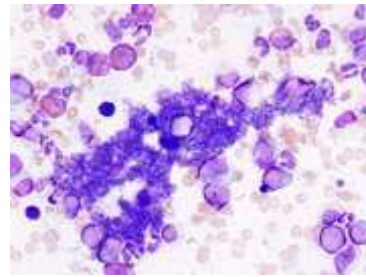
Mikro:


- Hyperzelluläres Knochenmark (wenig Fettzellen)
- Megakaryozyten leicht vermehrt
- Proliferation aller 3 Zellreihen, besonders Erys (absolute Erythrozytose):
  - Eryzahl: 6 - 10 Mio/ $\mu$ l
  - Hb > 18,5 g/dl (m) bzw. > 16,5 g/dl (w)
  - -> Störung der Plättchenfunktion -> Kompl.: Thrombosen, Blutungen.
  - EPO - (suprimiert)

Klinik: Hepatosplenomegalie, Schmerzen, Sehstörungen (Durchblutungsstörungen), Pruritus



 Essentielle Thrombozytämie, Knochenmarkaspirat, H&E.



 Idem, Knochenmarkausstrich, H&E.

## Essentielle Thrombozytämie

Etwas maligner

Mikro: Megakaryozyten stark vermehrt und liegen mit Akanthozyten zusammen (?).

## Chronische idiopathische Osteomyelofibrose

Mikro: Knochenmark fibrosiert, Megakaryozyten vermehrt, extramedulläre Blutbildung in Leber und Milz (Hepatosplenomegalie).

## Chronische myeloische Leukämie

s.o.

## Myelodysplastisches Syndrom (MDS)

Ät.: Z.B. Z.n. bestrahltem Mammakarzinom

betroffen sind alle 3 Zellreihen

Stadien:

- 1) Refraktäre Anämie (RA)
- 2) RA mit Ringsideroblasten
- 3) Refraktäre Zytopenie (RC) mit multilinearer Dysplasie (RCMD)

- 4) RA mit < 10 % Blasten (RAEB)
- 5) RA mit < 20 % Blasten (RAEB)

> 20 % Blasten => AML (Blastenschub, Akzeleration).

## 13.2 Lymphatisches System

### Reaktive Lymphknotenveränderungen

Mögliche Ursachen von Lymphknotenvergrößerungen:

- Infekte: Röteln, Masern, Windpocken, EBV (Pfeiffersches Drüsenfieber), Toxoplasmose, Tbc, Bartonella henselae (Katzenkratzkrankheit), HIV, Pseudo-Tbc (Yersiniose)
- Autoimmunerkrankungen: Sarkoidose
- Tumoren: Maligne Lymphome, benigne Lymphome (angiofollikuläre Lymphknotenhyperplasie - M. Castleman), Metastasen
- Dermatopathische Lymphadenopathie

Histologische Typen:

#### 1) Lymphofollikuläre Hyperplasie

Mikro: Reaktiv, Lymphfollikel (B-Zellen) vergrößert, scharf begrenzt, parafollikulär zonales Phänomen/Muster, Sternenhimmelbild (eingestreute große, helle Makrophagen)

DD: Malignes follikuläres Lymphom: unscharf begrenzte Follikel, kein zonales Phänomen, monoton, kein Sternenhimmel.

#### 2) Interfollikuläre Hyperplasie

Ät.: Rheumatische Erkrankungen

Mikro: breite interfollikuläre Zone (T-Lymphozyten, Plasmazellen, eingestreute kleine Blasten)

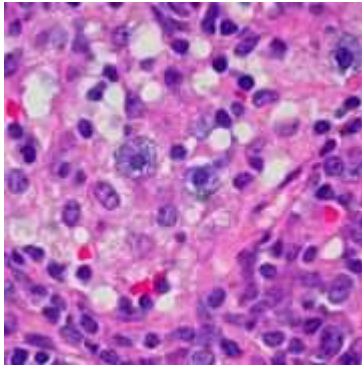
#### 3) Sinusoidale Hyperplasie (Sinushistiozytose)

Ep.: Häufig

Ät.: Entzündungen, Tumor, Anthrakose, Rauchen

Mikro: Follikel scharf begrenzt, parafollikuläre Zone, Histiozyten (helle Zellen) in den Sinusoiden stark vermehrt.





Vermehrung der Mastzellen bei Sinushistiozytose.

#### 4) Mischtyp

#### 5) Nekrotisierende Lymphadenitis

Ät.: Katzenkratzkrankheit, Abszesse

Mikro: Lymphknoten mit Nekrosen

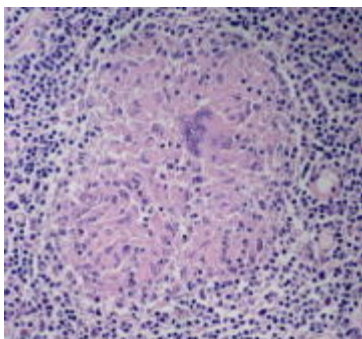
#### 6) Granulomatöse Lymphadenitis

Granulom: Klein- oder großherdige Ansammlung von Histozyten, Riesenzellen, Epitheloidzellen und Lymphozyten mit oder ohne Nekrose.

- Kleine Granulome: Toxoplasmose
- Große Granulome: Sarkoidose, Tbc, Pseudo-Tbc

Andere: Lues Stadium III, Brucellose, viszerale Leishmaniose, Lepra, Schistosomiasis, Morbus CROHN, WEGENER-Granulomatose, Morbus WHIPLLE

Mikro bei Lymphknotensarkoidose: Granulome aus Epitheloidzellen und Histozyten, keine käsige Nekrose, mehrkernige Riesenzellen



Inzidentelles nicht-verkäsendes Granulom in einem axillären Lymphknoten bei Mammakarzinom, Mastektomiepräparat, H&E.

## Maligne Lymphome

## Lymphopoese

- Knochenmarkstammzelle -> Prä-T-Zelle -> T1-Lymphozyt -> T-Immunoblast -> T2-Lymphozyt
- Knochenmarkstammzelle -> Prä-B-Zelle -> B1-Lymphozyt
  - B1-Lymphozyt -> B-Immunoblast -> Lymphoplasmazytoide Zelle -> Plasmazelle
  - B1-Lymphozyt -> Zentroblast -> B-Immunoblast -> s.o.
  - B1-Lymphozyt -> Zentroblast -> Zentrozyt -> B-Immunoblast -> s.o.

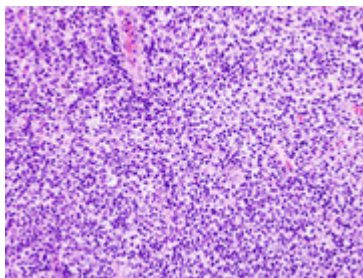
## Histologie normales Knochenmark

- Knochenbälkchen (Jugend: mehr, Alter/Osteoporose: weniger)
- Markraum
  - Fett (Alter: mehr Fett, Fett:Mark = ca. 3:2 mit 60 Jahren)
  - Hämatopoetisches Mark
    - Erythropoese - Erythroblasten rundlich, dunkel, kompakt in Haufen gelagert
    - Granulopoese - zahlreich entlang der Knochenbälkchen
    - Megakaryozytose - Disseminierte große mehrkernige Zellen

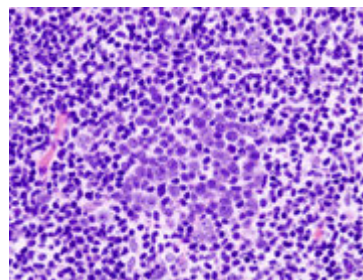
## B-Zell-Lymphome

Typen:

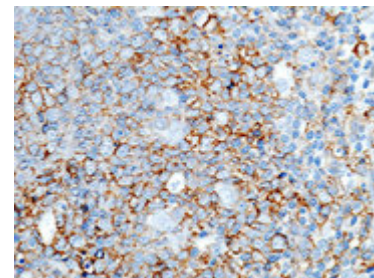
- Vorläuferlymphoblastische Lymphome/Leukämien
- CLL (häufigstes NHL, niedrigmaligne)
- Lymphoplasmazytäres Lymphom (Immunozytom, Morbus WALDENSTRÖM)
- Lymphknotenplasmazytom (klinisch hoch-, pathologisch niedrigmaligne keine Blasten)
- Follikuläre Lymphome I-III (I-II niedrigmaligne, später maligne (RICHTER-Syndrom!), zentroblastisch, zentrozytisch), ca. 30 %
- Mantelzell-Lymphom (zentrozytisch)
- Marginalzonen-Lymphom (MALT, splenisch, nodal), häufigstes Lymphom im Magen
- Haarzell-Leukämie
- Diffuses großzelliges B-Zell-Lymphom (zentroblastisch, immunoblastisch), ca. 30 %
- Burkitt-Lymphom (hochmaligne)



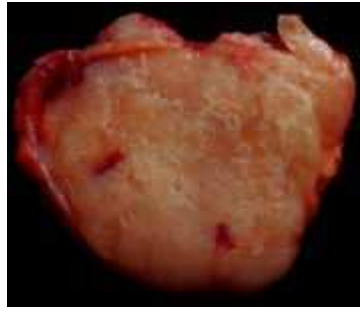
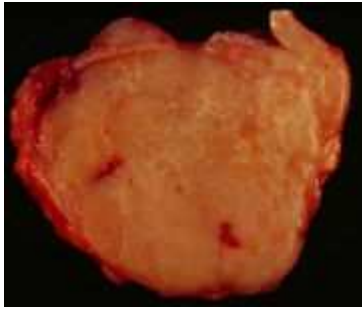
Diffuses großzelliges B-Zell-Lymphom der Tonsille, H&E.



Idem, stärkere Vergrößerung, große helle Tumorzellen z.T. mit angedeuteten Radspeichen.



Idem, Immunfärbung von CD 20 (B-Zellmarker).



Maligmes high-grade B-Zell-Lymphom. Idem, andere Beleuchtung.

### **RICHTER-Syndrom**

Übergang von niedrigmalignem in hochmalignes Lymphom

Bsp.: Follikuläres Lymphom oder B-CLL -> Diffuses großzelliges B-Zell-Lymphom

### **Chronische lymphatische Leukämie (CLL)**

Ep.: häufigste Leukämie in westlichen Ländern, Alter > 40 Jahre, im Mittel 60 Jahre, nicht selten Zufallsbefund

Subtypen: 95 % B-Zell, 5 % T-Zell

Verhalten: niedrig maligne

Mikro: Primär Infiltration des Knochenmarks, sekundär Ausschwemmung ins Blut (Leukos 15.000 - 100.000)

Blutbild: Starke Vermehrung reifer unauffälliger Lymphozyten, viele Gumprecht-Schatten (Ausstrich-Artefakte).

Makro: Hepatosplenomegalie (Tumorinfiltrat). Befallene Lymphknoten sind vergrößert, markig-weich, weißlich.

IHC bei B-CLL:

- B-Marker + : CD 19 +, CD 20 +, CD 79a +
- T-Marker - : CD 3 -, CD 4 -, CD 5 -, CD 8 -
- Proliferationsmarker: MIB1 niedrig (5 %), CD 10 -, Cyclin D1 -

Kompl.: Hypogammaglobulinämie, Infekte, RICHTER-Syndrom

### **Mantelzelllymphom**

Makro im Magen: Tumor submucös (DD: Karzinom), Ulcus, Faltenbildung fehlt.

Mikro: Kleine, monotone, blaue Zellen, zentrozytenartig. Lymphom ringförmig um den normalen Lymphfollikel angeordnet.

Immunhistochemie:

- B: CD 20 +, CD 79a +
- T: CD 5 +, CD 3 -, CD 8 -
- Proliferationsmarker: MIB1 niedrig (~10 %) (Ausnahme blastenreicher Typ: hier MIB-1 (50 - 60 %), CD 10 -, Cyclin D1 +

Pathologisch niedermaligne, klinisch hochmaligne

### **Plasmozytom**

Ep.: Häufigster maligner Tumor des Knochens, 6.-7. Dekade, Dunkelhäutige 3x häufiger betroffen

Ät.: Unklar, chronische Antigenstimulation, assoziiert mit HLA4c, genetisch-ethnische Faktoren

Formen:

- Solitäres Plasmozytom
- Multiples Myelom
- Extramedulläres Myelom der Weichteile

Ig-Typ:

- IgG 65 %
- IgA 20 %
- Bence-Jones-Plasmozytom: nur leichte Ketten (meist kappa)
- Andere: selten

Mikro: Knochenmarksverdrängung (-> Anämie, Leukopenie, Thrombopenie), Osteolysen (Tumor produziert Osteoklastenaktivierenden Faktor): ausgestanzte Defekte in Wirbelsäule, Schädel (Rö: Schrotschußschädel (eher selten)), Rippen. Extraossäre Infiltrate: periostal (paravertebral), evtl. Milz, Leber, Lymphknoten. Typische Plasmazellen mit großem rundem Kern, breitem mantelartigem Zytoplasmasaum, evtl. Atypien.

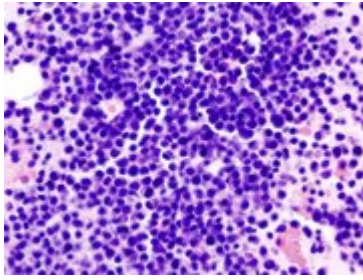
Immunhistochemie:

- B- und Plasmazell-Marker + : CD 79a +
- Je nach Typ Ig +, kappa/lambda-light-chains +

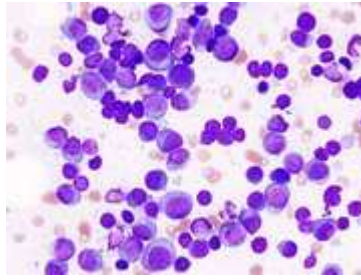Weitere Folgen: Amyloidose (10 - 15 %), Hyperviskositätssyndrom, monoklonale Gammopathie -> Infekte, Gerinnungsfaktor-Antikörper, Plasmozytomniere (Plasmazellinfiltrate, Amyloid, Tubulusepithelschäden, Kalkablagerungen, chronische Pyelonephritis).

Klinik: Paraproteinämie, Zytopenien, BSG-Beschleunigung, Osteolysen, Infekte, Niereninsuffizienz

Klinisch hochmalignes Lymphom, morphologisch nicht immer.



☐ Multiples Myelom,  
Knochenmarkspirat, H&E.



☐ idem, Ausstrichpräparat des Knochenmarkspirats,  
gefärbt nach May-Grünwald-Giemsa.

### **Extramedulläres Plasmozytom der Weichteile**

Ep.: Selten

Lok.: 75 % im oberen Respirationstrakt

Prg.: Gewöhnlich keine Generalisation

### **Monoklonale Gammopathie unklarer Signifikanz**

*smouldering plasmocytoma*

Syn: MGUS

Ig-Erhöhung über Jahre hinweg

Prg.: In 10 % nach Jahren Übergang in ein Plasmozytom oder B-zelliges malignes Lymphom

### **BURKITT-Lymphom**

Morphologisch hochmaligne

Ät.: assoziiert mit EBV

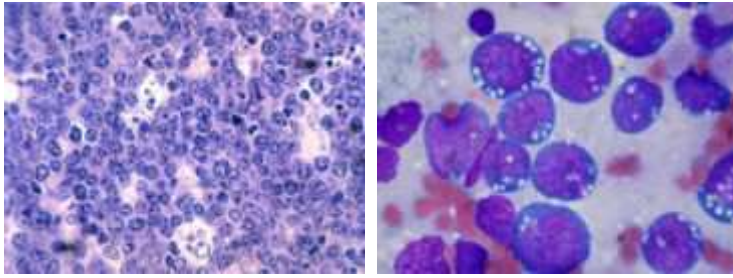
Typen:

- Endemisch - Südafrika, Kinder/Jungen 5.-7 Lj., Weichteile des Unterkiefers
- Sporadisch - Ubiquitär, 2% der NHL, 20.-30 Lj., nodal
- Immundefensiv - Bei HIV, nodal

Mikro: Große, monotone, blastenartige Zellen. Monotone, große Kerne. Schmäler Zytoplasmasaum, atypische Mitosen, prominente Nukleolen.

IHC:

- B +: CD 20 +, CD 79 a +
- MIB-1: 90 % +



 BURKITT-Lymphom, H&E.  BURKITT-Lymphom, touch prep, Wright stain.

## T-Zell-Lymphome (WHO-Klassifikation)

### T-Zell-Vorläufer-Neoplasien:

- T-Zell-Vorläufer lymphoblastisches Lymphom

### Reife/periphere T-Zell-Neoplasien:

- **Leukämische/Disseminierte Formen:**
  - T-lymphozytische Prolymphozytenleukämie
  - Chronische granulozytäre Leukämie
  - Adultes T-Zell Lymphom/Leukämie
- **Kutane Formen:**
  - [Mycosis fungoides](#)
  - [SÉZARY-Syndrom](#)
  - Primär kutanes anaplastisches großzelliges Lymphom
  - Lymphomatoide Papulose
- **Extranodale Formen:**
  - Extranodales NK/T-Zell Lymphom, nasaler Typ
  - Enteropathie-assoziiertes T-Zell-Lymphom
  - Hepatosplenisches T-Zell Lymphom
  - Subkutanes pannikulitisches T-Zell Lymphom
- **Nodale Formen:**
  - Angioimmunoblastisches T-Zell Lymphom
  - Peripheres T-Zell Lymphom, unspezifiziert
  - Großzellig anaplastisches T-Zell Lymphom

### Anaplastisches großzelliges T-Zell Lymphom (ALCL)

Ep.: 3 % der Non-Hodgkin Lymphome bei Erwachsenen, 10 - 30 % der großzelligen Lymphome bei Kindern. ALK + ALCL häufiger bei jungen Männern, ALK - ALCL häufiger bei älteren Menschen (leicht erhöhter Frauenanteil).

Lok.: Nodal und extranodal (Haut, Knochen, Weichgewebe, Lunge, Leber, selten zentrales Nervensystem und Darm).

Morph.: Große zytoplasmareiche pleomorphe Zellen, Tumorzellen wachsen kohäsiv in den Lymphknotensinus.

Immunphänotyp: CD 30 +, häufige Expression von zytotoxischen Proteinen, pan-T Zellgene häufig nicht exprimiert; Unterteilung in zwei Gruppen (ALK-positive und ALK-negative ALCL), je nach Vorhandensein einer spezifischen Translokation (Fusionsprotein aus der „anaplastic lymphoma kinase“ (ALK) und verschiedenen anderen Proteinen, häufig Nucleophosmin).

Morph. Varianten:

- Allgemeine Variante
- Lymphohistozytische Variante
- Kleinzellige Variante

Prg.: 5-jährige Überlebensrate bei ALK + 80 %, ALK - 40 %.

## **MALT-Lymphome**

- Lymphom des mucosa associated lymphatic tissue (MALT, Prototyp: Peyer-Plaques im Ileum)
- entsteht primär extranodal
- Selten: Inzidenz 4/100.000/Jahr
- Häufigkeitsverteilung Magen:Dünndarm:Dickdarm = 4:2:1
- Infektion mit *Helicobacter pylori* scheint wichtige Rolle in der Entwicklung der MALT-Lymphome des Magens zu spielen

Vorkommen: GIT (Magen, Speicheldrüsen), Bronchialsystem (BALT), Urogenitaltrakt, Schilddrüse.

## **Morbus HODGKIN**

Ep.: Mittleres Alter

Typen:

- Klassisch lymphozytenreich, nodulär-diffus (ca. 5 %)
- Noduläre Sklerose (ca. 80 %)
- Gemischte Zellularität (ca. 15 %)
- Lymphozytendepletion (selten)

Mikro Lymphknoten: Bindegewebig abgetrennte Knoten, nodulär, zerstörte Lymphknotenarchitektur, eher wenige REED-STERNBERG-Zellen („Schielaugen“, nur das sind die Tumorzellen!), viele reaktive Zellen, buntes gemischtzelliges Zellbild.

Makro:

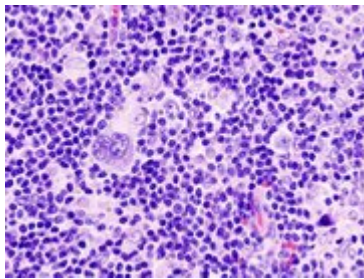
- Beginn in den Lymphknoten: Vergrößert, derb, verbacken
- Typisch: Mediastinaltumor
- Bauernwurstmilz (noduläre Infiltration)
- Leberbefall (Portalfelder)

- Knochenmarksbefall u.a.

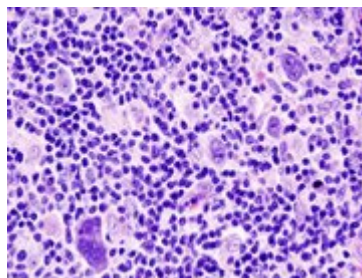
IHC: CD 30 +, CD 15 +

Klinische Klassifikation nach Ann Arbor:

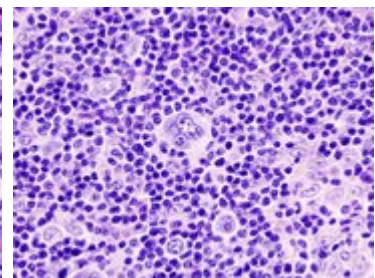
- I.: Befall einer Lymphknotenstation
- II.: Befall mehrere Lymphknotenstationen auf einer Zwerchfellseite
- III.: Befall mehrere Lymphknotenstationen auf beiden Seiten des Zwerchfells
- IV.: multipler Organbefall



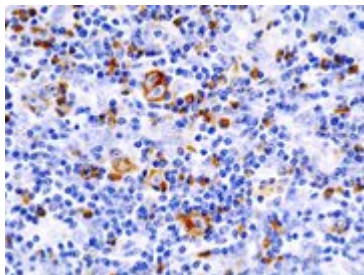
Gemischt-zelluläres HODGKIN-Lymphom, Lymphknotenbiopsie, H&E.



Idem.



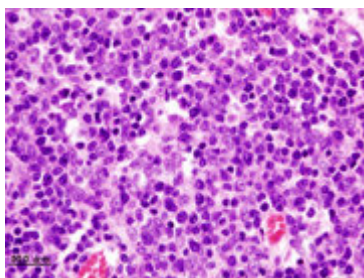
Idem.



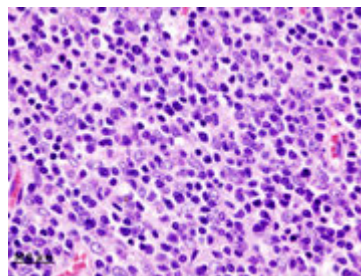
Idem, IHC auf CD 30 (Ki-1).

## Thymom

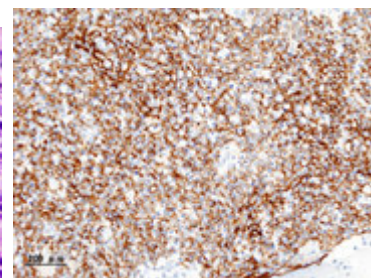
Assoziiert mit Myasthenia gravis



Nichtinvasives Thymom Typ B1, Resektat, H&E.



Idem.



Idem, Immunhistochemie auf Zytokeratin CAM 5.2.



# Milz

## Asplenie

Selten. Funktionelle Asplenie mit kleiner vernarbter Milz durch multiple Infarkte bei Sichelzellenanämie.

## Splenomegalie

Vorkommen bei verschiedenen hämatologischen Erkrankungen (Leukämie, Lymphome, chronische Hämolyse) und chronischen Entzündungen.

## Milzruptur

Ät.: Stumpfes Bauchtrauma, erhöhte Gefährdung bei infektiöser Mononukleose.

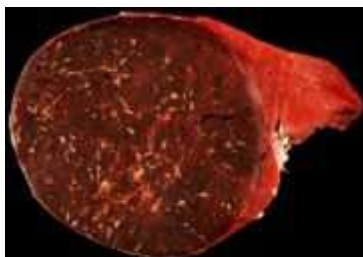Kompl.: Hämorrhagischer Schock.

## „Bauerwurstmilz“

Noduläre Infiltration der Milz bei Morbus Hodgkin.

## Hamartome

Benigne, ausdifferenzierte Gewebsneubildungen an der "falschen Stelle".



Hamartom der Milz.

## Histiozytose X

Syn.: LANGERHANS-Zellen-Histiozytose

Systemische oder lokalisierte Proliferation bzw. Tumor der Langerhans-Histiozyten

## Morbus ABT-LETTER-SIWE

LANGERHANS-Histiozytose mit Beteiligung von Leber, Lunge und Knochenmark.

Ep.: Manifestation im 1. - 2. Lj.

Klinik: Fieber, Petechien, Knochenerweichung, Hepatosplenomegalie, generalisierte Lymphadenopathie, Lipoideinlagerungen im granulomatösen Gewebe

Prg.: In 50% letaler Verlauf

### **Morbus HAND-SCHÜLLER-CHRISTIAN**

Cholesterinlipidose (Lipoidgranulomatose) mit Cholesterinspeicherung im Monozyten-Makrophagen-System und Histiozyten-Proliferation.

Ep.: Meist Kinder unter 5 Jahren

Benigne

Klinik: Lytische Knochenläsionen, Exophthalmus, Diabetes insipidus, Landkartenschädel

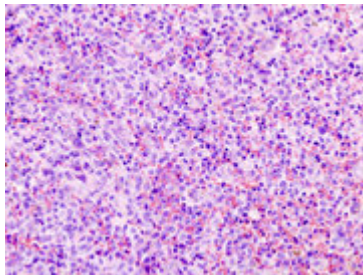
### **Eosinophiles Knochengranulom**


Ansammlungen von teils mehrkernigen Langerhanszellen mit eosinophilen Granulozyten u.a. im Knochen

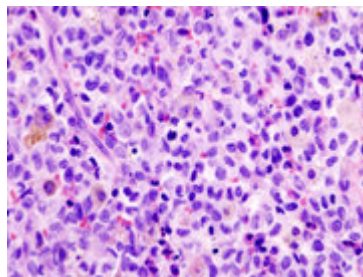
Ep.: Junge Erwachsene

Klinik: Scharf begrenzte osteolytische Herde v.a. im Schädel, proximalen Femur, Becken, Wirbelsäule

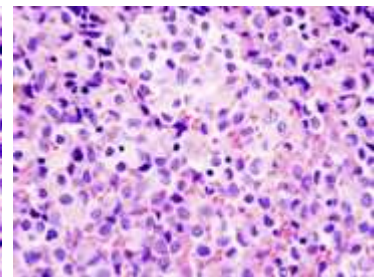
Prg.: Rückbildung spontan oder nach Curretage.



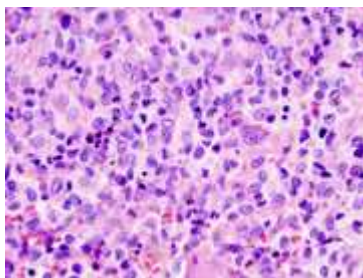
 Eosinophiles Knochengranulom des Kiefers, Knochenbiopsie, H&E.



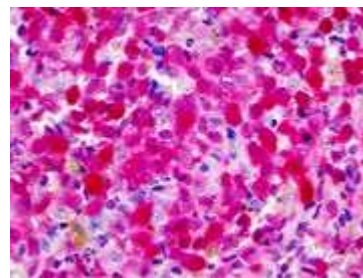
 Idem.




 Idem.



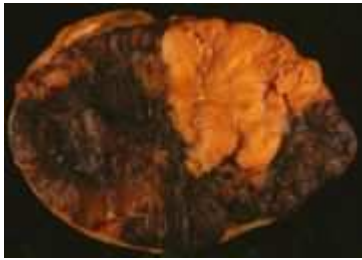 Idem.




 Idem, S-100-Immunfärbung.

### **Lymphknotenmetastase**

Mikro: Zwei Komponenten (Tumorzellen - Lymphat. Gewebe)



 Lymphknotenmetastase eines malignen Melanoms.

## 13.3 Hämatologie

### Physiologie

Normale Reifungsstadien der Erythrozyten: Proerythroblast -> Erythroblast -> Normoblast (basophil -> polychromatisch -> ortochromatisch) -> Retikulozyt (R1: Knochenmark, R2: peripheres Blut) -> Normozyt.

### Morphologische Veränderungen der Erythrozyten

Größe:

- Makrozytose - MCV erhöht
- Mikrozytose - MCV vermindert

Hämoglobingehalt:

- Hyperchromasie - MCH erhöht
- Hypochromasie - MCH vermindert

Weitere morphologische Veränderungen:

- Anisozytose - Variierende Größe (RDW)
- Poikilozytose - Variierende Gestalt
- Polychromasie - Verstärkte Anfärbbarkeit
  
- Anulozyten - Ringförmiges Aussehen durch verminderten Hämoglobingehalt - bei Eisenmangel
- Targetzellen (Schießscheibenzellen, Codozyten) - Bei Thalassämie
- Sphärozyten - Runde Zellen ohne zentrale Aufhellung - z.B. bei hereditärer Kugelzellanämie
- Elliptozyten - Bei hereditärer Elliptozytose

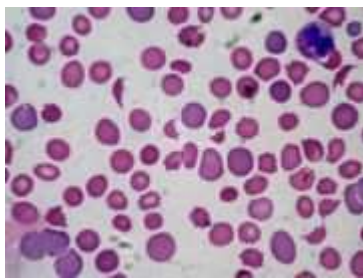
- Akanthozyten - Erys mit „Mickymausohren“ o. ä. Zytoplasmaausstülpungen - bei Abetalipoproteinämie, Verbrennungen
- Echinozyten - Stechapfelform - Artefakt (Trocknung, Hyperosmolarität)
- Fragmentozyten - Stark beschädigte Zellen mit fehlenden Stücken - Bei intravasaler Hämolyse, hämolytisch-urämischem Syndrom (HUS), Moschkowitz-Syndrom, Vaskulitis, bei der Poikilozytose („Fragmentozytose“) der Thalassemia major.
  - Keratozyten / Schistozyten / Schizozyten - sichelförmig, helmförmig - v.a. bei mechanischer Hämolyse (künstliche Herzklappe, Marschhämoglobinurie), bei Verbrauchskoagulopathie bzw. disseminierter intravasaler Gerinnung (DIC) oder Nierenerkrankungen.
- Stomatozyten - Zentrale Aufhellung mundförmig - Bei alkoholbedingten Lebererkrankungen
- Dakryozyten - (Tränentropfen-Erys) - Bei Osteomyelofibrose
- Drepanozyten (Sichelzellen) - Bei Hämoglobinopathien, Sichelzellanämie (hier unter O<sub>2</sub>-Abschluss)
- Rouleaux-Bildung („Geldrollen“) - Bei Plasmozytom

#### Einschlüsse:

- Basophile Tüpfelung - Zeichen der Regeneration, Bleivergiftung (RNA-Reste)
- Howell-Jolly-Körperchen - DNA-Überreste nach Splenektomie
- Heinzkörper - Instabiles Hämoglobin, bei toxisch-hämolytischen Anämien oder verminderter Reduktaseaktivität
- Parasiten - [Malaria-Plasmodien](#)

#### Spezialfärbungen:

- Berliner-Blau-Reaktion - Nachweis einer Eisenspeicherung in Knochenmark, roten Vorstufen (Sideroblasten, Ringsideroblasten) oder Erythrozyten (Siderozyten).



In diesem Blutaussstrich sind Polychromatophile, Sphärozyten, Echinozyten und Schistozyten zu sehen. Patientin mit DIC und mikroangiopathischer hämolytischer Anämie.

## Anämien

Syn.: Blutarmut

Def.: Verminderung von Hb, Hkt, Erythrozytenzahl.

## Pathogenetisch-morphologische Klassifikation der Anämien:

- Anämie durch Erythropoesestörung -> Retikulozytenzahl vermindert
  - Mit normalem Knochenmark
    - Mikrozytär-hypochrom
      - Eisenmangel -> Mikrozytäre hypochrome Anämie, RDW erhöht, Ferritin vermindert, Transferrin erhöht.
      - Anämie bei chron. Erkrankung -> Mikro- bis normozytäre hypo- bis normochrome Anämie, RDW normal, Ferritin erhöht.
    - Normochrom-normozytär:
      - Renale Anämie (EPO-Mangel) - Normochrome normozytäre Anämie
    - Andere: Unterernährung, Endokrinopathien, Alter, toxisch, medikamentös.
  - Mit reduziertem Knochenmark:
    - Aplastische Anämie (z.B. toxisch: Benzol, Chemotherapeutika)
    - Osteomyelofibrose
    - Knochenmarksverdrängung durch Tumor
  - Mit hyperplastischem Knochenmark:
    - Megaloblaste Anämie (Zellteilungsstörung durch B12- oder Folatmangel) - Hyperchrome megalozytäre Anämie
    - Sideroblastische Anämie
    - Myelodysplasien, Leukämie
- Hämolytische Anämie -> Retikulozytenzahl, ind. Bilirubin und LDH erhöht, Haptoglobin vermindert
  - Korpuskuläre hämolytische Anämien
    - Membrandefekte
    - Hämoglobinopathien
    - Thalassämien
    - Enzymdefekte
  - Extrakorpuskuläre hämolytische Anämien
    - immunologisch
    - infektiös
    - toxisch
    - mechanisch/mikroangiopathisch

Klinik: Blässe bes. der Schleimhäute, reduzierte Leistungsfähigkeit, Tachykardie, hypoxische Symptome (hydropische Zellschwellung, Hydrops fetalis, Organdysfunktionen).

## Eisenmangelanämie

Ät.: Verringerte Zufuhr, erhöhter Bedarf (Schwangerschaft, Wachstum), erhöhte Verluste (Menstruation, okkulte Blutungen etc.)

Eisenmangel-Symptome: Mikrozytäre hypochrome Anämie, Atrophie der Schleimhäute (Plummer-Vinson-Syndrom), der Haut und Hautanhangsgebilde, neurologische Störungen, gastrische Achlorhydrie, Pica (krankhafter Appetit auf Erde oder Eis, sehr selten bei schwerem Eisenmangel).

Eisenspeicherkrankheiten sind:

- [Idiopathische Hämochromatose](#)
- Transfusionshäm siderose
- Sekundär bei Lebererkrankungen

### **Anämie bei chron. Erkrankung**

Ät.: Z.B. Tumor, Infektion, Trauma, KHK, Diabetes mellitus

Pg.: Eisenverwertungstörung, verkürzte Ery-ÜLZ

Labor: Mikro- bis normozytäre hypo- bis normochrome Anämie, RDW normal, Ferritin erhöht.

### **Renale Anämie**

Ät.: Niereninsuffizienz mit verminderter Erythropoetinproduktion

Labor: Normochrome normozytäre Anämie

### **Aplastische Anämie**

Ät.: Toxisch (Strahlung, Zytostatika, Benzol), infektiös ([Parvovirus B19](#)), autoaggressiv, hereditär (Fanconi-Anämie).

Mikro: Knochenmark hypoplastisch

### **Megaloblastäre Anämie**

Ät.: [Vitamin B12](#)- oder/und [Folat](#)-Mangel

Pg.: Zellteilungsstörung

Mikro: Knochenmark hyperplastisch

Labor: Hyperchrome megalozytäre Anämie

Klinik: B12-Mangel: Perniziöse Anämie, neurologische Symptome, Glossitis, Diarrhoe.  
Folat-Mangel: Megaloblastäre Anämie, Diarrhoe, Gewichtsverlust, in der Frühschwangerschaft Spina bifida und Lippenpalte mit und ohne Gaumenspalte.

### **Sideroblastische Anämie**

Ät.: Hereditär, erworben, myelodysplastisch

Pg.: Störung der Häm- oder Globinkettenbiosynthese

Mikro: Knochenmark hyperplastisch

### **Hämolytische Anämien**

Labor: Retikulozytenzahl, ind. Bilirubin und LDH erhöht, Haptoglobin vermindert.

Klinik: Anämiesymptome (s.o.), Splenomegalie, evtl. Ikterus, vermehrt (Bilirubin-)Gallensteine, bei kongenitalen Formen Expansion des Knochenmarks z.B. in den Schädelknochen (-> Turmschädel).

## Membrandefekte

Korpuskuläre hämolytische Anämien

Ät.:

- **Elliptozytose (EL)**
  - **EL1:** Erbgang: Autosomal dominant (1p34.2-p33), Ät.: Defekt des Protein 4.1. [OMIM - EL1](#)
  - **EL2:** Gendefekte können das alpha-Spektrin (SPTA), beta-Spektrin (SPTB), Bande 3-Protein (BND3) o.a. betreffen. [OMIM - EL2](#)
- **Hereditäre Sphärozytose (HS, Kugelzellanämie)** - Erbgang: Autosomal-dominant, Ät.: Mutationen in den Genen der Erythrozytenmembranproteine Ankyrin 1, Spektrin beta-1, Bande 4.2 und Bande 3. [OMIM - Hereditary spherocytosis](#)
- **Paroxysmale nächtliche Hämoglobinurie (PNH)** - Ät.: Defekt des Glycosylphosphatidylinositol (GPI)-Ankers. [OMIM - PNH](#)
- **Xerozytose (DHS)** - Erbgang: Autosomal-dominant, Ät.: Membranstörung mit erhöhter Kationendurchlässigkeit -> Kaliumverlust, Belastungshämoglobinurie. [OMIM - Hereditary Xerocytosis](#)

## Hämoglobinopathien

Korpuskuläre hämolytische Anämien

- Hämoglobine mit Polymerisationsneigung
  - **Sichelzellanämie** - Ät.: Punktmutation -> Glu->Val-Austausch in der Hb-β-Kette -> Polymerisation des HbS und Aussicheln der Zellen bei niedrigem Sauerstoffpartialdruck -> Hämolyse, multiple Infarkte. [OMIM - Sickle cell anemia](#)
  - **Hämoglobin C-Krankheit.** [OMIM - Hemoglobin C disease, included](#)
- Instabile Hämoglobine, die zur Präzipitation neigen
  - **Hämoglobin E-Krankheit.** [OMIM - Hemoglobin E, included](#)
- Hämoglobine mit abnormer Sauerstoffbindung
  - **Hb-Chesapeake.** [OMIM - Hemoglobin Chesapeake, included](#)
- **Methämoglobinämie**
  - **Defizienz der NADH-Cytochrom b5-Reduktase.** [OMIM - Deficiency of NADH-cytochrome b5 reductase](#)
  - **Defizienz des Cytochrom b5.** [OMIM - Deficiency of cytochrome b5](#)
  - **Hämoglobin M-Krankheit (Freiburg).** [OMIM - Hemoglobin M, included](#)

## Thalassämien

Korpuskuläre hämolytische Anämien

Ät.: Defekt der Hämoglobinkettenbiosynthese (Gene der Ketten oder flankierender Sequenzen).

Pg.: Fehlen der namensgebenden Hämoglobinkette. Kompensatorisch gesteigerte Biosynthese anderer Ketten.

Formen:

- $\alpha$ -Thalassämie. [OMIM - Alpha-thalassemia, included](#)
- $\beta$ -Thalassämie (HbH, HB-Barts). [OMIM - Beta-thalassemys, included](#)

## Enzymdefekte

Korpuskuläre hämolytische Anämien

Defekte im:

- Redoxgleichgewicht (verminderte Reduktaseaktivität) durch
  - Störungen von Enzymen des Glutathion-Stoffwechsels (Synthese, Reduktase).
  - **Glucose-6-phosphat-Dehydrogenase-Mangel** (G6PDH-Mangel), ein Enzym im ([Pentosephosphatweg](#)).
- Defekte von Enzymen der [Glycolyse](#).
- Defekte von Enzymen des [Purinstoffwechsels](#) (Adenylatkinase, Pyruvatkinase, Adenosintriphosphatase).

## Extrakorpuskuläre hämolytische Anämien

- Immunpathologisch
  - Transfusionsreaktionen (ABO, RhD u.a.)
  - Morbus haemolyticus neonatorum (RhD-Inkompatibilität: Erstes Kind RhD+ - > RhD- negative Mutter bildet Antikörper nach Kontakt mit kindlichem Blut (Geburt) -> Die plazentagängigen Ak schädigen die Ery's eines zweiten RhD+ Kindes.)
  - Wärmeantikörper
  - Kälteantikörper
- Medikamenteninduziert
- Toxisch
  - Blei
- Infektiös
  - Malaria
- Mechanisch
  - Mikroangiopathie, Vaskulitis, AV-Shunts, Hämolytisch-urämisches Syndrom (HUS, z.B. bei EHEC-Infektion), Thrombotisch-thrombozytopenische Purpura (TTP) = Moschowitz-Syndrom
  - Künstlicher Herzklappenersatz

## Polyglobulie

Ät.: Chronische Sauerstoffmangelzustände (COPD, Herzinsuffizienz, Höhengaufenthalte)



Pg.: Gesteigerte renale Erythropoietinbildung

## Blutungen (Hämorrhagien)

Lokalisation und Morphologie:

- Blutung in Körperhöhlen - Bsp.: Intrakranielle Blutung, Hämatothorax, Hämarthros, GI-Blutung u.a.
- Hämatom - Umschriebene Einblutung in die Weichteile
- Hautblutung (Purpura\*):
  - Petechien - punktförmig
  - Vibices - streifenförmig
  - Sugillation - kleinfleckig
  - Ekchymose - großfleckig
  - Suffusion - flächenhaft

\*Purpura i.e.S.: Punktförmige bis kleinfleckige Kapillarblutungen

Ätiologie:

- Rhexisblutung - Gefäßverletzung
  - Wandschwäche (Vaskulopathie)
  - Arrosionsblutung (Tumorinfiltration, Magensäure/Proteasen)
  - Trauma
- Diapedeseblutung - Endothelschädigung (z.B. durch Toxine, Immunkomplexe, Mikroembolien, Ischämie, Sepsis (z.B. WATERHOUSE-FRIEDERICHSEN-Syndrom bei Meningokokkensepsis))
- Störungen der Blutstillung (Thrombozytenaggregation) oder der plasmatischen Gerinnung.

## Hämorrhagische Diathesen

Syn.: Blutungsübel

Ursachen:

- Vaskulopathie
  - Morbus OSLER-RENDU-WEBER (HHT) - Ät.: Defekt des Endoglin-Gens (ENG; 9q34.1). [OMIM - Hereditary hemorrhagic telangiectasia](#)
  - EHLERS-DANLOS-Syndrom - Ät.: Störung der Kollagensynthese. [OMIM - Ehlers-Danlos syndrome](#)
  - Gefäßfehlbildungen (Hämangiome, vulnerable Tumorgefäße)
  - Amyloidangiopathie
- Thrombozytenfunktionsstörungen und/oder -penie
  - Morbus WERLHOFF (Idiopathische Thrombozytopenie) - Ät.: Autoantikörper
  - Thrombasthenie NAEGELI-GLANZMANN - Ät.: gpIIb/IIIa-Defekt. [OMIM - Glanzmann thrombasthenia](#)
  - WISKOTT-ALDRICH-Syndrom (WAS). [OMIM - Wiskott-Aldrich syndrome](#)
  - Iatrogen (Thrombozytenaggregationshemmer wie [ASS](#), [Clopidogrel](#))
- Hereditäre Störungen der plasmatischen Blutgerinnung

- Hämophilie A (HEMA) - Erbgang: X-chrom.-rez., Ät.: Faktor VIII-Mangel. [OMIM - Hemophilia A](#)
- Hämophilie B (HEMB) - Erbgang: X-chrom.-rez., Ät.: Faktor IX-Mangel. [OMIM - Hemophilia B](#)
- VON-WILLEBRAND-JUERGENS-Syndrom - Erbgang: aut.-rez., Ät.: vWF-Mangel. [OMIM - Von Willebrand disease](#)
- Erworbene Störungen der plasmatischen Blutgerinnung
  - Leberzirrhose, Leberversagen (Gerinnungsfaktormangel durch Synthesestörung)
  - Nephrotisches Syndrom (Gerinnungsfaktormangel durch renalen Verlust)
  - Disseminierte intravasale Gerinnung (DIC) und Verbrauchskoagulopathie - Ät.: Generalisierte Aktivierung der Gerinnung und Hyperfibrinolyse zB. bei Schock, SIRS, Sepsis.
  - Iatrogen ([Cumarine](#), [Fibrinolytika](#) u.a.)

## Thrombophilie

- Hereditäre Störungen
  - APC-Resistenz (Faktor-V-Leyden). [OMIM - Factor V deficiency](#)
  - Protein C-Defizienz. [OMIM - Protein C deficiency](#)
  - Protein S-Defizienz. [OMIM - Protein S deficiency](#)
  - AT-III-Defizienz. [OMIM - AT3 deficiency](#)
- Erworbene Störungen
  - Heparin-induzierte Thrombozytopenie Typ 1 (HIT 1)
  - Heparin-induzierte Thrombozytopenie Typ 2 (HIT 2)
  - Anti-Phospholipid-Antikörper
  - Paraneoplastisch
  - Medikamentös (Kontrazeptiva)

Kompl.: [Thrombose](#)

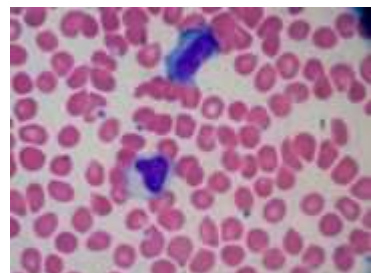
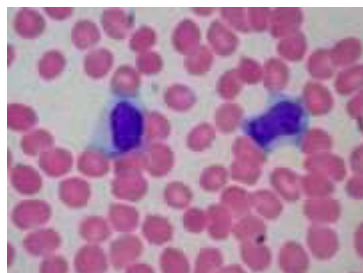
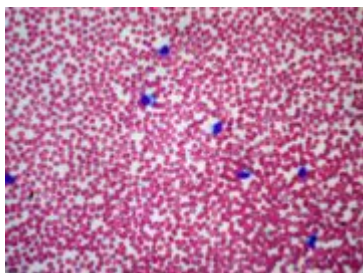
## Infektiöse Mononukleose

Syn.: Pfeiffersches Drüsenfieber, Kissing disease

Ät.: [EBV](#)

Mikro: Atypische Lymphozyten

Kompl.: Milzruptur



Atypische Lymphozyten bei  
Infektiöser Mononukleose,  
Blutausstrich.

Idem, stärker vergrößert.    Idem.

## 14. Stoffwechsel

### Gicht

*gout*

Ep.: 1 - 2 % der Bevölkerung, w < m, korreliert mit Lebensstandard

Ät.: Störungen des [Purin-Stoffwechsels](#).

- Primäre Gicht:
  - Familiäre Hyperurikämie - in 99 % Störung der tubulären Sekretion, selten HPRTase-Mangel oder vermehrte PRPP-Synthese
  - LESH-NYHAN-Syndrom - HGPRT-Defizienz ([Salvage pathway](#) insuffizient -> exzessive Purinbiosynthese und Harnsäureproduktion)
- Sekundäre Gicht:
  - Ausscheidungsstörungen: z.B. Niereninsuffizienz, Konkurrenz am Transportmolekül für organische Säuren (Alkohol, ASS -> Acetat), Diuretika, Blei
  - Überproduktion: Tumorlyse unter Chemotherapie
  - Vermehrte Zufuhr: Purinreiche Kost (Innereien u.a.)
  - Metabolische Faktoren: Übergewicht

Oft Kombination aus Disposition und Lebensführung.

Pg.: Harnsäure hat ein geringes Löslichkeitsprodukt, d.h. Harnsäureanstieg >6,4mg/dl führt zum Ausfällen von scharfkantigen Uratkristallen im Gewebe (oft lange asymptomatisch) -> Akute Entzündungsreaktion.

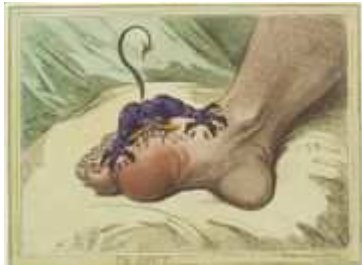Klinik:

- LESH-NYHAN-Syndrom: Mentale Retardierung, (auto)aggressives Verhalten (Selbstverstümmelung), spastische Anfälle
- Familiäre und sekundäre Gicht:
  - Podagra - Uratablagerung und Entzündung des Großzehengrundgelenks: Gelenk hochrot geschwollen, überwärmt, schmerzhaft
  - Gichttophie (Gichtknoten), gehäuft an der Ohrmuschel, aber auch an anderen Stellen
  - Gouty hot eye - Manifestation am Auge

Verlauf:

- Asymptomatische Phase - Akkumulation der Urate

- Erstmanifestation - Meist als Podagra, Erkrankungswahrscheinlichkeit abhängig vom Uratspiegel
- Interkritische Phase - Symptomfreies Intervall
- Chronische Phase - Bleibende Gelenkveränderungen (Destruktion), Gichttophie



*Die Gicht*, Illustration von James Gillray (1799).

## Diabetes mellitus

Siehe unter [Endokrinium](#).

## Metabolisches Syndrom

Assoziation von Insulinresistenz, Dyslipoproteinämie, Adipositas (und Bewegungsmangel), Hypertonie und Hyperurikämie.

Folgen: Atherosklerose, Typ-2-Diabetes mellitus, Gicht, stark erhöhtes kardiovaskuläres Risiko.

## Phenylketonurie (PKU)

Ep.: Die PKU tritt bei einem von 8.000 Neugeborenen auf.

Ät.: Autosomal-rezessiv erblicher Mangel an Phenylalaninhydroxylase (PAH) im Hepatozyten, es sind über 400 Mutationen bekannt.

Historie: 1934 beschreibt Fölling das Krankheitsbild, 1953 schafft Bickel mit der Diät eine kausale Behandlung, 1963 entwickelt Guthrie einen Bakterienhemmstofftest zur Frühdiagnose.

Biochemie: Siehe im Buch Biochemie unter [Phenylalanin](#)- bzw. [Tyrosinstoffwechsels](#)

PP.: Ein Phenylalanin-Spiegel von  $> 4$  mg% und die toxischen Metabolite führen zur Proteinsynthesestörung im Gehirn, zur Störung der neuronalen Proliferation und Myelinisierung und zur Störung des Aminosäuretransports. Weiterhin herrscht ein Mangel an Tyrosin, Katecholaminen und Melanin.

Klinik: Zur Bandbreite der Symptome gehören die psychomotorische Retardierung ab dem 2. Lebensmonat, Krampfanfälle, Unruhe, Trinkunlust, Hautekzeme, Mäuseuringeruch, Hypopigmentierung und Muskelhypotonie.

Maternale PKU: Ein Diätfehler der Mutter bei unbekannter Schwangerschaft führt zu schweren Schäden am nicht-PKU-kranken Kind! Daher ist es wichtig PKU-kranken Mädchen und deren Eltern frühzeitig über diese Gefahr aufzuklären.

Weblinks: [OMIM - Phenylketonuria](#)

## Galaktosämie

Ep.: 1:40.000

Ät.: Die Galaktosämie ist am häufigsten bedingt durch einen autosomal-rezessiven Mangel (9p13) an UDP-Glucose-1-Phosphat-Uridyltransferase ([Galactose-Stoffwechsel](#)), was zum vermehrten Anfall von toxischem Galactose-1-phosphat führt.

Symptome: Nach Muttermilchgabe drohen eine akute toxische Hepatopathie mit Leberfunktionsstörungen bis hin zum Leberkoma, toxische Nierentubulusschäden, eine reversible Katarakt durch Einlagerung osmotisch wirksamer Metabolite in die Linse und die Ovarialinsuffizienz.

Prg.: Trotz Therapie sind zentralnervöse Schädigungen (Sprachentwicklung, Ataxie, geistige Behinderung) möglich, Ursache ist vermutlich die endogene GAL-Produktion und/oder die Spaltung der Zucker Raffinose (Zuckerrüben, Hülsenfrüchte) und Stachyose (Erbsen, Sojabohnen), die GAL in  $\alpha$ -glykosidischer Bindung enthalten, durch Darmbakterien und die Resorption.

Weblinks: [OMIM - Classic galactosemia](#)

## Glykogenosen

- Glykogenose Typ I (VON GIERKE)
- [Glykogenose Typ II \(Morbus POMPE\)](#)
- [Glykogenose Typ III \(Morbus CORI\)](#)
- [Glykogenose Typ V \(Morbus MCARDLE\)](#)

## Lysosomale Speicherkrankheiten

- [Globoidzell-Leukodystrophie \(Morbus KRABBE\)](#)
- [Metachromatische Leukodystrophie](#)
- [Morbus TAY-SACHS](#)
- [Morbus FABRY](#)

## Peroxisomale Speicherkrankheiten

- [Adrenoleukodystrophie](#)

# Mitochondriale Erkrankungen

- [Morbus LEIGH](#)
- [FRIEDREICH-Ataxie](#)

# 15. Histologische Technik

## Untersuchungsmaterial und Materialgewinnung

- Shave-Biospie
- Stanzbiopsie
- Exzisionsbiopsie
- Feinnadelbiopsie (FNA)
- Schnellschnitt
- Resektat

Markierung des Resektats mit Fäden (Operateur) zur Nachvollziehbarkeit der räumlichen Orientierung, falls evtl. nachreseziert werden muss.

Markierung der Schnittträger vom Pathologen mit Tusche, um diese im Präparat auffinden zu können.

## Materialtransport

### Nativmaterial (NM)

**Natives** (unbehandeltes) Gewebe wird benötigt für die Schnellschnittdiagnostik (Anfertigung von Gefrierschnitten) und für Fluoreszenzfärbungen (IFA), PCR, für die [mikrobiologische Diagnostik](#) (IFT, PCR, Kultur) und den Nachweis enzymatischer Reaktionen.

Nativmaterial ist nicht haltbar, trocknet leicht aus und muss daher so rasch wie möglich weiterverarbeitet werden, evtl. gekühlter Transport.

### Formalin-fixiertes Material (FFM)

**Formalin**-fixiertes Material ist die Grundlage für die konventionelle histologische Untersuchung inklusive Immunhistochemie. Hierzu wird das Gewebe unmittelbar in gepufferte 4 bis 10 %ige Formalinlösung verbracht, um es vor Zersetzung und Austrocknung zu schützen. Die notwendige Dauer der Fixierung ist abhängig von der Dicke und Konsistenz des Gewebes und beträgt i.d.R. etwa 24 h.

### Zytologie

- Flüssigkeiten, Punktate, Liquor
- Abstriche, Ausstriche

## Begleitformular

Einige kurze klinische Angaben erleichtern dem Pathologen die Arbeit.

## Materialaufbereitung

- Gefrierschnitttechnik (Kryostat)
- Paraffineindeckung

## Zuschnitt

- Schnitttrandkontrolle
  - Peripherie-Methode
  - Lamellieren (Brotleibtechnik)


## Einbettung


FFM wird entwässert (Alkoholreihe, dann Xylol) und dann in Paraffin eingegossen.


## Schnittanfertigung

Vom fertigen Paraffinblock werden mit dem Mikrotom 2-4  $\mu\text{m}$  dünne Schichten geschnitten, in ein warmes Wasserbad verbracht und dort auf die vorher beschrifteten Objektträger aufgezogen. Anschließend werden die Paraffinschnitte (PS) im Wärmeschrank bei 37 °C getrocknet.



 In diesem Automaten werden die Präparate entwässert und mit Paraffin behandelt.



 Vorbereitung des Gewebes zum Einbetten.



 Fertige Paraffinblöcke.



☞ An dieser Station werden mit dem Mikrotom vom Paraffinblock Schnitte angefertigt und auf Objektträger aufgezogen.



☞ Elektrisches Mikrotom mit Paraffinblöcken.



☞ Ein etwas älteres Modell.



☞ Anfertigung von Schnitten.



☞ Das Aufziehen der hauchdünnen Schnitte.



☞ Gefärbt wird per Hand oder vom Automaten.







Fertige Präparate.

## Färbungen

- Hämatoxilin-Eosin (H&E) - Standardübersichtsfärbung. Zellkerne blau, Kollagen, Muskeln, Nerven rot.
- Perjodsäure-Schiff-Reaktion (PAS) - Färbung von Kohlenhydraten (Glycoproteine, Mucine, Fibrin, Basalmembran) inklusive Pilzen (Zellmembran), purpurrot
- Giemsa - Differentialfärbung, Lymphomdiagnostik.
- Elastica-van-Gieson (EvG) - Färbung von kollagenen Fasern (Bindegewebe), rot, elastische Fasern färben sich schwarz-braun.
- Berliner Blau - Färbung von Eisen, z.B. in Siderophagen, blau.
- Grocott-Methenamin-Silber-Färbung - Pilzfärbung (Pilze dunkel vor grünem Hintergrund).
- Kongorot - Darstellung von Amyloid (rot).
- Alcianblau - Muzin blau
- Papanicolaou (PAP) - Färbung für Exfoliativzytologie, z.B. Zervixabstrich.
- Perjodsäure-Schiff-Methenamin-Silber (PAM)
- Gram - Bakterien

## Immunhistochemie (IHC)

Mit der Immunhistochemie können spezifisch bestimmte Zellproteine sichtbar gemacht werden. Damit lassen sich Zellen bestimmten Zellpopulationen zuordnen oder die Verteilung innerhalb der Zelle oder in einem Gewebe kann beurteilt werden.

Antigene werden mit einem spezifischen meist monoklonalen Primärantikörper markiert. Der Antigen-Antikörper-Komplex wird dann mit einem Farbstoffmarkierten Sekundärantikörper sichtbar gemacht.

Material: Die Immunhistochemie erfolgt überwiegend am Paraffinschnitt. Bestimmte Lymphommarker sind jedoch nur am Nativmaterial möglich (Lymphomdiagnostik!)

Die fertigen Präparate halten Jahrzehnte. Eine Auswahl häufig genutzter Antikörper finden Sie unten in der Tabelle „Zytochemische und immunhistochemische Marker“.

## Immunfluoreszenz-Techniken (IF)

Immunfluoreszenz-Techniken arbeiten ebenfalls mit Antikörpern und dienen ebenfalls zur Darstellung von Antigenen.



Fluoreszenzmikroskop.

### **Direkte Immunfluoreszenz (DIF)**

Bei der DIF werden Antigene mit einem Fluoreszenz-markierten Antikörper markiert. Diese können dann in einem speziellen Fluoreszenzmikroskop sichtbar gemacht werden.

Material: Nativ-Material

## **Molekularbiologische Methoden**

Nachweis spezifischer DNA (Erreger wie Tbc oder HPV, Translokationen in Tumoren). Aufwändig, i.d.R. in Referenzzentren durchgeführt.

Material: An Paraffinmaterial durchführbar, bei Nativmaterial jedoch deutlich höhere Sensitivität.

## **Tabelle: Zytochemische und immunhistochemische Marker**

**Geordnet nach Gewebe:**

### **Proliferationsmarker**

- Ki-67 (MIB-1)

### **Epithel**

- AE1/3 - Panzytokeratin
- Epithelial Membrane Antigen (EMA)
- Zytokeratinfractionen (CK), ca. 20 verschiedene

### **Melanozyten**

- S-100
- HMB45
- Melan A
- Tyrosinase

### **Mesenchym**

- Vimentin
- Aktin
- Desmin
- CD 34

Muskel:

- Glatter Muskel - Smooth Muscle Actin
- Glatter und quergestreifter Muskel - Desmin

### **Endothel**

- Von Willebrand Factor
- CD 31
- CD 34

### **Neuroepithel**

Neuroendokrine Zellen:

- Chromogranin A
- Neuronen spezifische Enolase (NSE)
- Synaptophysin

Nervengewebe:

- S-100

### **Schilddrüse**

- Thyroglobulin

### **Placenta**

- Humanes Chorion-Gonadotrophin (HCG)

### **Ovar**

- CA 125

### **Mamma - Hormonrezeptoren**

- Östrogenrezeptor
- Progesteronrezeptor

## Prostata

- Sekretorische Zellen: PSA, CK7, 8, 18, 19, Androgenrezeptor
- Prostata-Basalzellen: 34βE12, Östrogenrezeptoren, Progesteronrezeptoren
- Einzelne neuroendokrine Zellen: Chromogranin A
- Saure Phosphatase

## Blut/Knochenmark

- CD 34 - Hämatopoietische Stammzelle, kapilläres Endothel
  - Myeloische Zelllinie:
    - Myeloische Vorstufen:
      - CD 13 - Myelomonozytische Zellen
      - CD 33 - Myeloide Vorläuferzellen, Monozyten
      - CD 34 - Hämatopoietische Vorläuferzellen, kapilläres Endothel
      - CD 41 - Thrombozyten, Megakaryozyten
    - Granulozyten und Vorstufen (Blasten):
      - MPO (Myeloperoxidase)
      - CAE (Chlorazetatesterase) - Granulozyten vom frühen Promyelocyten bis zum reifen Neutrophilen
    - ANAE (alpha-Naphtylacetatesterase) - Monozyten und Megakaryozyten in allen Stadien
    - CD68 - Monozyten, Makrophagen (evtl. auch Granulozyten-Vorläufer, Mastzellen)
    - Langerhanszellen - S100, CD 1a
  - Lymphozytenlinie:
    - T-Zelle:
      - CD 3 - Pan-T-Lymphozytenmarker
      - CD 4 - T-Helferzellen
      - CD 5
      - CD 8 - Zytotoxische T-Zellen
      - CD 15 - Neutrophile, Eosinophile, Monozyten, Reed-Sternberg-Zellen
      - CD 30 - Ki-1 Antigen (u.a. CD30+ CTCL)
      - CD 45 RA - Naive T-Lymphozyten
      - CD 45 RO - Memory-T-Lymphozyten
      - CD 56 - NK-Zellen
    - B-Zelle:
      - CD 10 - Mittlere Reifestadien der B-Lymphozyten
      - CD 19 - Pan-B-Lymphozytenmarker
      - CD 20 - Frühe B-Zellen
      - CD 23 - B-Lymphozyten, dendritische Zellen
      - CD 79a

## Geordnet nach Marker:

- AE1/AE3 - Panzytokeratin
- α-Fetoprotein - HCC, Dottersacktumor
- Calbindin - Cerebelläre Purkinje-Zellen
- CD 31 - Endothelien
- CD 34 - hämatopoetische Vorläufer, Weichteiltumore, Kapillarendothel

- S-100 - Glia, Ependymzellen, Melanozyten, häufig auch Speicheldrüsentumore

Weblinks:

- [CD-Tabelle - ImmunDefektCentrum Berlin](#)
- <http://www.pathologen-luebeck.de/Methoden/Immunhistologie/Antikorper/antikorper.html>
- <http://www.ukneqasicc.ucl.ac.uk/mod1.shtml>
- <http://www.unipathllc.com/antibodies.html>
- <http://www.ccpathology.com/page.asp?pageid=3>
- <http://www.researchd.com/rdicdabs/cdindex.htm>
- <http://pathologyoutlines.com/stains.html>
- <http://www.hmds.org.uk/aml.html#CYTOCHEMISTRY>
- <http://www.cn-pathology.com/shownews.asp?newsid=14>

## 16. Glossar

### A

- Abszess - abgekapselter Eiterherd in einer vorher nicht vorhandenen Körperhöhle
- Adeno- - Drüse-
- Agenesie - fehlende Anlage
- Akanthose - Verdickung des Stratum spinosum der Haut
- alveolär - hohlkugelig (-> alveoläre Drüsen)
- anaplastisch - völliger Verlust der Gewebsdifferenzierung
- aplastisch - nicht entwickelt
- Atresie - angeborener pathologischer Verschluss, zB. Analatresie, Ösophagusatresie
- Atrophie - Gewebereduktion durch Abnahme der Zellgröße und/oder Zellzahl
- azinär - solide kugelig mit wenig Innenvolumen (-> azinäre Drüsen)

### C

- CD - cluster of differentiation (Leukozytenantigene)
- chondroid - knorpelartig, knorpelig
- Cele - „Bruch“, mit Epithel ausgekleidete Aussackung, die noch mit anderen Räumen kommuniziert
- Cerebrum - Gehirn
- Cerebellum - Kleinhirn
- cribiform - durchlöchert, siebförmig

### D

- desmoplastische Stromareaktion - reaktive Bindegewebsvermehrung um Karzinomherde herum
- Detritus - Zelltrümmer
- Dolor/dolent - Schmerz/schmerzhaft

- Dysplasie - Verlust der typischen Gewebs- und Zelldifferenzierung, Entdifferenzierung

## **E**

- ektop - normales Gewebe am falschen Ort
- Empyem - Eiteransammlung in einer präformierten Körperhöhle
- Epidermis - Oberhaut
- Epithel - Oberflächenbildendes Deckgewebe
- EVG - Elastica-von-Giesson - Bindegewebsfärbung
- Exsudat - entzündliche, eiweißreiche Flüssigkeit

## **F**

- fibrillär - fädig
- fibrinös - enthält viel Fibrin (Gerinnungseiweiß, oft in entzündlichen Exsudaten, degeneriertem Gewebe)
- Fistel - mit Epithel ausgekleidetes pathologisches Gangsystem

## **G**

- glandulär - drüsig
- Granulom, Granulation - von granum: Korn
- Grocott-Methenamin-Silber-Färbung: Pilzfärbung

## **H**

- H&E - Hämatoxilin-Eosin-Färbung, die Standardfärbung
- Haematom - Lokale Einblutung
- hereditär - erblich
- Herpes - (gr.) „kriechen“
- Hilus - Organpforte
- Hydro - Wasser
- Hyperkapnie - erhöhtes Kohlendioxid im Blut
- Hyperplasie - Gewebevermehrung durch Zunahme der Zellzahl
- Hypertrophie - Zunahme der Organgröße/Gewebemasse durch Zunahme der Zellgröße
- Hypoxie - Sauerstoffmangel

## **I**

- idem - das gleiche, dasselbe
- Inflammation - Entzündung
- Ischämie - Minderdurchblutung
- -itis - Entzündung

## **K**

- Karzinom - von Epithelien ausgehender Tumor

## L

- leuko - weiß
- Liquor spinalis/cerebri - Nerven-/Hirnwasser

## M

- Medulla - Mark
- Melan(o)- schwarz
- Meningen - Hirnhäute
- Mesenchym - Bindegewebe
- Metaplasie - Differenzierungsumschlag in ein ähnlich differenziertes Gewebe
- Mitose - ungeschlechtliche Zellteilung, im Präparat an den Mitosefiguren erkennbar
- Morbus - Krankheit
- Mucosa - Schleimhaut
- multi - viel
- muzinös - schleimig, schleimend
- Myelon - Mark
- myo- - Muskel-
- myxoid - verquollen

## N

- nativ - unbehandelt
- Neoplasie - Neubildung
- Nodus/nodulär - Knoten/knotig
- Noxe - schädigendes Agens

## O

- -oid - -gleichend, -ähnlich, -artig
- -om - Tumor
- onko- - Schwellung (Onkozyten), Tumor

## P

- Paralyse - Vollständige Lähmung
- Parenchym - Funktionstragendes Gewebe eines Organs
- para - neben
- PAS - Perjodsäure-Schiff-Reagens, färbt Kohlenhydrate (Glykoproteine, Muzine, Glykogen)
- -pathie - Erkrankung
- peri - bei
- Plegie - Unvollständige Lähmung
- plexiform - geflechtartig
- Plexus - Geflecht
- polio - grau
- poly - viel
- Polymorphie - Vielgestaltigkeit

- Psammom- - Sand-, Sandgeschwulst
- Pseudozyste - Pathologischer Hohlraum ohne Epithelauskleidung
- purulent, putride - eitrig
- Pus - Eiter
- pyogen - eiterbildend
- pyrogen - Fieber erzeugend

## **R**

- Retina - Netzhaut
- Rubor - Rötung

## **S**

- Sarkom - (sarkos = Fleisch) vom Bindegewebe ausgehender Tumor
- serös - eiweißarm, transparent, dünnflüssig
- Spina - Stachel, Dornfortsatz
- spongiform - schwammartig
- squamös - plattenepithelartig
- Stroma - Bindegewebsanteil im Gewebe
- szirrhös - schrumpfend, geschrumpft

## **T**

- Tuber - Höcker
- tubulär - röhrenförmig
- Tumor - Schwellung, Gewebsneubildung

## **U**

- Ulcus - Geschwür

## **V**

- Vas(a) - Gefäss(e)
- vaskulär - die Gefäße betreffend
- Vitium - Fehler

## **Z**

- zerebral - Hirn-
- Zyste - mit Epithel ausgekleideter, abgeschlossener und mit Flüssigkeit, Schleim o.ä. gefüllter pathologischer Hohlraum
- Zyto- - Zell-



## 17. Weblinks

- <http://www-medlib.med.utah.edu/WebPath/webpath.html>
- <http://info.fujita-hu.ac.jp/~tsutsumi/index.html#>
- <http://pages.unibas.ch/patho/>
- [Virtueller Histologiekurs der Uni Zürich](#)
- <http://www.hematologyatlas.com/principalpage.htm>
- <http://path.upmc.edu/cases/>
- <http://iplab.net/>
- <http://www.med.uiuc.edu/PathAtlasF/titlePage.html>
- <http://pathweb.uchc.edu/>

## 18. Literatur

- Werner Böcker: *Pathologie*, Urban & Fischer (2004) [ISBN 3437423819](#)
- Carlos Thomas: *Makro-pathologie*, Schattauer (2003) [ISBN 3794521862](#)
- K. J. Bühling, J. Lepenies, K. Witt: *Intensivkurs Allgemeine und spezielle Pathologie*, Urban & Fischer (2004) [ISBN 3437424114](#)

Achtung! Die angegebene Auflage (ISBN) muss nicht die aktuellste sein!

## 19. Abbildungsverzeichnis

Hinweis: Die Bilder von [Ed Uthman, MD](#) sind Public Domain, auch wenn anders angegeben, siehe <http://flickr.com/photos/euthman/sets/72057594114099781/>

[http://commons.wikimedia.org/wiki/Image:Burkitt\\_lymphoma%2C\\_touch\\_prep%2C\\_Wright\\_stain.jpg](http://commons.wikimedia.org/wiki/Image:Burkitt_lymphoma%2C_touch_prep%2C_Wright_stain.jpg) Ed Uthman, MD , Public Domain

<http://commons.wikimedia.org/wiki/Image:Bodybuilder2.jpg> en:User:Dierk , GNU-FDL

[http://commons.wikimedia.org/wiki/Image:Hyperthyroidism\\_%283%29.jpg](http://commons.wikimedia.org/wiki/Image:Hyperthyroidism_%283%29.jpg) KGH , GNU-FDL

[http://commons.wikimedia.org/wiki/Image:Histopathology\\_of\\_cytomegalovirus\\_infection\\_of\\_kidney\\_-\\_PHIL\\_09G0036\\_lores.jpg](http://commons.wikimedia.org/wiki/Image:Histopathology_of_cytomegalovirus_infection_of_kidney_-_PHIL_09G0036_lores.jpg) CDC/Dr. Haraszti , Public Domain

[http://commons.wikimedia.org/wiki/Image:Tuberculous\\_caseous\\_granuloma\\_%282%29\\_TBLB.jpg](http://commons.wikimedia.org/wiki/Image:Tuberculous_caseous_granuloma_%282%29_TBLB.jpg) KGH , GNU-FDL

[http://commons.wikimedia.org/wiki/Image:Aspiration\\_pneumonia\\_%282%29.jpg](http://commons.wikimedia.org/wiki/Image:Aspiration_pneumonia_%282%29.jpg) KGH , GNU-FDL

[http://commons.wikimedia.org/wiki/Image:Lung\\_tissue\\_pathology\\_due\\_to\\_SARS\\_-\\_PHIL\\_3659\\_lores.jpg](http://commons.wikimedia.org/wiki/Image:Lung_tissue_pathology_due_to_SARS_-_PHIL_3659_lores.jpg) CDC/Dr. Sherif Zaki , Public Domain

[http://commons.wikimedia.org/wiki/Image:Measles\\_pneumonia\\_-\\_Histopathology.jpg](http://commons.wikimedia.org/wiki/Image:Measles_pneumonia_-_Histopathology.jpg) CDC/Dr. Edwin P. Ewing, Jr. , Public Domain

[http://commons.wikimedia.org/wiki/Image:Rabies\\_negri\\_bodies\\_brain.jpg](http://commons.wikimedia.org/wiki/Image:Rabies_negri_bodies_brain.jpg) CDC/Dr. Makonnen Fekadu , Public Domain

[http://commons.wikimedia.org/wiki/Image:Amyloidosis%2C\\_Node%2C\\_Gross.jpg](http://commons.wikimedia.org/wiki/Image:Amyloidosis%2C_Node%2C_Gross.jpg) Ed Uthman, MD , CC-BY-SA 2.0

[http://commons.wikimedia.org/wiki/Image:Amyloidosis%2C\\_Node%2C\\_Lugol%27s\\_Reaction.jpg](http://commons.wikimedia.org/wiki/Image:Amyloidosis%2C_Node%2C_Lugol%27s_Reaction.jpg) Ed Uthman, MD , CC-BY-SA 2.0

[http://commons.wikimedia.org/wiki/Image:Amyloidosis%2C\\_lymph\\_node%2C\\_H%26E.jpg](http://commons.wikimedia.org/wiki/Image:Amyloidosis%2C_lymph_node%2C_H%26E.jpg) Ed Uthman, MD , CC-BY-SA 2.0

[http://commons.wikimedia.org/wiki/Image:Amyloidosis%2C\\_blood\\_vessels%2C\\_H%26E.jpg](http://commons.wikimedia.org/wiki/Image:Amyloidosis%2C_blood_vessels%2C_H%26E.jpg) Ed Uthman, MD , CC-BY-SA 2.0

[http://commons.wikimedia.org/wiki/Image:Amyloidosis%2C\\_Node%2C\\_Congo\\_Red.jpg](http://commons.wikimedia.org/wiki/Image:Amyloidosis%2C_Node%2C_Congo_Red.jpg) Ed Uthman, MD , CC-BY-SA 2.0

[http://commons.wikimedia.org/wiki/Image:Amyloidosis%2C\\_lymph\\_node%2C\\_polarizer.jpg](http://commons.wikimedia.org/wiki/Image:Amyloidosis%2C_lymph_node%2C_polarizer.jpg) Ed Uthman, MD , CC-BY-SA 2.0

[http://commons.wikimedia.org/wiki/Image:Alzheimer\\_dementia\\_%283%29\\_presenile\\_onset.jpg](http://commons.wikimedia.org/wiki/Image:Alzheimer_dementia_%283%29_presenile_onset.jpg) KGH , GNU-FDL

[http://commons.wikimedia.org/wiki/Image:Metastatic\\_Melanoma\\_in\\_Lymph\\_Node.jpg](http://commons.wikimedia.org/wiki/Image:Metastatic_Melanoma_in_Lymph_Node.jpg) Ed Uthman, MD , Public Domain

[http://commons.wikimedia.org/wiki/Image:Amyloidosis%2C\\_dystrophic\\_calcification%2C\\_H%26E.jpg](http://commons.wikimedia.org/wiki/Image:Amyloidosis%2C_dystrophic_calcification%2C_H%26E.jpg) Ed Uthman, MD , CC-BY-SA 2.0

[http://commons.wikimedia.org/wiki/Image:Myocardial\\_infarct\\_emmoltion\\_phase\\_histopathology.jpg](http://commons.wikimedia.org/wiki/Image:Myocardial_infarct_emmoltion_phase_histopathology.jpg) Kwz , Public Domain

[http://commons.wikimedia.org/wiki/Image:Nekrose\\_posttraumatisch01.jpg](http://commons.wikimedia.org/wiki/Image:Nekrose_posttraumatisch01.jpg) Dr. Andreas Settje , GNU-FDL

[http://commons.wikimedia.org/wiki/Image:Nekrose\\_avk03.jpg](http://commons.wikimedia.org/wiki/Image:Nekrose_avk03.jpg) Dr. Andreas Settje , GNU-FDL

<http://commons.wikimedia.org/wiki/Image:Abszess.jpg> Sven Teschke Steschke , CC-BY-SA 2.0 DE

[http://commons.wikimedia.org/wiki/Image:Nuremberg\\_chronicles\\_-\\_Male\\_Siamese\\_twins\\_%28CCXVIII%29.jpg](http://commons.wikimedia.org/wiki/Image:Nuremberg_chronicles_-_Male_Siamese_twins_%28CCXVIII%29.jpg) Hartmann Schedel (1440-1514) , Public Domain

[http://commons.wikimedia.org/wiki/Image:Verbrennungsnarbe\\_02.jpg](http://commons.wikimedia.org/wiki/Image:Verbrennungsnarbe_02.jpg) Dr. Andreas Settje , GNU-FDL

<http://commons.wikimedia.org/wiki/Image:Pyloromyotomie.jpg> Sven Teschke Steschke , CC-BY-SA 2.0 DE

[http://commons.wikimedia.org/wiki/Image:Pancreas\\_FNA%3B\\_adenocarcinoma\\_vs.\\_normal\\_ductal\\_epithelium\\_%28200x%29.jpg](http://commons.wikimedia.org/wiki/Image:Pancreas_FNA%3B_adenocarcinoma_vs._normal_ductal_epithelium_%28200x%29.jpg) Ed Uthman, MD , CC-BY-SA 2.0

[http://commons.wikimedia.org/wiki/Image:Mitosis\\_In\\_A\\_Lymphoma\\_Cell.jpg](http://commons.wikimedia.org/wiki/Image:Mitosis_In_A_Lymphoma_Cell.jpg) Ed Uthman, MD , CC-BY-SA 2.0

[http://commons.wikimedia.org/wiki/Image:Adenocarcinoma\\_of\\_Ascending\\_Colon\\_Arising\\_in\\_Villous\\_Adenoma.jpg](http://commons.wikimedia.org/wiki/Image:Adenocarcinoma_of_Ascending_Colon_Arising_in_Villous_Adenoma.jpg) Ed Uthman, MD , CC-BY-SA 2.0

[http://commons.wikimedia.org/wiki/Image:Asbestos\\_lungs.jpg](http://commons.wikimedia.org/wiki/Image:Asbestos_lungs.jpg) CDC , Public Domain

[http://commons.wikimedia.org/wiki/Image:P\\_vivax\\_trophozoite4.jpg](http://commons.wikimedia.org/wiki/Image:P_vivax_trophozoite4.jpg) DPDx , Public Domain

[http://commons.wikimedia.org/wiki/Image:Esophageal\\_candidiasis\\_%281%29\\_PAS\\_stain.jpg](http://commons.wikimedia.org/wiki/Image:Esophageal_candidiasis_%281%29_PAS_stain.jpg) KGH , GNU-FDL

[http://commons.wikimedia.org/wiki/Image:Pulmonary\\_aspergillosis\\_%281%29\\_invasive\\_type.jpg](http://commons.wikimedia.org/wiki/Image:Pulmonary_aspergillosis_%281%29_invasive_type.jpg) KGH , GNU-FDL

[http://commons.wikimedia.org/wiki/Image:Schistosoma\\_japonicum\\_%281%29\\_histopathology.JPG](http://commons.wikimedia.org/wiki/Image:Schistosoma_japonicum_%281%29_histopathology.JPG) KGH , GNU-FDL

[http://commons.wikimedia.org/wiki/Image:Schistosoma\\_japonicum\\_%283%29\\_histopathology.JPG](http://commons.wikimedia.org/wiki/Image:Schistosoma_japonicum_%283%29_histopathology.JPG) KGH , GNU-FDL

<http://commons.wikimedia.org/wiki/Image:ASD.jpg> Kjetil Lenes , Public Domain

[http://commons.wikimedia.org/wiki/Image:Ventricular\\_Septal\\_Defect.jpg](http://commons.wikimedia.org/wiki/Image:Ventricular_Septal_Defect.jpg) Kjetil Lenes , Public Domain

[http://commons.wikimedia.org/wiki/Image:Aortic\\_stenosis\\_rheumatic%2C\\_gross\\_pathology\\_20G0014\\_lores.jpg](http://commons.wikimedia.org/wiki/Image:Aortic_stenosis_rheumatic%2C_gross_pathology_20G0014_lores.jpg) CDC/Dr. Edwin P. Ewing, Jr. , Public Domain

[http://commons.wikimedia.org/wiki/Image:Mitral\\_stenosis%2C\\_gross\\_pathology\\_20G0015\\_lores.jpg](http://commons.wikimedia.org/wiki/Image:Mitral_stenosis%2C_gross_pathology_20G0015_lores.jpg) CDC/Dr. Edwin P. Ewing, Jr. , Public Domain

[http://commons.wikimedia.org/wiki/Image:Acute\\_myocardial\\_infarction\\_with\\_coagulative\\_necrosis\\_%284%29.JPG](http://commons.wikimedia.org/wiki/Image:Acute_myocardial_infarction_with_coagulative_necrosis_%284%29.JPG) KGH , GNU-FDL

[http://commons.wikimedia.org/wiki/Image:Myocardial\\_infarct\\_emmolation\\_phase\\_histopathology.jpg](http://commons.wikimedia.org/wiki/Image:Myocardial_infarct_emmolation_phase_histopathology.jpg) Kwz , Public Domain

[http://commons.wikimedia.org/wiki/Image:Acute\\_myocardial\\_infarction\\_with\\_contraction\\_band\\_necrosis\\_%281%29\\_PTAH.JPG](http://commons.wikimedia.org/wiki/Image:Acute_myocardial_infarction_with_contraction_band_necrosis_%281%29_PTAH.JPG) KGH , GNU-FDL

[http://commons.wikimedia.org/wiki/Image:Haemophilus\\_parainfluenzae\\_Endocarditis\\_PHIL\\_851\\_lores.jpg](http://commons.wikimedia.org/wiki/Image:Haemophilus_parainfluenzae_Endocarditis_PHIL_851_lores.jpg) CDC/Dr. Edwin P. Ewing, Jr. , Public Domain

[http://commons.wikimedia.org/wiki/Image:Rheumatic\\_heart\\_disease%2C\\_gross\\_pathology\\_20G0013\\_lores.jpg](http://commons.wikimedia.org/wiki/Image:Rheumatic_heart_disease%2C_gross_pathology_20G0013_lores.jpg) CDC/Dr. Edwin P. Ewing, Jr. , Public Domain

[http://commons.wikimedia.org/wiki/Image:Viral\\_myocarditis\\_%281%29.JPG](http://commons.wikimedia.org/wiki/Image:Viral_myocarditis_%281%29.JPG) KGH , GNU-FDL

[http://commons.wikimedia.org/wiki/Image:Viral\\_myocarditis\\_%282%29.JPG](http://commons.wikimedia.org/wiki/Image:Viral_myocarditis_%282%29.JPG) KGH , GNU-FDL

[http://commons.wikimedia.org/wiki/Image:Idiopathic\\_cardiomyopathy%2C\\_gross\\_pathology\\_20G0018\\_lores.jpg](http://commons.wikimedia.org/wiki/Image:Idiopathic_cardiomyopathy%2C_gross_pathology_20G0018_lores.jpg) CDC/Dr. Edwin P. Ewing, Jr. , Public Domain

[http://commons.wikimedia.org/wiki/Image:Calcificatio\\_atherosclerotica.jpg](http://commons.wikimedia.org/wiki/Image:Calcificatio_atherosclerotica.jpg) Kwz , Public Domain

[http://commons.wikimedia.org/wiki/Image:Atherosclerosis%2C\\_aorta%2C\\_gross\\_pathology\\_PHIL\\_846\\_lores.jpg](http://commons.wikimedia.org/wiki/Image:Atherosclerosis%2C_aorta%2C_gross_pathology_PHIL_846_lores.jpg) CDC/Dr. Edwin P. Ewing, Jr. , Public Domain

[http://commons.wikimedia.org/wiki/Image:Carotid\\_Plaque.jpg](http://commons.wikimedia.org/wiki/Image:Carotid_Plaque.jpg) Ed Uthman, MD , CC-BY-SA 2.0

[http://commons.wikimedia.org/wiki/Image:Aortic\\_dissection\\_%281%29\\_Victoria\\_blue-HE.jpg](http://commons.wikimedia.org/wiki/Image:Aortic_dissection_%281%29_Victoria_blue-HE.jpg) KGH , GNU-FDL

[http://commons.wikimedia.org/wiki/Image:Aortic\\_dissection\\_%282%29.jpg](http://commons.wikimedia.org/wiki/Image:Aortic_dissection_%282%29.jpg) KGH , GNU-FDL

[http://commons.wikimedia.org/wiki/Image:Capillary\\_hemangioma\\_of\\_skin\\_%281%29.jpg](http://commons.wikimedia.org/wiki/Image:Capillary_hemangioma_of_skin_%281%29.jpg) KGH , GNU-FDL

[http://commons.wikimedia.org/wiki/Image:Capillary\\_hemangioma\\_of\\_skin\\_%282%29.jpg](http://commons.wikimedia.org/wiki/Image:Capillary_hemangioma_of_skin_%282%29.jpg) KGH , GNU-FDL

[http://commons.wikimedia.org/wiki/Image:Cavernous\\_hemangioma\\_histopathology\\_%281%29.jpg](http://commons.wikimedia.org/wiki/Image:Cavernous_hemangioma_histopathology_%281%29.jpg) KGH , GNU-FDL

[http://commons.wikimedia.org/wiki/Image:Inv\\_papilloma\\_%281%29.jpg](http://commons.wikimedia.org/wiki/Image:Inv_papilloma_%281%29.jpg) KGH , GNU-FDL

[http://commons.wikimedia.org/wiki/Image:Diffuse\\_large\\_B\\_cell\\_lymphoma\\_%281%29\\_tonsil.jpg](http://commons.wikimedia.org/wiki/Image:Diffuse_large_B_cell_lymphoma_%281%29_tonsil.jpg) KGH , GNU-FDL

[http://commons.wikimedia.org/wiki/Image:Diffuse\\_large\\_B\\_cell\\_lymphoma\\_%283%29\\_tonsil.jpg](http://commons.wikimedia.org/wiki/Image:Diffuse_large_B_cell_lymphoma_%283%29_tonsil.jpg) KGH , GNU-FDL

[http://commons.wikimedia.org/wiki/Image:Diffuse\\_large\\_B\\_cell\\_lymphoma\\_%284%29\\_CD20.jpg](http://commons.wikimedia.org/wiki/Image:Diffuse_large_B_cell_lymphoma_%284%29_CD20.jpg) KGH , GNU-FDL

[http://commons.wikimedia.org/wiki/Image:Oral\\_cancer\\_%281%29\\_squamous\\_cell\\_carcinoma\\_histopathology.jpg](http://commons.wikimedia.org/wiki/Image:Oral_cancer_%281%29_squamous_cell_carcinoma_histopathology.jpg) KGH , GNU-FDL

[http://commons.wikimedia.org/wiki/Image:Laryngeal\\_nodule\\_%281%29.jpg](http://commons.wikimedia.org/wiki/Image:Laryngeal_nodule_%281%29.jpg) KGH , GNU-FDL

[http://commons.wikimedia.org/wiki/Image:Laryngeal\\_nodule\\_%282%29.jpg](http://commons.wikimedia.org/wiki/Image:Laryngeal_nodule_%282%29.jpg) KGH , GNU-FDL

[http://commons.wikimedia.org/wiki/Image:Carcinoma\\_planoepitheliale\\_keratodes\\_laryngis.jpg](http://commons.wikimedia.org/wiki/Image:Carcinoma_planoepitheliale_keratodes_laryngis.jpg) Julio , GNU-FDL

[http://commons.wikimedia.org/wiki/Image:Aspiration\\_pneumonia\\_%281%29.jpg](http://commons.wikimedia.org/wiki/Image:Aspiration_pneumonia_%281%29.jpg) KGH , GNU-FDL

[http://commons.wikimedia.org/wiki/Image:Aspiration\\_pneumonia\\_%282%29.jpg](http://commons.wikimedia.org/wiki/Image:Aspiration_pneumonia_%282%29.jpg) KGH , GNU-FDL

[http://commons.wikimedia.org/wiki/Image:Aspiration\\_pneumonia\\_%283%29.jpg](http://commons.wikimedia.org/wiki/Image:Aspiration_pneumonia_%283%29.jpg) KGH , GNU-FDL

[http://commons.wikimedia.org/wiki/Image:Aspiration\\_pneumonia\\_%284%29.jpg](http://commons.wikimedia.org/wiki/Image:Aspiration_pneumonia_%284%29.jpg) KGH , GNU-FDL

[http://commons.wikimedia.org/wiki/Image:Active\\_cytomegalovirus\\_infection\\_of\\_lung\\_in\\_AIDS\\_958\\_lores.jpg](http://commons.wikimedia.org/wiki/Image:Active_cytomegalovirus_infection_of_lung_in_AIDS_958_lores.jpg) CDC/ Dr. Edwin P. Ewing, Jr. , Public Domain

[http://commons.wikimedia.org/wiki/Image:Usual\\_interstitial\\_pneumonia\\_%281%29.JPG](http://commons.wikimedia.org/wiki/Image:Usual_interstitial_pneumonia_%281%29.JPG) KGH , GNU-FDL

[http://commons.wikimedia.org/wiki/Image:Pneumocystosis\\_carinii\\_of\\_lung\\_in\\_AIDS\\_959\\_lores.jpg](http://commons.wikimedia.org/wiki/Image:Pneumocystosis_carinii_of_lung_in_AIDS_959_lores.jpg) CDC/ Dr. Edwin P. Ewing, Jr. , Public Domain

[http://commons.wikimedia.org/wiki/Image:Pneumocystis\\_carinii\\_PHIL\\_2998\\_lores.jpg](http://commons.wikimedia.org/wiki/Image:Pneumocystis_carinii_PHIL_2998_lores.jpg) CDC/Dr. Mae Melvin , Public Domain

[http://commons.wikimedia.org/wiki/Image:Pneumocystis\\_carinii\\_in\\_smear\\_from\\_BAL\\_01ee046\\_lores.jpg](http://commons.wikimedia.org/wiki/Image:Pneumocystis_carinii_in_smear_from_BAL_01ee046_lores.jpg) Dr. Russell K. (CDC) , Public Domain

[http://commons.wikimedia.org/wiki/Image:Smear\\_of\\_Pneumocystis\\_carinii\\_Toluidine\\_blue\\_stain\\_PHIL\\_596\\_lores.jpg](http://commons.wikimedia.org/wiki/Image:Smear_of_Pneumocystis_carinii_Toluidine_blue_stain_PHIL_596_lores.jpg) CDC/Lois Norman , Public Domain

[http://commons.wikimedia.org/wiki/Image:Pulmonary\\_cryptococcosis\\_%282%29\\_Alcian\\_blue-PAS.jpg](http://commons.wikimedia.org/wiki/Image:Pulmonary_cryptococcosis_%282%29_Alcian_blue-PAS.jpg) KGH , GNU-FDL

[http://commons.wikimedia.org/wiki/Image:Pulmonary\\_cryptococcosis\\_%283%29\\_Alcian\\_blue-PAS.jpg](http://commons.wikimedia.org/wiki/Image:Pulmonary_cryptococcosis_%283%29_Alcian_blue-PAS.jpg) KGH , GNU-FDL

[http://commons.wikimedia.org/wiki/Image:Pulmonary\\_cryptococcosis\\_%281%29\\_histiocytic\\_pneumonia.jpg](http://commons.wikimedia.org/wiki/Image:Pulmonary_cryptococcosis_%281%29_histiocytic_pneumonia.jpg) KGH , GNU-FDL

[http://commons.wikimedia.org/wiki/Image:Pulmonary\\_aspergillosis\\_%281%29\\_invasive\\_type.jpg](http://commons.wikimedia.org/wiki/Image:Pulmonary_aspergillosis_%281%29_invasive_type.jpg) KGH , GNU-FDL

[http://commons.wikimedia.org/wiki/Image:Pulmonary\\_aspergillosis\\_%282%29\\_invasive\\_type.jpg](http://commons.wikimedia.org/wiki/Image:Pulmonary_aspergillosis_%282%29_invasive_type.jpg) KGH , GNU-FDL

[http://commons.wikimedia.org/wiki/Image:Pulmonary\\_angioinvasive\\_aspergillosis.jpg](http://commons.wikimedia.org/wiki/Image:Pulmonary_angioinvasive_aspergillosis.jpg) KGH , GNU-FDL

[http://commons.wikimedia.org/wiki/Image:Tuberculous\\_caseous\\_granuloma\\_%281%29\\_TBLB.jpg](http://commons.wikimedia.org/wiki/Image:Tuberculous_caseous_granuloma_%281%29_TBLB.jpg) KGH , GNU-FDL

[http://commons.wikimedia.org/wiki/Image:Sarcoidosis\\_%281%29\\_lymph\\_node\\_biopsy.jpg](http://commons.wikimedia.org/wiki/Image:Sarcoidosis_%281%29_lymph_node_biopsy.jpg) KGH , GNU-FDL

[http://commons.wikimedia.org/wiki/Image:Sarcoidosis\\_%283%29\\_lymph\\_node\\_biopsy.jpg](http://commons.wikimedia.org/wiki/Image:Sarcoidosis_%283%29_lymph_node_biopsy.jpg) KGH , GNU-FDL

[http://commons.wikimedia.org/wiki/Image:Sarcoidosis\\_%282%29\\_lymph\\_node\\_biopsy.jpg](http://commons.wikimedia.org/wiki/Image:Sarcoidosis_%282%29_lymph_node_biopsy.jpg) KGH , GNU-FDL

[http://commons.wikimedia.org/wiki/Image:Sarcoidosis\\_%284%29\\_lymph\\_node\\_biopsy.jpg](http://commons.wikimedia.org/wiki/Image:Sarcoidosis_%284%29_lymph_node_biopsy.jpg) KGH , GNU-FDL

[http://commons.wikimedia.org/wiki/Image:Sarcoidosis\\_%285%29\\_CD68.jpg](http://commons.wikimedia.org/wiki/Image:Sarcoidosis_%285%29_CD68.jpg) KGH , GNU-FDL

[http://commons.wikimedia.org/wiki/Image:Carcinoma\\_asbestos\\_body\\_lung.jpg](http://commons.wikimedia.org/wiki/Image:Carcinoma_asbestos_body_lung.jpg) Ospedale S. Polo - Monfalcone (IT) , GNU-FDL

[http://commons.wikimedia.org/wiki/Image:Lung\\_asbestos\\_bodies.jpg](http://commons.wikimedia.org/wiki/Image:Lung_asbestos_bodies.jpg) Ospedale S. Polo - Monfalcone (IT) , GNU-FDL

[http://commons.wikimedia.org/wiki/Image:Centrilobular\\_emphysema\\_865\\_lores.jpg](http://commons.wikimedia.org/wiki/Image:Centrilobular_emphysema_865_lores.jpg) CDC/Dr. Edwin P. Ewing, Jr. , Public Domain

[http://commons.wikimedia.org/wiki/Image:End-stage\\_interstitial\\_lung\\_disease\\_%28honeycomb\\_lung%29.jpg](http://commons.wikimedia.org/wiki/Image:End-stage_interstitial_lung_disease_%28honeycomb_lung%29.jpg) Ed Uthman, MD , Public Domain

[http://commons.wikimedia.org/wiki/Image:Small\\_Cell\\_Carcinoma%2C\\_Pleural\\_Fluid\\_Cytology.jpg](http://commons.wikimedia.org/wiki/Image:Small_Cell_Carcinoma%2C_Pleural_Fluid_Cytology.jpg) Ed Uthman, MD , CC-BY-SA 2.0

[http://commons.wikimedia.org/wiki/Image:Lung\\_small\\_cell\\_carcinoma\\_%282%29\\_by\\_core\\_needle\\_biopsy.jpg](http://commons.wikimedia.org/wiki/Image:Lung_small_cell_carcinoma_%282%29_by_core_needle_biopsy.jpg) KGH , GNU-FDL

[http://commons.wikimedia.org/wiki/Image:Lung\\_small\\_cell\\_carcinoma\\_%281%29\\_by\\_core\\_needle\\_biopsy.jpg](http://commons.wikimedia.org/wiki/Image:Lung_small_cell_carcinoma_%281%29_by_core_needle_biopsy.jpg) KGH , GNU-FDL

[http://commons.wikimedia.org/wiki/Image:Carcinoma\\_microcellulare\\_oatcell\\_carcinoma\\_or\\_anaplastic\\_carcinoma\\_%28lung%29H%26E\\_magn\\_200x.jpg](http://commons.wikimedia.org/wiki/Image:Carcinoma_microcellulare_oatcell_carcinoma_or_anaplastic_carcinoma_%28lung%29H%26E_magn_200x.jpg) Kwz , Public Domain

[http://commons.wikimedia.org/wiki/Image:Brochiolo-alveolar\\_carcinoma\\_with\\_mucin\\_production\\_%281%29.jpg](http://commons.wikimedia.org/wiki/Image:Brochiolo-alveolar_carcinoma_with_mucin_production_%281%29.jpg) KGH , GNU-FDL

[http://commons.wikimedia.org/wiki/Image:Brochiolo-alveolar\\_carcinoma\\_with\\_mucin\\_production\\_%282%29.jpg](http://commons.wikimedia.org/wiki/Image:Brochiolo-alveolar_carcinoma_with_mucin_production_%282%29.jpg) KGH , GNU-FDL

[http://commons.wikimedia.org/wiki/Image:Pulmonary\\_adeocarcinoma\\_%281%29\\_localized\\_noninvasive\\_type.jpg](http://commons.wikimedia.org/wiki/Image:Pulmonary_adeocarcinoma_%281%29_localized_noninvasive_type.jpg) KGH , GNU-FDL

[http://commons.wikimedia.org/wiki/Image:Pulmonary\\_adeocarcinoma\\_%282%29\\_localized\\_noninvasive\\_type.jpg](http://commons.wikimedia.org/wiki/Image:Pulmonary_adeocarcinoma_%282%29_localized_noninvasive_type.jpg) KGH , GNU-FDL

[http://commons.wikimedia.org/wiki/Image:Pulmonary\\_adeocarcinoma\\_%283%29\\_localized\\_noninvasive\\_type.jpg](http://commons.wikimedia.org/wiki/Image:Pulmonary_adeocarcinoma_%283%29_localized_noninvasive_type.jpg) KGH , GNU-FDL

[http://commons.wikimedia.org/wiki/Image:Pulmonary\\_adeocarcinoma\\_%284%29\\_localized\\_noninvasive\\_type.jpg](http://commons.wikimedia.org/wiki/Image:Pulmonary_adeocarcinoma_%284%29_localized_noninvasive_type.jpg) KGH , GNU-FDL

[http://commons.wikimedia.org/wiki/Image:Oral\\_thrush\\_Aphthae\\_Candida\\_albicans\\_PHIL\\_1217\\_lores.jpg](http://commons.wikimedia.org/wiki/Image:Oral_thrush_Aphthae_Candida_albicans_PHIL_1217_lores.jpg) CDC , Public Domain

[http://commons.wikimedia.org/wiki/Image:Oral\\_cancer\\_%281%29\\_squamous\\_cell\\_carcinoma\\_histopathology.jpg](http://commons.wikimedia.org/wiki/Image:Oral_cancer_%281%29_squamous_cell_carcinoma_histopathology.jpg) KGH , GNU-FDL

[http://commons.wikimedia.org/wiki/Image:Mucocele\\_of\\_lower\\_lip\\_%281%29.JPG](http://commons.wikimedia.org/wiki/Image:Mucocele_of_lower_lip_%281%29.JPG) KGH , GNU-FDL

[http://commons.wikimedia.org/wiki/Image:Mucocele\\_of\\_lower\\_lip\\_%282%29.JPG](http://commons.wikimedia.org/wiki/Image:Mucocele_of_lower_lip_%282%29.JPG) KGH , GNU-FDL

[http://commons.wikimedia.org/wiki/Image:Sjogren\\_syndrome\\_%281%29.jpg](http://commons.wikimedia.org/wiki/Image:Sjogren_syndrome_%281%29.jpg) KGH , GNU-FDL

[http://commons.wikimedia.org/wiki/Image:Sjogren\\_syndrome\\_%282%29.jpg](http://commons.wikimedia.org/wiki/Image:Sjogren_syndrome_%282%29.jpg) KGH , GNU-FDL

[http://commons.wikimedia.org/wiki/Image:Pleomorphic\\_adenoma\\_%281%29\\_parotid\\_gland.jpg](http://commons.wikimedia.org/wiki/Image:Pleomorphic_adenoma_%281%29_parotid_gland.jpg) KGH , GNU-FDL

[http://commons.wikimedia.org/wiki/Image:Pleomorphic\\_adenoma\\_%282%29\\_parotid\\_gland.jpg](http://commons.wikimedia.org/wiki/Image:Pleomorphic_adenoma_%282%29_parotid_gland.jpg) KGH , GNU-FDL

[http://commons.wikimedia.org/wiki/Image:Pleomorphic\\_adenoma\\_%283%29\\_parotid\\_gland.jpg](http://commons.wikimedia.org/wiki/Image:Pleomorphic_adenoma_%283%29_parotid_gland.jpg) KGH , GNU-FDL

[http://commons.wikimedia.org/wiki/Image:Pleomorphic\\_adenoma\\_%284%29\\_parotid\\_gland.jpg](http://commons.wikimedia.org/wiki/Image:Pleomorphic_adenoma_%284%29_parotid_gland.jpg) KGH , GNU-FDL

[http://commons.wikimedia.org/wiki/Image:Pleomorphic\\_adenoma\\_%285%29\\_S-100.jpg](http://commons.wikimedia.org/wiki/Image:Pleomorphic_adenoma_%285%29_S-100.jpg) KGH , GNU-FDL

[http://commons.wikimedia.org/wiki/Image:Mixed\\_Tumor\\_of\\_the\\_Salivary\\_Gland.jpg](http://commons.wikimedia.org/wiki/Image:Mixed_Tumor_of_the_Salivary_Gland.jpg) Ed Uthman, MD , Public Domain

[http://commons.wikimedia.org/wiki/Image:Warthin\\_tumor\\_%282%29.jpg](http://commons.wikimedia.org/wiki/Image:Warthin_tumor_%282%29.jpg) KGH , GNU-FDL

[http://commons.wikimedia.org/wiki/Image:Warthin\\_tumor\\_%281%29.jpg](http://commons.wikimedia.org/wiki/Image:Warthin_tumor_%281%29.jpg) KGH , GNU-FDL

[http://commons.wikimedia.org/wiki/Image:Warthin\\_tumor\\_%283%29.jpg](http://commons.wikimedia.org/wiki/Image:Warthin_tumor_%283%29.jpg) KGH , GNU-FDL

[http://commons.wikimedia.org/wiki/Image:Warthin%27s\\_tumor.jpg](http://commons.wikimedia.org/wiki/Image:Warthin%27s_tumor.jpg) Ed Uthman, MD , Public Domain

[http://commons.wikimedia.org/wiki/Image:Mucoepidermoid\\_carcinoma\\_%282%29\\_HE\\_stain.jpg](http://commons.wikimedia.org/wiki/Image:Mucoepidermoid_carcinoma_%282%29_HE_stain.jpg) KGH , GNU-FDL

[http://commons.wikimedia.org/wiki/Image:Mucoepidermoid\\_carcinoma\\_%283%29\\_HE\\_stain.jpg](http://commons.wikimedia.org/wiki/Image:Mucoepidermoid_carcinoma_%283%29_HE_stain.jpg) KGH , GNU-FDL

[http://commons.wikimedia.org/wiki/Image:Mucoepidermoid\\_carcinoma\\_%281%29\\_AB-PAS\\_stain.jpg](http://commons.wikimedia.org/wiki/Image:Mucoepidermoid_carcinoma_%281%29_AB-PAS_stain.jpg) KGH , GNU-FDL

[http://commons.wikimedia.org/wiki/Image:Adenoid\\_cystic\\_carcinoma\\_%281%29.jpg](http://commons.wikimedia.org/wiki/Image:Adenoid_cystic_carcinoma_%281%29.jpg) KGH , GNU-FDL

[http://commons.wikimedia.org/wiki/Image:Adenoid\\_cystic\\_carcinoma\\_%282%29.jpg](http://commons.wikimedia.org/wiki/Image:Adenoid_cystic_carcinoma_%282%29.jpg) KGH , GNU-FDL

[http://commons.wikimedia.org/wiki/Image:Adenoid\\_cystic\\_carcinoma\\_%283%29\\_S-100.jpg](http://commons.wikimedia.org/wiki/Image:Adenoid_cystic_carcinoma_%283%29_S-100.jpg) KGH , GNU-FDL

[http://commons.wikimedia.org/wiki/Image:Esophageal\\_candidiasis\\_%282%29\\_PAS\\_stain.jpg](http://commons.wikimedia.org/wiki/Image:Esophageal_candidiasis_%282%29_PAS_stain.jpg) KGH , GNU-FDL

[http://commons.wikimedia.org/wiki/Image:Immunohistochemical\\_detection\\_of\\_Helicobacter\\_%281%29\\_histopatholgy.jpg](http://commons.wikimedia.org/wiki/Image:Immunohistochemical_detection_of_Helicobacter_%281%29_histopatholgy.jpg) KGH , GNU-FDL

[http://commons.wikimedia.org/wiki/Image:Benign\\_gastric\\_ulcer\\_1.jpg](http://commons.wikimedia.org/wiki/Image:Benign_gastric_ulcer_1.jpg) Ed Uthman, MD , Public Domain

[http://commons.wikimedia.org/wiki/Image:Benign\\_gastric\\_ulcer\\_2\\_%28wet%29.jpg](http://commons.wikimedia.org/wiki/Image:Benign_gastric_ulcer_2_%28wet%29.jpg) Ed Uthman, MD , Public Domain

[http://commons.wikimedia.org/wiki/Image:Benign\\_gastric\\_ulcer\\_3.jpg](http://commons.wikimedia.org/wiki/Image:Benign_gastric_ulcer_3.jpg) Ed Uthman, MD , Public Domain

[http://commons.wikimedia.org/wiki/Image:Fundic\\_gland\\_polyp\\_%281%29.jpg](http://commons.wikimedia.org/wiki/Image:Fundic_gland_polyp_%281%29.jpg) KGH , GNU-FDL

[http://commons.wikimedia.org/wiki/Image:Fundic\\_gland\\_polyp\\_%282%29.jpg](http://commons.wikimedia.org/wiki/Image:Fundic_gland_polyp_%282%29.jpg) KGH , GNU-FDL

[http://commons.wikimedia.org/wiki/Image:Gastric\\_hyperplastic\\_polyp\\_%281%29\\_foveolar\\_type.jpg](http://commons.wikimedia.org/wiki/Image:Gastric_hyperplastic_polyp_%281%29_foveolar_type.jpg) KGH , GNU-FDL

[http://commons.wikimedia.org/wiki/Image:Gastric\\_hyperplastic\\_polyp\\_%282%29\\_foveolar\\_type.jpg](http://commons.wikimedia.org/wiki/Image:Gastric_hyperplastic_polyp_%282%29_foveolar_type.jpg) KGH , GNU-FDL

[http://commons.wikimedia.org/wiki/Image:Gastric\\_hyperplastic\\_polyp\\_%283%29\\_foveolar\\_type.jpg](http://commons.wikimedia.org/wiki/Image:Gastric_hyperplastic_polyp_%283%29_foveolar_type.jpg) KGH , GNU-FDL

[http://commons.wikimedia.org/wiki/Image:Gastric\\_adenoma\\_%281%29.jpg](http://commons.wikimedia.org/wiki/Image:Gastric_adenoma_%281%29.jpg) KGH , GNU-FDL

[http://commons.wikimedia.org/wiki/Image:Gastric\\_adenoma\\_%282%29.jpg](http://commons.wikimedia.org/wiki/Image:Gastric_adenoma_%282%29.jpg) KGH , GNU-FDL

[http://commons.wikimedia.org/wiki/Image:Gastric\\_adenoma\\_%283%29\\_EMR.jpg](http://commons.wikimedia.org/wiki/Image:Gastric_adenoma_%283%29_EMR.jpg) KGH , GNU-FDL

[http://commons.wikimedia.org/wiki/Image:Adenocarcinoma%2C\\_stomach%2C\\_gross\\_pathology\\_IMG0037a\\_lores.jpg](http://commons.wikimedia.org/wiki/Image:Adenocarcinoma%2C_stomach%2C_gross_pathology_IMG0037a_lores.jpg) CDC/Dr. Edwin P. Ewing, Jr. , Public Domain

[http://commons.wikimedia.org/wiki/Image:Adenocarcinoma\\_of\\_the\\_stomach.jpg](http://commons.wikimedia.org/wiki/Image:Adenocarcinoma_of_the_stomach.jpg) Ed Uthman, MD , Public Domain

[http://commons.wikimedia.org/wiki/Image:Adenocarcinoma\\_of\\_the\\_stomach\\_2.jpg](http://commons.wikimedia.org/wiki/Image:Adenocarcinoma_of_the_stomach_2.jpg) Ed Uthman, MD , Public Domain

[http://commons.wikimedia.org/wiki/Image:Gastric\\_Adenocarcinoma.jpg](http://commons.wikimedia.org/wiki/Image:Gastric_Adenocarcinoma.jpg) Ed Uthman, MD , CC-BY-SA 2.0

[http://commons.wikimedia.org/wiki/Image:Gastric\\_adenocarcinoma\\_%281%29\\_well\\_differentiated.jpg](http://commons.wikimedia.org/wiki/Image:Gastric_adenocarcinoma_%281%29_well_differentiated.jpg) KGH , GNU-FDL

[http://commons.wikimedia.org/wiki/Image:Gastric\\_adenocarcinoma\\_%282%29\\_well\\_differentiated.jpg](http://commons.wikimedia.org/wiki/Image:Gastric_adenocarcinoma_%282%29_well_differentiated.jpg) KGH , GNU-FDL

[http://commons.wikimedia.org/wiki/Image:Adenocarcinoma\\_low\\_differentiated\\_%28stomach%29\\_H%26E\\_magn\\_400x.jpg](http://commons.wikimedia.org/wiki/Image:Adenocarcinoma_low_differentiated_%28stomach%29_H%26E_magn_400x.jpg) Kwz , Public Domain

[http://commons.wikimedia.org/wiki/Image:Gastric\\_signet\\_ring\\_cell\\_carcinoma\\_histopatholgy\\_%281%29.jpg](http://commons.wikimedia.org/wiki/Image:Gastric_signet_ring_cell_carcinoma_histopatholgy_%281%29.jpg) KGH , GNU-FDL

[http://commons.wikimedia.org/wiki/Image:Gastric\\_signet\\_ring\\_cell\\_carcinoma\\_histopatholgy\\_%282%29\\_PAS\\_stain.jpg](http://commons.wikimedia.org/wiki/Image:Gastric_signet_ring_cell_carcinoma_histopatholgy_%282%29_PAS_stain.jpg) KGH , GNU-FDL

[http://commons.wikimedia.org/wiki/Image:Gastric\\_GIST\\_%281%29.jpg](http://commons.wikimedia.org/wiki/Image:Gastric_GIST_%281%29.jpg) KGH , GNU-FDL

[http://commons.wikimedia.org/wiki/Image:Gastric\\_GIST\\_%282%29.jpg](http://commons.wikimedia.org/wiki/Image:Gastric_GIST_%282%29.jpg) KGH , GNU-FDL

[http://commons.wikimedia.org/wiki/Image:Gastric\\_GIST\\_%285%29\\_CD34.jpg](http://commons.wikimedia.org/wiki/Image:Gastric_GIST_%285%29_CD34.jpg) KGH , GNU-FDL

[http://commons.wikimedia.org/wiki/Image:Gastric\\_GIST\\_%283%29\\_C-KIT.jpg](http://commons.wikimedia.org/wiki/Image:Gastric_GIST_%283%29_C-KIT.jpg) KGH , GNU-FDL

[http://commons.wikimedia.org/wiki/Image:Gastrointestinal\\_Stromal\\_Tumor\\_%28GIST%29\\_of\\_Stomach.jpg](http://commons.wikimedia.org/wiki/Image:Gastrointestinal_Stromal_Tumor_%28GIST%29_of_Stomach.jpg) Ed Uthman, MD , Public Domain

[http://commons.wikimedia.org/wiki/Image:Neonatal\\_necrotizing\\_enterocolitis%2C\\_gross\\_pathology\\_20G0021\\_lores.jpg](http://commons.wikimedia.org/wiki/Image:Neonatal_necrotizing_enterocolitis%2C_gross_pathology_20G0021_lores.jpg) CDC/Dr. Edwin P. Ewing, Jr. , Public Domain

[http://commons.wikimedia.org/wiki/Image:Neonatal\\_necrotizing\\_enterocolitis%2C\\_gross\\_pathology\\_20G0022\\_lores.jpg](http://commons.wikimedia.org/wiki/Image:Neonatal_necrotizing_enterocolitis%2C_gross_pathology_20G0022_lores.jpg) CDC/Dr. Edwin P. Ewing, Jr. , Public Domain

[http://commons.wikimedia.org/wiki/Image:Neonatal\\_necrotizing\\_enterocolitis%2C\\_gross\\_pathology\\_20G0023\\_lores.jpg](http://commons.wikimedia.org/wiki/Image:Neonatal_necrotizing_enterocolitis%2C_gross_pathology_20G0023_lores.jpg) CDC/Dr. Edwin P. Ewing, Jr. , Public Domain

[http://commons.wikimedia.org/wiki/Image:Colon\\_diverticulosis\\_whole\\_slide.jpg](http://commons.wikimedia.org/wiki/Image:Colon_diverticulosis_whole_slide.jpg) Alex\_brollo , GNU-FDL

[http://commons.wikimedia.org/wiki/Image:Acute\\_Appendicitis.jpg](http://commons.wikimedia.org/wiki/Image:Acute_Appendicitis.jpg) Ed Uthman, MD , CC-BY-SA 2.0

[http://commons.wikimedia.org/wiki/Image:Ulcerative\\_colitis\\_%282%29\\_endoscopic\\_biopsy.jpg](http://commons.wikimedia.org/wiki/Image:Ulcerative_colitis_%282%29_endoscopic_biopsy.jpg) KGH , GNU-FDL

[http://commons.wikimedia.org/wiki/Image:Ulcerative\\_colitis\\_%281%29\\_active.jpg](http://commons.wikimedia.org/wiki/Image:Ulcerative_colitis_%281%29_active.jpg) KGH , GNU-FDL

[http://commons.wikimedia.org/wiki/Image:Ulcerative\\_colitis\\_%282%29\\_active.jpg](http://commons.wikimedia.org/wiki/Image:Ulcerative_colitis_%282%29_active.jpg) KGH , GNU-FDL

[http://commons.wikimedia.org/wiki/Image:Chronic\\_Ulcerative\\_Colitis\\_1.jpg](http://commons.wikimedia.org/wiki/Image:Chronic_Ulcerative_Colitis_1.jpg) Ed Uthman, MD , Public Domain

[http://commons.wikimedia.org/wiki/Image:Chronic\\_Ulcerative\\_Colitis\\_2.jpg](http://commons.wikimedia.org/wiki/Image:Chronic_Ulcerative_Colitis_2.jpg) Ed Uthman, MD , Public Domain

[http://commons.wikimedia.org/wiki/Image:Chronic\\_Ulcerative\\_Colitis\\_3.jpg](http://commons.wikimedia.org/wiki/Image:Chronic_Ulcerative_Colitis_3.jpg) Ed Uthman, MD , Public Domain

[http://commons.wikimedia.org/wiki/Image:Colonic\\_serrated\\_adenoma\\_%282%29\\_histopatholgy.jpg](http://commons.wikimedia.org/wiki/Image:Colonic_serrated_adenoma_%282%29_histopatholgy.jpg) KGH , GNU-FDL

[http://commons.wikimedia.org/wiki/Image:Colonic\\_serrated\\_adenoma\\_%281%29\\_histopatholgy.jpg](http://commons.wikimedia.org/wiki/Image:Colonic_serrated_adenoma_%281%29_histopatholgy.jpg) KGH , GNU-FDL

[http://commons.wikimedia.org/wiki/Image:Villous\\_adenoma\\_of\\_the\\_sigmoid\\_colon\\_1.jpg](http://commons.wikimedia.org/wiki/Image:Villous_adenoma_of_the_sigmoid_colon_1.jpg) Ed Uthman, MD , Public Domain

[http://commons.wikimedia.org/wiki/Image:Villous\\_adenoma\\_of\\_the\\_sigmoid\\_colon\\_2.jpg](http://commons.wikimedia.org/wiki/Image:Villous_adenoma_of_the_sigmoid_colon_2.jpg) Ed Uthman, MD , Public Domain

[http://commons.wikimedia.org/wiki/Image:Villous\\_adenoma\\_of\\_the\\_sigmoid\\_colon\\_3.jpg](http://commons.wikimedia.org/wiki/Image:Villous_adenoma_of_the_sigmoid_colon_3.jpg) Ed Uthman, MD , Public Domain

[http://commons.wikimedia.org/wiki/Image:Villous\\_adenoma\\_of\\_the\\_sigmoid\\_colon%2C\\_gross\\_pathology.jpg](http://commons.wikimedia.org/wiki/Image:Villous_adenoma_of_the_sigmoid_colon%2C_gross_pathology.jpg) Ed Uthman, MD , Public Domain

[http://commons.wikimedia.org/wiki/Image:Tubulovillous\\_Polyp\\_of\\_the\\_Colon\\_1.jpg](http://commons.wikimedia.org/wiki/Image:Tubulovillous_Polyp_of_the_Colon_1.jpg) Ed Uthman, MD , Public Domain

[http://commons.wikimedia.org/wiki/Image:Tubulovillous\\_Polyp\\_of\\_the\\_Colon\\_2.jpg](http://commons.wikimedia.org/wiki/Image:Tubulovillous_Polyp_of_the_Colon_2.jpg) Ed Uthman, MD , Public Domain

[http://commons.wikimedia.org/wiki/Image:Colon\\_adenoma\\_%281%29.jpg](http://commons.wikimedia.org/wiki/Image:Colon_adenoma_%281%29.jpg) KGH , GNU-FDL

[http://commons.wikimedia.org/wiki/Image:Adenomatous\\_Polyp\\_of\\_the\\_Colon\\_1.jpg](http://commons.wikimedia.org/wiki/Image:Adenomatous_Polyp_of_the_Colon_1.jpg) Ed Uthman, MD , Public Domain

[http://commons.wikimedia.org/wiki/Image:Adenomatous\\_Polyp\\_of\\_the\\_Colon\\_2.jpg](http://commons.wikimedia.org/wiki/Image:Adenomatous_Polyp_of_the_Colon_2.jpg) Ed Uthman, MD , Public Domain

[http://commons.wikimedia.org/wiki/Image:Colonic\\_adenocarcinoma\\_%281%29\\_Endoscopic\\_biosy.jpg](http://commons.wikimedia.org/wiki/Image:Colonic_adenocarcinoma_%281%29_Endoscopic_biosy.jpg) KGH , GNU-FDL

[http://commons.wikimedia.org/wiki/Image:Adenocarcinoma\\_highly\\_differentiated\\_%28rectum%29\\_H%26E\\_magn\\_400x.jpg](http://commons.wikimedia.org/wiki/Image:Adenocarcinoma_highly_differentiated_%28rectum%29_H%26E_magn_400x.jpg) Kwz , Public Domain

[http://commons.wikimedia.org/wiki/Image:Adenocarcinoma%2C\\_colon%2C\\_gross\\_pathology\\_64\\_lores.jpg](http://commons.wikimedia.org/wiki/Image:Adenocarcinoma%2C_colon%2C_gross_pathology_64_lores.jpg) CDC/ Dr. Edwin P. Ewing, Jr. , Public Domain

[http://commons.wikimedia.org/wiki/Image:Adenocarcinoma%2C\\_colon%2C\\_gross\\_pathology\\_63\\_lores.jpg](http://commons.wikimedia.org/wiki/Image:Adenocarcinoma%2C_colon%2C_gross_pathology_63_lores.jpg) CDC/ Dr. Edwin P. Ewing, Jr. , Public Domain

[http://commons.wikimedia.org/wiki/Image:Adenocarcinoma%2C\\_colon%2C\\_gross\\_pathology\\_62\\_lores.jpg](http://commons.wikimedia.org/wiki/Image:Adenocarcinoma%2C_colon%2C_gross_pathology_62_lores.jpg) CDC/ Dr. Edwin P. Ewing, Jr. , Public Domain

[http://commons.wikimedia.org/wiki/Image:Adenocarcinoma\\_of\\_the\\_Sigmoid\\_Colon\\_%28en\\_face%29.jpg](http://commons.wikimedia.org/wiki/Image:Adenocarcinoma_of_the_Sigmoid_Colon_%28en_face%29.jpg) Ed Uthman, MD , CC-BY-SA 2.0

[http://commons.wikimedia.org/wiki/Image:Adenocarcinoma\\_of\\_the\\_Sigmoid\\_Colon\\_%28en\\_face%2C\\_closeup%29.jpg](http://commons.wikimedia.org/wiki/Image:Adenocarcinoma_of_the_Sigmoid_Colon_%28en_face%2C_closeup%29.jpg) Ed Uthman, MD , CC-BY-SA 2.0

[http://commons.wikimedia.org/wiki/Image:Adenocarcinoma\\_of\\_the\\_Sigmoid\\_Colon\\_%28longitudinal\\_section%29.jpg](http://commons.wikimedia.org/wiki/Image:Adenocarcinoma_of_the_Sigmoid_Colon_%28longitudinal_section%29.jpg) Ed Uthman, MD , CC-BY-SA 2.0

[http://commons.wikimedia.org/wiki/Image:Adenocarcinoma\\_of\\_the\\_Sigmoid\\_Colon\\_%28longitudinal\\_section%2C\\_closeup%29.jpg](http://commons.wikimedia.org/wiki/Image:Adenocarcinoma_of_the_Sigmoid_Colon_%28longitudinal_section%2C_closeup%29.jpg) Ed Uthman, MD , CC-BY-SA 2.0

[http://commons.wikimedia.org/wiki/Image:Colonic\\_carcinoid\\_%281%29\\_Endoscopic\\_resection.jpg](http://commons.wikimedia.org/wiki/Image:Colonic_carcinoid_%281%29_Endoscopic_resection.jpg) KGH , GNU-FDL

[http://commons.wikimedia.org/wiki/Image:Colonic\\_carcinoid\\_%282%29\\_Endoscopic\\_resection.jpg](http://commons.wikimedia.org/wiki/Image:Colonic_carcinoid_%282%29_Endoscopic_resection.jpg) KGH , GNU-FDL

[http://commons.wikimedia.org/wiki/Image:Multiple\\_Carcinoid\\_Tumors\\_of\\_the\\_Small\\_Bowel\\_1.jpg](http://commons.wikimedia.org/wiki/Image:Multiple_Carcinoid_Tumors_of_the_Small_Bowel_1.jpg) Ed Uthman, MD , Public Domain

[http://commons.wikimedia.org/wiki/Image:Multiple\\_Carcinoid\\_Tumors\\_of\\_the\\_Small\\_Bowel\\_2.jpg](http://commons.wikimedia.org/wiki/Image:Multiple_Carcinoid_Tumors_of_the_Small_Bowel_2.jpg) Ed Uthman, MD , Public Domain

[http://commons.wikimedia.org/wiki/Image:Multiple\\_Carcinoid\\_Tumors\\_of\\_the\\_Small\\_Bowel\\_3.jpg](http://commons.wikimedia.org/wiki/Image:Multiple_Carcinoid_Tumors_of_the_Small_Bowel_3.jpg) Ed Uthman, MD , Public Domain

[http://commons.wikimedia.org/wiki/Image:Anal\\_condyloma\\_%281%29.jpg](http://commons.wikimedia.org/wiki/Image:Anal_condyloma_%281%29.jpg) KGH , GNU-FDL

[http://commons.wikimedia.org/wiki/Image:Anal\\_condyloma\\_%282%29.jpg](http://commons.wikimedia.org/wiki/Image:Anal_condyloma_%282%29.jpg) KGH , GNU-FDL

[http://commons.wikimedia.org/wiki/Image:Anal\\_condyloma\\_%283%29.jpg](http://commons.wikimedia.org/wiki/Image:Anal_condyloma_%283%29.jpg) KGH , GNU-FDL

[http://commons.wikimedia.org/wiki/Image:Anal\\_condyloma\\_%284%29.jpg](http://commons.wikimedia.org/wiki/Image:Anal_condyloma_%284%29.jpg) KGH , GNU-FDL

[http://commons.wikimedia.org/wiki/Image:Liver\\_containing\\_amebic\\_abscess%2C\\_gross\\_pathology\\_3MG0042\\_lores.jpg](http://commons.wikimedia.org/wiki/Image:Liver_containing_amebic_abscess%2C_gross_pathology_3MG0042_lores.jpg) CDC/Dr. Mae Melvin; Dr. E. West of Mobile, AL , Public Domain

[http://commons.wikimedia.org/wiki/Image:Hepatocellular\\_carcinoma\\_histopathology\\_%281%29.jpg](http://commons.wikimedia.org/wiki/Image:Hepatocellular_carcinoma_histopathology_%281%29.jpg) KGH , GNU-FDL

[http://commons.wikimedia.org/wiki/Image:Hepatocellular\\_carcinoma\\_histopathology\\_%282%29\\_at\\_higher\\_magnification.jpg](http://commons.wikimedia.org/wiki/Image:Hepatocellular_carcinoma_histopathology_%282%29_at_higher_magnification.jpg) KGH , GNU-FDL

[http://commons.wikimedia.org/wiki/Image:Hepatocellular\\_carcinoma\\_1.jpg](http://commons.wikimedia.org/wiki/Image:Hepatocellular_carcinoma_1.jpg) Ed Uthman, MD , Public Domain

[http://commons.wikimedia.org/wiki/Image:Hepatocellular\\_carcinoma\\_2.jpg](http://commons.wikimedia.org/wiki/Image:Hepatocellular_carcinoma_2.jpg) Ed Uthman, MD , Public Domain

[http://commons.wikimedia.org/wiki/Image:Cavernous\\_hemangioma\\_histopathology\\_%282%29.jpg](http://commons.wikimedia.org/wiki/Image:Cavernous_hemangioma_histopathology_%282%29.jpg) KGH , GNU-FDL

[http://commons.wikimedia.org/wiki/Image:Gallbladder\\_adenocarcinoma\\_%281%29\\_histopathology.jpg](http://commons.wikimedia.org/wiki/Image:Gallbladder_adenocarcinoma_%281%29_histopathology.jpg) KGH , GNU-FDL

[http://commons.wikimedia.org/wiki/Image:Gallbladder\\_adenocarcinoma\\_%282%29\\_histopathology.jpg](http://commons.wikimedia.org/wiki/Image:Gallbladder_adenocarcinoma_%282%29_histopathology.jpg) KGH , GNU-FDL

[http://commons.wikimedia.org/wiki/Image:Gallbladder\\_adenocarcinoma\\_%283%29\\_lymphatic\\_invasion\\_histopathology.jpg](http://commons.wikimedia.org/wiki/Image:Gallbladder_adenocarcinoma_%283%29_lymphatic_invasion_histopathology.jpg) KGH , GNU-FDL

[http://commons.wikimedia.org/wiki/Image:Pancreatic\\_serous\\_cystadenoma\\_%281%29.jpg](http://commons.wikimedia.org/wiki/Image:Pancreatic_serous_cystadenoma_%281%29.jpg) KGH , GNU-FDL

[http://commons.wikimedia.org/wiki/Image:Pancreatic\\_serous\\_cystadenoma\\_%282%29.jpg](http://commons.wikimedia.org/wiki/Image:Pancreatic_serous_cystadenoma_%282%29.jpg) KGH , GNU-FDL

[http://commons.wikimedia.org/wiki/Image:Pancreatic\\_serous\\_cystic\\_tumor\\_%283%29.jpg](http://commons.wikimedia.org/wiki/Image:Pancreatic_serous_cystic_tumor_%283%29.jpg) KGH , GNU-FDL

[http://commons.wikimedia.org/wiki/Image:Pancreas\\_adenocarcinoma\\_%281%29\\_Case\\_01.jpg](http://commons.wikimedia.org/wiki/Image:Pancreas_adenocarcinoma_%281%29_Case_01.jpg) KGH , GNU-FDL

[http://commons.wikimedia.org/wiki/Image:Pancreas\\_adenocarcinoma\\_%282%29\\_Case\\_01.jpg](http://commons.wikimedia.org/wiki/Image:Pancreas_adenocarcinoma_%282%29_Case_01.jpg) KGH , GNU-FDL

[http://commons.wikimedia.org/wiki/Image:Pancreas\\_adenocarcinoma\\_%283%29\\_Case\\_01.jpg](http://commons.wikimedia.org/wiki/Image:Pancreas_adenocarcinoma_%283%29_Case_01.jpg) KGH , GNU-FDL

[http://commons.wikimedia.org/wiki/Image:Pancreas\\_adenocarcinoma\\_%284%29\\_Case\\_01.jpg](http://commons.wikimedia.org/wiki/Image:Pancreas_adenocarcinoma_%284%29_Case_01.jpg) KGH , GNU-FDL

[http://commons.wikimedia.org/wiki/Image:Pancreas\\_adenocarcinoma\\_%285%29\\_Case\\_01.jpg](http://commons.wikimedia.org/wiki/Image:Pancreas_adenocarcinoma_%285%29_Case_01.jpg) KGH , GNU-FDL

[http://commons.wikimedia.org/wiki/Image:Pancreatic\\_insulinoma\\_%282%29.JPG](http://commons.wikimedia.org/wiki/Image:Pancreatic_insulinoma_%282%29.JPG) KGH , GNU-FDL

[http://commons.wikimedia.org/wiki/Image:Pancreatic\\_insulinoma\\_%283%29\\_Chromogranin\\_A.JPG](http://commons.wikimedia.org/wiki/Image:Pancreatic_insulinoma_%283%29_Chromogranin_A.JPG) KGH , GNU-FDL

[http://commons.wikimedia.org/wiki/Image:Pancreatic\\_insulinoma\\_%284%29\\_Insulin\\_immuostain.JPG](http://commons.wikimedia.org/wiki/Image:Pancreatic_insulinoma_%284%29_Insulin_immuostain.JPG) KGH , GNU-FDL

[http://commons.wikimedia.org/wiki/Image:Polycystic\\_kidneys%2C\\_gross\\_pathology\\_20G0027\\_lores.jpg](http://commons.wikimedia.org/wiki/Image:Polycystic_kidneys%2C_gross_pathology_20G0027_lores.jpg) CDC/Dr. Edwin P. Ewing, Jr. , Public Domain

[http://commons.wikimedia.org/wiki/Image:Crescentic\\_glomerulonephritis\\_%282%29.jpg](http://commons.wikimedia.org/wiki/Image:Crescentic_glomerulonephritis_%282%29.jpg) KGH , GNU-FDL

[http://commons.wikimedia.org/wiki/Image:Crescentic\\_glomerulonephritis\\_%281%29.jpg](http://commons.wikimedia.org/wiki/Image:Crescentic_glomerulonephritis_%281%29.jpg) KGH , GNU-FDL

[http://commons.wikimedia.org/wiki/Image:Diabetic\\_glomerulosclerosis\\_%282%29\\_HE.jpg](http://commons.wikimedia.org/wiki/Image:Diabetic_glomerulosclerosis_%282%29_HE.jpg) KGH , GNU-FDL



[http://commons.wikimedia.org/wiki/Image:Diabetic\\_glomerulosclerosis\\_%284%29\\_PAS.jpg](http://commons.wikimedia.org/wiki/Image:Diabetic_glomerulosclerosis_%284%29_PAS.jpg) KGH , GNU-FDL

[http://commons.wikimedia.org/wiki/Image:Diabetic\\_glomerulosclerosis\\_%287%29\\_PAM.jpg](http://commons.wikimedia.org/wiki/Image:Diabetic_glomerulosclerosis_%287%29_PAM.jpg) KGH , GNU-FDL

[http://commons.wikimedia.org/wiki/Image:Renal\\_cell\\_carcinoma%2C\\_gross\\_pathology\\_of\\_bisected\\_kidney\\_20G0029\\_lores.jpg](http://commons.wikimedia.org/wiki/Image:Renal_cell_carcinoma%2C_gross_pathology_of_bisected_kidney_20G0029_lores.jpg) CDC/Dr. Edwin P. Ewing, Jr. , Public Domain

[http://commons.wikimedia.org/wiki/Image:Renal\\_cell\\_carcinoma.jpg](http://commons.wikimedia.org/wiki/Image:Renal_cell_carcinoma.jpg) Ed Uthman, MD , Public Domain

[http://commons.wikimedia.org/wiki/Image:Renal\\_clear\\_cell\\_ca\\_%281%29\\_Nephrectomy.jpg](http://commons.wikimedia.org/wiki/Image:Renal_clear_cell_ca_%281%29_Nephrectomy.jpg) KGH , GNU-FDL

[http://commons.wikimedia.org/wiki/Image:Renal\\_oncocytoma\\_%283%29.jpg](http://commons.wikimedia.org/wiki/Image:Renal_oncocytoma_%283%29.jpg) KGH , GNU-FDL

[http://commons.wikimedia.org/wiki/Image:Renal\\_oncocytoma\\_%281%29.jpg](http://commons.wikimedia.org/wiki/Image:Renal_oncocytoma_%281%29.jpg) KGH , GNU-FDL

[http://commons.wikimedia.org/wiki/Image:Renal\\_oncocytoma\\_%282%29.jpg](http://commons.wikimedia.org/wiki/Image:Renal_oncocytoma_%282%29.jpg) KGH , GNU-FDL

[http://commons.wikimedia.org/wiki/Image:Renal\\_angiomyolipoma\\_%281%29.jpg](http://commons.wikimedia.org/wiki/Image:Renal_angiomyolipoma_%281%29.jpg) KGH , GNU-FDL

[http://commons.wikimedia.org/wiki/Image:Renal\\_angiomyolipoma\\_%282%29.jpg](http://commons.wikimedia.org/wiki/Image:Renal_angiomyolipoma_%282%29.jpg) KGH , GNU-FDL

[http://commons.wikimedia.org/wiki/Image:Renal\\_angiomyolipoma\\_%283%29.jpg](http://commons.wikimedia.org/wiki/Image:Renal_angiomyolipoma_%283%29.jpg) KGH , GNU-FDL

[http://commons.wikimedia.org/wiki/Image:Renal\\_angiomyolipoma\\_%284%29\\_HMB-45\\_immunostain.JPG](http://commons.wikimedia.org/wiki/Image:Renal_angiomyolipoma_%284%29_HMB-45_immunostain.JPG) KGH , GNU-FDL

[http://commons.wikimedia.org/wiki/Image:Schistosoma\\_bladder\\_histopathology.jpeg](http://commons.wikimedia.org/wiki/Image:Schistosoma_bladder_histopathology.jpeg) CDC , Public Domain

[http://commons.wikimedia.org/wiki/Image:Cystitis\\_glandularis\\_at\\_trigone.jpg](http://commons.wikimedia.org/wiki/Image:Cystitis_glandularis_at_trigone.jpg) KGH , GNU-FDL

[http://commons.wikimedia.org/wiki/Image:Bladder\\_inverted\\_papilloma\\_histopathology\\_%283%29.jpg](http://commons.wikimedia.org/wiki/Image:Bladder_inverted_papilloma_histopathology_%283%29.jpg) KGH , GNU-FDL

[http://commons.wikimedia.org/wiki/Image:Bladder\\_inverted\\_papilloma\\_histopathology\\_%282%29.jpg](http://commons.wikimedia.org/wiki/Image:Bladder_inverted_papilloma_histopathology_%282%29.jpg) KGH , GNU-FDL

[http://commons.wikimedia.org/wiki/Image:Bladder\\_inverted\\_papilloma\\_histopathology\\_%281%29.jpg](http://commons.wikimedia.org/wiki/Image:Bladder_inverted_papilloma_histopathology_%281%29.jpg) KGH , GNU-FDL

[http://commons.wikimedia.org/wiki/Image:Bladder\\_urothelial\\_carcinoma\\_%281%29\\_pT1.JPG](http://commons.wikimedia.org/wiki/Image:Bladder_urothelial_carcinoma_%281%29_pT1.JPG) KGH , GNU-FDL

[http://commons.wikimedia.org/wiki/Image:Bladder\\_urothelial\\_carcinoma\\_histopathology\\_%281%29\\_at\\_trigone.jpg](http://commons.wikimedia.org/wiki/Image:Bladder_urothelial_carcinoma_histopathology_%281%29_at_trigone.jpg) KGH , GNU-FDL

[http://commons.wikimedia.org/wiki/Image:Bladder\\_urothelial\\_carcinoma\\_histopathology\\_%282%29\\_at\\_trigone.jpg](http://commons.wikimedia.org/wiki/Image:Bladder_urothelial_carcinoma_histopathology_%282%29_at_trigone.jpg) KGH , GNU-FDL

[http://commons.wikimedia.org/wiki/Image:Bladder\\_urothelial\\_carcinoma\\_histopathology\\_%283%29\\_at\\_trigone.jpg](http://commons.wikimedia.org/wiki/Image:Bladder_urothelial_carcinoma_histopathology_%283%29_at_trigone.jpg) KGH , GNU-FDL

[http://commons.wikimedia.org/wiki/Image:Breast\\_DCIS\\_histopathology\\_%281%29.jpg](http://commons.wikimedia.org/wiki/Image:Breast_DCIS_histopathology_%281%29.jpg) KGH , GNU-FDL

[http://commons.wikimedia.org/wiki/Image:Breast\\_invasive\\_scirrhous\\_carcinoma\\_histopathology\\_%281%29.jpg](http://commons.wikimedia.org/wiki/Image:Breast_invasive_scirrhous_carcinoma_histopathology_%281%29.jpg) KGH , GNU-FDL

[http://commons.wikimedia.org/wiki/Image:Breast\\_invasive\\_scirrhous\\_carcinoma\\_histopathology\\_%282%29\\_HER2\\_expression.JPG](http://commons.wikimedia.org/wiki/Image:Breast_invasive_scirrhous_carcinoma_histopathology_%282%29_HER2_expression.JPG) KGH , GNU-FDL

[http://commons.wikimedia.org/wiki/Image:Infiltrating\\_ductal\\_carcinoma\\_of\\_the\\_breast.jpg](http://commons.wikimedia.org/wiki/Image:Infiltrating_ductal_carcinoma_of_the_breast.jpg) Ed Uthman, MD , Public Domain

[http://commons.wikimedia.org/wiki/Image:Breast\\_invasive\\_lobular\\_carcinoma\\_%281%29.jpg](http://commons.wikimedia.org/wiki/Image:Breast_invasive_lobular_carcinoma_%281%29.jpg) KGH , GNU-FDL

[http://commons.wikimedia.org/wiki/Image:Breast\\_fibradenoma\\_%282%29.jpg](http://commons.wikimedia.org/wiki/Image:Breast_fibradenoma_%282%29.jpg) KGH , GNU-FDL

[http://commons.wikimedia.org/wiki/Image:Breast\\_fibradenoma\\_%281%29.jpg](http://commons.wikimedia.org/wiki/Image:Breast_fibradenoma_%281%29.jpg) KGH , GNU-FDL

[http://commons.wikimedia.org/wiki/Image:Intraductal\\_papilloma\\_histopathology\\_%281%29.jpg](http://commons.wikimedia.org/wiki/Image:Intraductal_papilloma_histopathology_%281%29.jpg) KGH , GNU-FDL

[http://commons.wikimedia.org/wiki/Image:Ovarian\\_serous\\_adenocarcinoma\\_%282%29.jpg](http://commons.wikimedia.org/wiki/Image:Ovarian_serous_adenocarcinoma_%282%29.jpg) KGH , GNU-FDL

[http://commons.wikimedia.org/wiki/Image:Ovarian\\_serous\\_adenocarcinoma\\_%283%29.jpg](http://commons.wikimedia.org/wiki/Image:Ovarian_serous_adenocarcinoma_%283%29.jpg) KGH , GNU-FDL

[http://commons.wikimedia.org/wiki/Image:Ovarian\\_serous\\_adenocarcinoma\\_%281%29.jpg](http://commons.wikimedia.org/wiki/Image:Ovarian_serous_adenocarcinoma_%281%29.jpg) KGH , GNU-FDL

[http://commons.wikimedia.org/wiki/Image:Ovarian\\_serous\\_adenocarcinoma\\_%284%29\\_omentum\\_invasion.jpg](http://commons.wikimedia.org/wiki/Image:Ovarian_serous_adenocarcinoma_%284%29_omentum_invasion.jpg) KGH , GNU-FDL

[http://commons.wikimedia.org/wiki/Image:Bilateral\\_ovarian\\_serous\\_carcinomas%2C\\_gross\\_pathology.jpg](http://commons.wikimedia.org/wiki/Image:Bilateral_ovarian_serous_carcinomas%2C_gross_pathology.jpg) Ed Uthman, MD , Public Domain

[http://commons.wikimedia.org/wiki/Image:Serous\\_Cystadenocarcinoma\\_of\\_the\\_Ovary.jpg](http://commons.wikimedia.org/wiki/Image:Serous_Cystadenocarcinoma_of_the_Ovary.jpg) Ed Uthman, MD , Public Domain

[http://commons.wikimedia.org/wiki/Image:Ovarian\\_surface\\_papillary\\_serous\\_tumor.jpg](http://commons.wikimedia.org/wiki/Image:Ovarian_surface_papillary_serous_tumor.jpg) Ed Uthman, MD , Public Domain

[http://commons.wikimedia.org/wiki/Image:Ovarian\\_surface\\_papillary\\_serous\\_tumor\\_submerged\\_in\\_water.jpg](http://commons.wikimedia.org/wiki/Image:Ovarian_surface_papillary_serous_tumor_submerged_in_water.jpg) Ed Uthman, MD , Public Domain

[http://commons.wikimedia.org/wiki/Image:Mucinous\\_Cystadenoma\\_of\\_Ovary.jpg](http://commons.wikimedia.org/wiki/Image:Mucinous_Cystadenoma_of_Ovary.jpg) Ed Uthman, MD , CC-BY-SA 2.0

[http://commons.wikimedia.org/wiki/Image:Ovarian\\_Mucinous\\_Cystadenoma.jpg](http://commons.wikimedia.org/wiki/Image:Ovarian_Mucinous_Cystadenoma.jpg) Ed Uthman, MD , CC-BY-SA 2.0

[http://commons.wikimedia.org/wiki/Image:Mucinous\\_borderline\\_tumor\\_of\\_ovary\\_%281%29\\_histopatholgy.jpg](http://commons.wikimedia.org/wiki/Image:Mucinous_borderline_tumor_of_ovary_%281%29_histopatholgy.jpg) KGH , GNU-FDL

[http://commons.wikimedia.org/wiki/Image:Mucinous\\_borderline\\_tumor\\_of\\_ovary\\_%282%29\\_histopatholgy.jpg](http://commons.wikimedia.org/wiki/Image:Mucinous_borderline_tumor_of_ovary_%282%29_histopatholgy.jpg) KGH , GNU-FDL

[http://commons.wikimedia.org/wiki/Image:Brenner\\_Tumor\\_of\\_Ovary.jpg](http://commons.wikimedia.org/wiki/Image:Brenner_Tumor_of_Ovary.jpg) Ed Uthman, MD , CC-BY-SA 2.0

[http://commons.wikimedia.org/wiki/Image:Krukenberg\\_Tumor.jpg](http://commons.wikimedia.org/wiki/Image:Krukenberg_Tumor.jpg) Ed Uthman, MD , Public Domain

[http://commons.wikimedia.org/wiki/Image:Ovarian\\_Fibroma.jpg](http://commons.wikimedia.org/wiki/Image:Ovarian_Fibroma.jpg) Ed Uthman, MD , CC-BY-SA 2.0

[http://commons.wikimedia.org/wiki/Image:Mature\\_cystic\\_teratoma\\_of\\_ovary.jpg](http://commons.wikimedia.org/wiki/Image:Mature_cystic_teratoma_of_ovary.jpg) Ed Uthman, MD , Public Domain

[http://commons.wikimedia.org/wiki/Image:Mature\\_cystic\\_teratoma\\_of\\_ovary\\_2.jpg](http://commons.wikimedia.org/wiki/Image:Mature_cystic_teratoma_of_ovary_2.jpg) Ed Uthman, MD , Public Domain

[http://commons.wikimedia.org/wiki/Image:Bicornuate\\_Uterus.jpg](http://commons.wikimedia.org/wiki/Image:Bicornuate_Uterus.jpg) Ed Uthman, MD , Public Domain

[http://commons.wikimedia.org/wiki/Image:Bicornuate\\_Uterus\\_2.jpg](http://commons.wikimedia.org/wiki/Image:Bicornuate_Uterus_2.jpg) Ed Uthman, MD , Public Domain

[http://commons.wikimedia.org/wiki/Image:Uterine\\_adenomyosis\\_%281%29.JPG](http://commons.wikimedia.org/wiki/Image:Uterine_adenomyosis_%281%29.JPG) KGH , GNU-FDL

[http://commons.wikimedia.org/wiki/Image:Endometriosis%2C\\_abdominal\\_wall.jpg](http://commons.wikimedia.org/wiki/Image:Endometriosis%2C_abdominal_wall.jpg) Ed Uthman, MD , Public Domain

[http://commons.wikimedia.org/wiki/Image:Endometriosis%2C\\_abdominal\\_wall\\_2.jpg](http://commons.wikimedia.org/wiki/Image:Endometriosis%2C_abdominal_wall_2.jpg) Ed Uthman, MD , Public Domain

[http://commons.wikimedia.org/wiki/Image:Adenocarcinoma\\_of\\_the\\_Endometrium.jpg](http://commons.wikimedia.org/wiki/Image:Adenocarcinoma_of_the_Endometrium.jpg) Ed Uthman, MD , CC-BY-SA 2.0

[http://commons.wikimedia.org/wiki/Image:Endometrioid\\_adenocarcinoma\\_of\\_the\\_uterus\\_FIGO\\_grade\\_III.jpg](http://commons.wikimedia.org/wiki/Image:Endometrioid_adenocarcinoma_of_the_uterus_FIGO_grade_III.jpg) Ed Uthman, MD , CC-BY-SA 2.0

[http://commons.wikimedia.org/wiki/Image:Endometrial\\_adenocarcinoma\\_%282%29.jpg](http://commons.wikimedia.org/wiki/Image:Endometrial_adenocarcinoma_%282%29.jpg) KGH , GNU-FDL

[http://commons.wikimedia.org/wiki/Image:Uterine\\_carcinosarcoma\\_%281%29\\_rhabdomyosarcomatous.jpg](http://commons.wikimedia.org/wiki/Image:Uterine_carcinosarcoma_%281%29_rhabdomyosarcomatous.jpg) KGH , GNU-FDL

[http://commons.wikimedia.org/wiki/Image:Uterine\\_carcinosarcoma\\_%282%29\\_rhabdomyosarcomatous.jpg](http://commons.wikimedia.org/wiki/Image:Uterine_carcinosarcoma_%282%29_rhabdomyosarcomatous.jpg) KGH , GNU-FDL

[http://commons.wikimedia.org/wiki/Image:Uterine\\_carcinosarcoma\\_%283%29\\_rhabdomyosarcomatous.jpg](http://commons.wikimedia.org/wiki/Image:Uterine_carcinosarcoma_%283%29_rhabdomyosarcomatous.jpg) KGH , GNU-FDL

[http://commons.wikimedia.org/wiki/Image:Uterine\\_carcinosarcoma\\_%284%29\\_rhabdomyosarcomatous.jpg](http://commons.wikimedia.org/wiki/Image:Uterine_carcinosarcoma_%284%29_rhabdomyosarcomatous.jpg) KGH , GNU-FDL

[http://commons.wikimedia.org/wiki/Image:Uterine\\_carcinosarcoma\\_%285%29\\_rhabdomyosarcomatous.jpg](http://commons.wikimedia.org/wiki/Image:Uterine_carcinosarcoma_%285%29_rhabdomyosarcomatous.jpg) KGH , GNU-FDL

[http://commons.wikimedia.org/wiki/Image:M%3BC%3Bcllerian\\_adenosarcoma\\_of\\_the\\_uterus.jpg](http://commons.wikimedia.org/wiki/Image:M%3BC%3Bcllerian_adenosarcoma_of_the_uterus.jpg) Ed Uthman, MD , Public Domain

[http://commons.wikimedia.org/wiki/Image:Endometrial\\_stromal\\_sarcoma\\_%281%29\\_low-grade.jpg](http://commons.wikimedia.org/wiki/Image:Endometrial_stromal_sarcoma_%281%29_low-grade.jpg) KGH , GNU-FDL

[http://commons.wikimedia.org/wiki/Image:Endometrial\\_stromal\\_sarcoma\\_%283%29\\_low-grade.jpg](http://commons.wikimedia.org/wiki/Image:Endometrial_stromal_sarcoma_%283%29_low-grade.jpg) KGH , GNU-FDL

[http://commons.wikimedia.org/wiki/Image:Endometrial\\_stromal\\_sarcoma\\_%282%29\\_low-grade.jpg](http://commons.wikimedia.org/wiki/Image:Endometrial_stromal_sarcoma_%282%29_low-grade.jpg) KGH , GNU-FDL

[http://commons.wikimedia.org/wiki/Image:Uterine\\_leiomyoma\\_%281%29.jpg](http://commons.wikimedia.org/wiki/Image:Uterine_leiomyoma_%281%29.jpg) KGH , GNU-FDL

[http://commons.wikimedia.org/wiki/Image:Uterine\\_leiomyoma\\_%282%29.jpg](http://commons.wikimedia.org/wiki/Image:Uterine_leiomyoma_%282%29.jpg) KGH , GNU-FDL

[http://commons.wikimedia.org/wiki/Image:Uterine\\_leiomyoma\\_%283%29\\_with\\_ischemic\\_necrosis.jpg](http://commons.wikimedia.org/wiki/Image:Uterine_leiomyoma_%283%29_with_ischemic_necrosis.jpg) KGH , GNU-FDL

<http://commons.wikimedia.org/wiki/Image:Leiomyoma.jpg> Ed Uthman, MD , CC-BY-SA 2.0

[http://commons.wikimedia.org/wiki/Image:Leiomyoma\\_of\\_the\\_Uterus.jpg](http://commons.wikimedia.org/wiki/Image:Leiomyoma_of_the_Uterus.jpg) Ed Uthman, MD , Public Domain

[http://commons.wikimedia.org/wiki/Image:Intravascular\\_Leiomyomatosis\\_of\\_the\\_Uterus.jpg](http://commons.wikimedia.org/wiki/Image:Intravascular_Leiomyomatosis_of_the_Uterus.jpg) Ed Uthman, MD , Public Domain

[http://commons.wikimedia.org/wiki/Image:Uterine\\_leiomyosarcoma\\_%281%29.jpg](http://commons.wikimedia.org/wiki/Image:Uterine_leiomyosarcoma_%281%29.jpg) KGH , GNU-FDL

[http://commons.wikimedia.org/wiki/Image:Uterine\\_leiomyosarcoma\\_%282%29.jpg](http://commons.wikimedia.org/wiki/Image:Uterine_leiomyosarcoma_%282%29.jpg) KGH , GNU-FDL

[http://commons.wikimedia.org/wiki/Image:Uterine\\_leiomyosarcoma\\_%283%29.jpg](http://commons.wikimedia.org/wiki/Image:Uterine_leiomyosarcoma_%283%29.jpg) KGH , GNU-FDL

[http://commons.wikimedia.org/wiki/Image:Uterine\\_leiomyosarcoma\\_%284%29.jpg](http://commons.wikimedia.org/wiki/Image:Uterine_leiomyosarcoma_%284%29.jpg) KGH , GNU-FDL

[http://commons.wikimedia.org/wiki/Image:Uterine\\_leiomyosarcoma\\_%286%29\\_MIB-1.JPG](http://commons.wikimedia.org/wiki/Image:Uterine_leiomyosarcoma_%286%29_MIB-1.JPG) KGH , GNU-FDL

[http://commons.wikimedia.org/wiki/Image:Cervical\\_intraepithelial\\_neoplasia\\_%281%29\\_normal\\_squamous\\_epithelium.jpg](http://commons.wikimedia.org/wiki/Image:Cervical_intraepithelial_neoplasia_%281%29_normal_squamous_epithelium.jpg) KGH , GNU-FDL

[http://commons.wikimedia.org/wiki/Image:Cervical\\_intraepithelial\\_neoplasia\\_%282%29\\_koilocytosis.jpg](http://commons.wikimedia.org/wiki/Image:Cervical_intraepithelial_neoplasia_%282%29_koilocytosis.jpg) KGH , GNU-FDL

[http://commons.wikimedia.org/wiki/Image:Low-Grade\\_SIL\\_with\\_HPV\\_Effect.jpg](http://commons.wikimedia.org/wiki/Image:Low-Grade_SIL_with_HPV_Effect.jpg) Ed Uthman, MD , CC-BY-SA 2.0

[http://commons.wikimedia.org/wiki/Image:Cervical\\_intraepithelial\\_neoplasia\\_%283%29\\_CIN2.jpg](http://commons.wikimedia.org/wiki/Image:Cervical_intraepithelial_neoplasia_%283%29_CIN2.jpg) KGH , GNU-FDL

[http://commons.wikimedia.org/wiki/Image:Cervical\\_intraepithelial\\_neoplasia\\_%284%29\\_CIN3.jpg](http://commons.wikimedia.org/wiki/Image:Cervical_intraepithelial_neoplasia_%284%29_CIN3.jpg) KGH , GNU-FDL

[http://commons.wikimedia.org/wiki/Image:Squamous\\_Carcinoma\\_of\\_Cervix.jpg](http://commons.wikimedia.org/wiki/Image:Squamous_Carcinoma_of_Cervix.jpg) Ed Uthman, MD , CC-BY-SA 2.0

[http://commons.wikimedia.org/wiki/Image:Squamous\\_carcinoma\\_of\\_the\\_cervix.jpg](http://commons.wikimedia.org/wiki/Image:Squamous_carcinoma_of_the_cervix.jpg) Ed Uthman, MD , CC-BY-SA 2.0

[http://commons.wikimedia.org/wiki/Image:Squamous\\_cell\\_carcinoma\\_in\\_the\\_cervix%2C\\_pap\\_stain.jpg](http://commons.wikimedia.org/wiki/Image:Squamous_cell_carcinoma_in_the_cervix%2C_pap_stain.jpg) NCI , Public Domain

[http://commons.wikimedia.org/wiki/Image:Endocervical\\_adenocarcinoma\\_%281%29.jpg](http://commons.wikimedia.org/wiki/Image:Endocervical_adenocarcinoma_%281%29.jpg) KGH , GNU-FDL

[http://commons.wikimedia.org/wiki/Image:Endocervical\\_adenocarcinoma\\_%282%29.jpg](http://commons.wikimedia.org/wiki/Image:Endocervical_adenocarcinoma_%282%29.jpg) KGH , GNU-FDL

[http://commons.wikimedia.org/wiki/Image:Endocervical\\_adenocarcinoma\\_%283%29.jpg](http://commons.wikimedia.org/wiki/Image:Endocervical_adenocarcinoma_%283%29.jpg) KGH , GNU-FDL

[http://commons.wikimedia.org/wiki/Image:Endocervical\\_adenocarcinoma\\_%284%29.jpg](http://commons.wikimedia.org/wiki/Image:Endocervical_adenocarcinoma_%284%29.jpg) KGH , GNU-FDL

[http://commons.wikimedia.org/wiki/Image:Hydatidiform\\_mole\\_%283%29\\_complete\\_type.jpg](http://commons.wikimedia.org/wiki/Image:Hydatidiform_mole_%283%29_complete_type.jpg) KGH , GNU-FDL

[http://commons.wikimedia.org/wiki/Image:Hydatidiform\\_mole\\_%281%29\\_complete\\_type.jpg](http://commons.wikimedia.org/wiki/Image:Hydatidiform_mole_%281%29_complete_type.jpg) KGH , GNU-FDL

[http://commons.wikimedia.org/wiki/Image:Hydatidiform\\_mole\\_%282%29\\_complete\\_type.jpg](http://commons.wikimedia.org/wiki/Image:Hydatidiform_mole_%282%29_complete_type.jpg) KGH , GNU-FDL

[http://commons.wikimedia.org/wiki/Image:Hydatidiform\\_mole\\_%284%29\\_complete\\_type.jpg](http://commons.wikimedia.org/wiki/Image:Hydatidiform_mole_%284%29_complete_type.jpg) KGH , GNU-FDL

[http://commons.wikimedia.org/wiki/Image:Tubal\\_pregnancy%2C\\_gross\\_pathology\\_01ee049\\_lores.jpg](http://commons.wikimedia.org/wiki/Image:Tubal_pregnancy%2C_gross_pathology_01ee049_lores.jpg) CDC/Dr. Edwin P. Ewing, Jr. , Public Domain

[http://commons.wikimedia.org/wiki/Image:Tubal\\_Pregnancy\\_with\\_embryo.jpg](http://commons.wikimedia.org/wiki/Image:Tubal_Pregnancy_with_embryo.jpg) Ed Uthman, MD , Public Domain

[http://commons.wikimedia.org/wiki/Image:Testicular\\_seminoma\\_%281%29\\_nodal\\_metastasis.jpg](http://commons.wikimedia.org/wiki/Image:Testicular_seminoma_%281%29_nodal_metastasis.jpg) KGH , GNU-FDL

[http://commons.wikimedia.org/wiki/Image:Testicular\\_seminoma\\_%282%29\\_nodal\\_metastasis.jpg](http://commons.wikimedia.org/wiki/Image:Testicular_seminoma_%282%29_nodal_metastasis.jpg) KGH , GNU-FDL

[http://commons.wikimedia.org/wiki/Image:Seminoma\\_of\\_the\\_Testis.jpg](http://commons.wikimedia.org/wiki/Image:Seminoma_of_the_Testis.jpg) Ed Uthman, MD , CC-BY-SA 2.0

[http://commons.wikimedia.org/wiki/Image:Prostate\\_pin\\_1.jpg](http://commons.wikimedia.org/wiki/Image:Prostate_pin_1.jpg) Alex\_brollo , GNU-FDL

[http://commons.wikimedia.org/wiki/Image:Prostate\\_adenocarcinoma\\_%286%29.jpg](http://commons.wikimedia.org/wiki/Image:Prostate_adenocarcinoma_%286%29.jpg) KGH , GNU-FDL

[http://commons.wikimedia.org/wiki/Image:Prostatic\\_adenocarcinoma\\_Gleason\\_pattern\\_4.JPG](http://commons.wikimedia.org/wiki/Image:Prostatic_adenocarcinoma_Gleason_pattern_4.JPG) KGH , GNU-FDL

[http://commons.wikimedia.org/wiki/Image:Pituitary\\_adenoma\\_%281%29\\_GH\\_production.jpg](http://commons.wikimedia.org/wiki/Image:Pituitary_adenoma_%281%29_GH_production.jpg) KGH , GNU-FDL

[http://commons.wikimedia.org/wiki/Image:Pituitary\\_adenoma\\_%282%29\\_GH\\_production.jpg](http://commons.wikimedia.org/wiki/Image:Pituitary_adenoma_%282%29_GH_production.jpg) KGH , GNU-FDL

[http://commons.wikimedia.org/wiki/Image:Nonfunctioning\\_pituitary\\_adenoma\\_%281%29.jpg](http://commons.wikimedia.org/wiki/Image:Nonfunctioning_pituitary_adenoma_%281%29.jpg) KGH , GNU-FDL

[http://commons.wikimedia.org/wiki/Image:Hyperthyroidism\\_%281%29.jpg](http://commons.wikimedia.org/wiki/Image:Hyperthyroidism_%281%29.jpg) KGH , GNU-FDL

[http://commons.wikimedia.org/wiki/Image:Hyperthyroidism\\_%282%29.jpg](http://commons.wikimedia.org/wiki/Image:Hyperthyroidism_%282%29.jpg) KGH , GNU-FDL

[http://commons.wikimedia.org/wiki/Image:Hyperthyroidism\\_%283%29.jpg](http://commons.wikimedia.org/wiki/Image:Hyperthyroidism_%283%29.jpg) KGH , GNU-FDL

[http://commons.wikimedia.org/wiki/Image:Thyroid\\_papillary\\_carcinoma\\_histopatholgy\\_%281%29.jpg](http://commons.wikimedia.org/wiki/Image:Thyroid_papillary_carcinoma_histopatholgy_%281%29.jpg) KGH , GNU-FDL

[http://commons.wikimedia.org/wiki/Image:Thyroid\\_papillary\\_carcinoma\\_histopathology\\_%282%29.jpg](http://commons.wikimedia.org/wiki/Image:Thyroid_papillary_carcinoma_histopathology_%282%29.jpg) KGH , GNU-FDL

[http://commons.wikimedia.org/wiki/Image:Thyroid\\_papillary\\_carcinoma\\_histopathology\\_%283%29.jpg](http://commons.wikimedia.org/wiki/Image:Thyroid_papillary_carcinoma_histopathology_%283%29.jpg) KGH , GNU-FDL

[http://commons.wikimedia.org/wiki/Image:Parathyroid\\_adenoma\\_histopathology\\_%281%29.jpg](http://commons.wikimedia.org/wiki/Image:Parathyroid_adenoma_histopathology_%281%29.jpg) KGH , GNU-FDL

[http://commons.wikimedia.org/wiki/Image:Parathyroid\\_adenoma\\_histopathology\\_%283%29.jpg](http://commons.wikimedia.org/wiki/Image:Parathyroid_adenoma_histopathology_%283%29.jpg) KGH , GNU-FDL

[http://commons.wikimedia.org/wiki/Image:Parathyroid\\_adenoma\\_histopathology\\_%282%29.jpg](http://commons.wikimedia.org/wiki/Image:Parathyroid_adenoma_histopathology_%282%29.jpg) KGH , GNU-FDL

[http://commons.wikimedia.org/wiki/Image:Primary\\_aldosteronism\\_%281%29\\_adrenocortical\\_adenoma.jpg](http://commons.wikimedia.org/wiki/Image:Primary_aldosteronism_%281%29_adrenocortical_adenoma.jpg) KGH , GNU-FDL

[http://commons.wikimedia.org/wiki/Image:Primary\\_aldosteronism\\_%282%29\\_adrenocortical\\_adenoma.jpg](http://commons.wikimedia.org/wiki/Image:Primary_aldosteronism_%282%29_adrenocortical_adenoma.jpg) KGH , GNU-FDL

[http://commons.wikimedia.org/wiki/Image:Primary\\_aldosteronism\\_%283%29\\_adrenocortical\\_adenoma.jpg](http://commons.wikimedia.org/wiki/Image:Primary_aldosteronism_%283%29_adrenocortical_adenoma.jpg) KGH , GNU-FDL

[http://commons.wikimedia.org/wiki/Image:Adrenal\\_gland\\_Conn\\_syndrome4.jpg](http://commons.wikimedia.org/wiki/Image:Adrenal_gland_Conn_syndrome4.jpg) Michael Feldman, MD, PhD , CC-BY 2.0

[http://commons.wikimedia.org/wiki/Image:Adrenal\\_pheochromocytoma\\_%281%29\\_histopathology.jpg](http://commons.wikimedia.org/wiki/Image:Adrenal_pheochromocytoma_%281%29_histopathology.jpg) KGH , GNU-FDL

[http://commons.wikimedia.org/wiki/Image:Adrenal\\_pheochromocytoma\\_%282%29\\_histopathology.jpg](http://commons.wikimedia.org/wiki/Image:Adrenal_pheochromocytoma_%282%29_histopathology.jpg) KGH , GNU-FDL

[http://commons.wikimedia.org/wiki/Image:Adrenal\\_pheochromocytoma\\_%283%29\\_histopathology.jpg](http://commons.wikimedia.org/wiki/Image:Adrenal_pheochromocytoma_%283%29_histopathology.jpg) KGH , GNU-FDL

[http://commons.wikimedia.org/wiki/Image:Adrenal\\_paranglioma\\_clinical\\_Pheochromocytoma.jpg](http://commons.wikimedia.org/wiki/Image:Adrenal_paranglioma_clinical_Pheochromocytoma.jpg) Michael Feldman, MD, PhD , CC-BY 2.0

[http://commons.wikimedia.org/wiki/Image:Pancreatic\\_insulinoma\\_%282%29.JPG](http://commons.wikimedia.org/wiki/Image:Pancreatic_insulinoma_%282%29.JPG) KGH , GNU-FDL

[http://commons.wikimedia.org/wiki/Image:Pancreatic\\_insulinoma\\_%283%29\\_Chromogranin\\_A.JPG](http://commons.wikimedia.org/wiki/Image:Pancreatic_insulinoma_%283%29_Chromogranin_A.JPG) KGH , GNU-FDL

[http://commons.wikimedia.org/wiki/Image:Pancreatic\\_insulinoma\\_%284%29\\_Insulin\\_immuostain.JPG](http://commons.wikimedia.org/wiki/Image:Pancreatic_insulinoma_%284%29_Insulin_immuostain.JPG) KGH , GNU-FDL

[http://commons.wikimedia.org/wiki/Image:Cerebellar\\_hemorrhagic\\_infarction\\_%281%29.JPG](http://commons.wikimedia.org/wiki/Image:Cerebellar_hemorrhagic_infarction_%281%29.JPG) KGH , GNU-FDL

<http://commons.wikimedia.org/wiki/Image:Reiber-Diagramm.jpg> Medicus of Borg , Public Domain

[http://commons.wikimedia.org/wiki/Image:Streptococcus\\_pneumoniae\\_meningitis%2C\\_gross\\_pathology\\_33\\_lores.jpg](http://commons.wikimedia.org/wiki/Image:Streptococcus_pneumoniae_meningitis%2C_gross_pathology_33_lores.jpg) CDC/ Dr. Edwin P. Ewing, Jr. , Public Domain

[http://commons.wikimedia.org/wiki/Image:Haemophilus\\_influenzae\\_meningitis\\_5003\\_lores.jpg](http://commons.wikimedia.org/wiki/Image:Haemophilus_influenzae_meningitis_5003_lores.jpg) CDC , Public Domain

[http://commons.wikimedia.org/wiki/Image:Rabies\\_encephalitis\\_Negri\\_bodies\\_PHIL\\_3377\\_lores.jpg](http://commons.wikimedia.org/wiki/Image:Rabies_encephalitis_Negri_bodies_PHIL_3377_lores.jpg) CDC/Dr. Daniel P. Perl , Public Domain

[http://commons.wikimedia.org/wiki/Image:Rabies\\_encephalitis\\_PHIL\\_3368\\_lores.jpg](http://commons.wikimedia.org/wiki/Image:Rabies_encephalitis_PHIL_3368_lores.jpg) CDC/Dr. Daniel P. Perl , Public Domain

[http://commons.wikimedia.org/wiki/Image:Alzheimer\\_dementia\\_%281%29\\_presenile\\_onset.jpg](http://commons.wikimedia.org/wiki/Image:Alzheimer_dementia_%281%29_presenile_onset.jpg) KGH , GNU-FDL

[http://commons.wikimedia.org/wiki/Image:Alzheimer\\_dementia\\_%282%29\\_presenile\\_onset.jpg](http://commons.wikimedia.org/wiki/Image:Alzheimer_dementia_%282%29_presenile_onset.jpg) KGH , GNU-FDL

[http://commons.wikimedia.org/wiki/Image:Alzheimer\\_dementia\\_%283%29\\_presenile\\_onset.jpg](http://commons.wikimedia.org/wiki/Image:Alzheimer_dementia_%283%29_presenile_onset.jpg) KGH , GNU-FDL

[http://commons.wikimedia.org/wiki/Image:Alzheimer\\_dementia\\_%284%29\\_presenile\\_onset.jpg](http://commons.wikimedia.org/wiki/Image:Alzheimer_dementia_%284%29_presenile_onset.jpg) KGH , GNU-FDL

[http://commons.wikimedia.org/wiki/Image:Amyloid-beta\\_Precursor\\_Protein\\_wildtype\\_vs\\_mutated.png](http://commons.wikimedia.org/wiki/Image:Amyloid-beta_Precursor_Protein_wildtype_vs_mutated.png) David S. Goodsell , Public Domain

[http://commons.wikimedia.org/wiki/Image:Amyloid-beta\\_Precursor\\_Protein.png](http://commons.wikimedia.org/wiki/Image:Amyloid-beta_Precursor_Protein.png) David S. Goodsell , Public Domain

[http://commons.wikimedia.org/wiki/Image:Glioblastoma\\_%283%29.jpg](http://commons.wikimedia.org/wiki/Image:Glioblastoma_%283%29.jpg) KGH , GNU-FDL

[http://commons.wikimedia.org/wiki/Image:Glioblastoma\\_%282%29.jpg](http://commons.wikimedia.org/wiki/Image:Glioblastoma_%282%29.jpg) KGH , GNU-FDL

[http://commons.wikimedia.org/wiki/Image:Glioblastoma\\_%281%29.jpg](http://commons.wikimedia.org/wiki/Image:Glioblastoma_%281%29.jpg) KGH , GNU-FDL

[http://commons.wikimedia.org/wiki/Image:Anaplastic\\_oligodendroglioma\\_%281%29.jpg](http://commons.wikimedia.org/wiki/Image:Anaplastic_oligodendroglioma_%281%29.jpg) KGH , GNU-FDL

[http://commons.wikimedia.org/wiki/Image:Anaplastic\\_oligodendroglioma\\_%284%29\\_minigemistocytes.jpg](http://commons.wikimedia.org/wiki/Image:Anaplastic_oligodendroglioma_%284%29_minigemistocytes.jpg) KGH , GNU-FDL

[http://commons.wikimedia.org/wiki/Image:Anaplastic\\_oligodendroglioma\\_%282%29.jpg](http://commons.wikimedia.org/wiki/Image:Anaplastic_oligodendroglioma_%282%29.jpg) KGH , GNU-FDL

[http://commons.wikimedia.org/wiki/Image:Anaplastic\\_oligodendroglioma\\_%285%29\\_minigemistocytes.jpg](http://commons.wikimedia.org/wiki/Image:Anaplastic_oligodendroglioma_%285%29_minigemistocytes.jpg) KGH , GNU-FDL

[http://commons.wikimedia.org/wiki/Image:Adrenal\\_pheochromocytoma\\_%281%29\\_histopathology.jpg](http://commons.wikimedia.org/wiki/Image:Adrenal_pheochromocytoma_%281%29_histopathology.jpg) KGH , GNU-FDL

[http://commons.wikimedia.org/wiki/Image:Adrenal\\_pheochromocytoma\\_%282%29\\_histopathology.jpg](http://commons.wikimedia.org/wiki/Image:Adrenal_pheochromocytoma_%282%29_histopathology.jpg) KGH , GNU-FDL

[http://commons.wikimedia.org/wiki/Image:Adrenal\\_pheochromocytoma\\_%283%29\\_histopathology.jpg](http://commons.wikimedia.org/wiki/Image:Adrenal_pheochromocytoma_%283%29_histopathology.jpg) KGH , GNU-FDL

[http://commons.wikimedia.org/wiki/Image:Adrenal\\_paraganglioma\\_clinical\\_Pheochromocytoma.jpg](http://commons.wikimedia.org/wiki/Image:Adrenal_paraganglioma_clinical_Pheochromocytoma.jpg) Michael Feldman, MD, PhD , CC-BY 2.0

[http://commons.wikimedia.org/wiki/Image:Cerebellar\\_medulloblastoma\\_%281%29\\_in\\_adult.JPG](http://commons.wikimedia.org/wiki/Image:Cerebellar_medulloblastoma_%281%29_in_adult.JPG) KGH , GNU-FDL

[http://commons.wikimedia.org/wiki/Image:Cerebellar\\_medulloblastoma\\_%282%29\\_in\\_adult.JPG](http://commons.wikimedia.org/wiki/Image:Cerebellar_medulloblastoma_%282%29_in_adult.JPG) KGH , GNU-FDL

[http://commons.wikimedia.org/wiki/Image:Ganglioneuroma\\_%281%29.jpg](http://commons.wikimedia.org/wiki/Image:Ganglioneuroma_%281%29.jpg) KGH , GNU-FDL

[http://commons.wikimedia.org/wiki/Image:Peripheral\\_schwannoma\\_Antoni\\_type\\_A\\_%281%29.JPG](http://commons.wikimedia.org/wiki/Image:Peripheral_schwannoma_Antoni_type_A_%281%29.JPG) KGH , GNU-FDL

[http://commons.wikimedia.org/wiki/Image:Peripheral\\_schwannoma\\_Antoni\\_type\\_A\\_%282%29.JPG](http://commons.wikimedia.org/wiki/Image:Peripheral_schwannoma_Antoni_type_A_%282%29.JPG) KGH , GNU-FDL

[http://commons.wikimedia.org/wiki/Image:Subcutaneous\\_schwannoma\\_%281%29\\_Antoni\\_B.jpg](http://commons.wikimedia.org/wiki/Image:Subcutaneous_schwannoma_%281%29_Antoni_B.jpg) KGH , GNU-FDL

[http://commons.wikimedia.org/wiki/Image:Subcutaneous\\_schwannoma\\_%282%29\\_Antoni\\_B.jpg](http://commons.wikimedia.org/wiki/Image:Subcutaneous_schwannoma_%282%29_Antoni_B.jpg) KGH , GNU-FDL

[http://commons.wikimedia.org/wiki/Image:Subcutaneous\\_schwannoma\\_%283%29\\_Antoni\\_B.jpg](http://commons.wikimedia.org/wiki/Image:Subcutaneous_schwannoma_%283%29_Antoni_B.jpg) KGH , GNU-FDL

[http://commons.wikimedia.org/wiki/Image:Subcutaneous\\_schwannoma\\_%284%29\\_S-100\\_immunstain.jpg](http://commons.wikimedia.org/wiki/Image:Subcutaneous_schwannoma_%284%29_S-100_immunstain.jpg) KGH , GNU-FDL

[http://commons.wikimedia.org/wiki/Image:Neurofibroma\\_%281%29.jpg](http://commons.wikimedia.org/wiki/Image:Neurofibroma_%281%29.jpg) KGH , GNU-FDL

[http://commons.wikimedia.org/wiki/Image:Neurofibroma\\_%282%29.jpg](http://commons.wikimedia.org/wiki/Image:Neurofibroma_%282%29.jpg) KGH , GNU-FDL

[http://commons.wikimedia.org/wiki/Image: Meningioma\\_%281%29\\_transitional\\_type.jpg](http://commons.wikimedia.org/wiki/Image: Meningioma_%281%29_transitional_type.jpg) KGH , GNU-FDL

[http://commons.wikimedia.org/wiki/Image: Meningioma\\_%282%29\\_transitional\\_type.jpg](http://commons.wikimedia.org/wiki/Image: Meningioma_%282%29_transitional_type.jpg) KGH , GNU-FDL

[http://commons.wikimedia.org/wiki/Image: Meningioma\\_%283%29\\_transitional\\_type.jpg](http://commons.wikimedia.org/wiki/Image: Meningioma_%283%29_transitional_type.jpg) KGH , GNU-FDL

[http://commons.wikimedia.org/wiki/Image: Meningioma\\_%284%29\\_EMA.JPG](http://commons.wikimedia.org/wiki/Image: Meningioma_%284%29_EMA.JPG) KGH , GNU-FDL

[http://commons.wikimedia.org/wiki/Image:CNS\\_lymphoma\\_%281%29\\_B-cell\\_type.jpg](http://commons.wikimedia.org/wiki/Image:CNS_lymphoma_%281%29_B-cell_type.jpg) KGH , GNU-FDL

[http://commons.wikimedia.org/wiki/Image:CNS\\_lymphoma\\_%282%29\\_B-cell\\_type.jpg](http://commons.wikimedia.org/wiki/Image:CNS_lymphoma_%282%29_B-cell_type.jpg) KGH , GNU-FDL

<http://commons.wikimedia.org/wiki/Image:Duchenne-muscular-dystrophy.jpg> CDC/ Dr. Edwin P. Ewing, Jr. , Public Domain

[http://commons.wikimedia.org/wiki/Image:Primary\\_osteoarthritis\\_%285%29\\_at\\_knee\\_joint.jpg](http://commons.wikimedia.org/wiki/Image:Primary_osteoarthritis_%285%29_at_knee_joint.jpg) KGH , GNU-FDL

[http://commons.wikimedia.org/wiki/Image:Primary\\_osteoarthritis\\_%281%29\\_at\\_knee\\_joint.jpg](http://commons.wikimedia.org/wiki/Image:Primary_osteoarthritis_%281%29_at_knee_joint.jpg) KGH , GNU-FDL

[http://commons.wikimedia.org/wiki/Image:Primary\\_osteoarthritis\\_%282%29\\_at\\_knee\\_joint.jpg](http://commons.wikimedia.org/wiki/Image:Primary_osteoarthritis_%282%29_at_knee_joint.jpg) KGH , GNU-FDL

[http://commons.wikimedia.org/wiki/Image:Primary\\_osteoarthritis\\_%283%29\\_at\\_knee\\_joint.jpg](http://commons.wikimedia.org/wiki/Image:Primary_osteoarthritis_%283%29_at_knee_joint.jpg) KGH , GNU-FDL

[http://commons.wikimedia.org/wiki/Image:Primary\\_osteoarthritis\\_%284%29\\_at\\_knee\\_joint.jpg](http://commons.wikimedia.org/wiki/Image:Primary_osteoarthritis_%284%29_at_knee_joint.jpg) KGH , GNU-FDL

[http://commons.wikimedia.org/wiki/Image:Rheumatoid\\_arthritis\\_%281%29.JPG](http://commons.wikimedia.org/wiki/Image:Rheumatoid_arthritis_%281%29.JPG) KGH , GNU-FDL

[http://commons.wikimedia.org/wiki/Image:Rheumatoid\\_arthritis\\_%282%29.JPG](http://commons.wikimedia.org/wiki/Image:Rheumatoid_arthritis_%282%29.JPG) KGH , GNU-FDL

[http://commons.wikimedia.org/wiki/Image:Rheumatoid\\_arthritis\\_%283%29.JPG](http://commons.wikimedia.org/wiki/Image:Rheumatoid_arthritis_%283%29.JPG) KGH , GNU-FDL

[http://commons.wikimedia.org/wiki/Image:Eosinophilic\\_granuloma\\_%281%29\\_jaw\\_bone.jpg](http://commons.wikimedia.org/wiki/Image:Eosinophilic_granuloma_%281%29_jaw_bone.jpg) KGH , GNU-FDL

[http://commons.wikimedia.org/wiki/Image:Eosinophilic\\_granuloma\\_%282%29\\_jaw\\_bone.jpg](http://commons.wikimedia.org/wiki/Image:Eosinophilic_granuloma_%282%29_jaw_bone.jpg) KGH , GNU-FDL

[http://commons.wikimedia.org/wiki/Image:Eosinophilic\\_granuloma\\_%284%29\\_jaw\\_bone.jpg](http://commons.wikimedia.org/wiki/Image:Eosinophilic_granuloma_%284%29_jaw_bone.jpg) KGH , GNU-FDL

[http://commons.wikimedia.org/wiki/Image:Eosinophilic\\_granuloma\\_%283%29\\_jaw\\_bone.jpg](http://commons.wikimedia.org/wiki/Image:Eosinophilic_granuloma_%283%29_jaw_bone.jpg) KGH , GNU-FDL

[http://commons.wikimedia.org/wiki/Image:Eosinophilic\\_granuloma\\_%285%29\\_S-100.JPG](http://commons.wikimedia.org/wiki/Image:Eosinophilic_granuloma_%285%29_S-100.JPG) KGH , GNU-FDL

[http://commons.wikimedia.org/wiki/Image:Chondrosarcoma\\_%281%29.jpg](http://commons.wikimedia.org/wiki/Image:Chondrosarcoma_%281%29.jpg) KGH , GNU-FDL

[http://commons.wikimedia.org/wiki/Image:Chondrosarcoma\\_%285%29.jpg](http://commons.wikimedia.org/wiki/Image:Chondrosarcoma_%285%29.jpg) KGH , GNU-FDL

[http://commons.wikimedia.org/wiki/Image:Chondrosarcoma\\_%282%29.jpg](http://commons.wikimedia.org/wiki/Image:Chondrosarcoma_%282%29.jpg) KGH , GNU-FDL

[http://commons.wikimedia.org/wiki/Image:Chondrosarcoma\\_%283%29.jpg](http://commons.wikimedia.org/wiki/Image:Chondrosarcoma_%283%29.jpg) KGH , GNU-FDL

[http://commons.wikimedia.org/wiki/Image:Chondrosarcoma\\_%284%29.jpg](http://commons.wikimedia.org/wiki/Image:Chondrosarcoma_%284%29.jpg) KGH , GNU-FDL

[http://commons.wikimedia.org/wiki/Image:Giant\\_cell\\_tumor\\_of\\_tendon\\_sheath\\_histopathology%281%29.jpg](http://commons.wikimedia.org/wiki/Image:Giant_cell_tumor_of_tendon_sheath_histopathology%281%29.jpg) KGH , GNU-FDL

[http://commons.wikimedia.org/wiki/Image:Morbus\\_dupuytren\\_fcm.jpg](http://commons.wikimedia.org/wiki/Image:Morbus_dupuytren_fcm.jpg) Frank C. Müller , Public Domain

[http://commons.wikimedia.org/wiki/Image:Nodular\\_fasciitis\\_%281%29.JPG](http://commons.wikimedia.org/wiki/Image:Nodular_fasciitis_%281%29.JPG) KGH , GNU-FDL

[http://commons.wikimedia.org/wiki/Image:Nodular\\_fasciitis\\_%282%29.JPG](http://commons.wikimedia.org/wiki/Image:Nodular_fasciitis_%282%29.JPG) KGH , GNU-FDL

[http://commons.wikimedia.org/wiki/Image:Nodular\\_fasciitis\\_%283%29.JPG](http://commons.wikimedia.org/wiki/Image:Nodular_fasciitis_%283%29.JPG) KGH , GNU-FDL

[http://commons.wikimedia.org/wiki/Image:Myxoid\\_liposarcoma\\_%2801%29.jpg](http://commons.wikimedia.org/wiki/Image:Myxoid_liposarcoma_%2801%29.jpg) KGH , GNU-FDL

[http://commons.wikimedia.org/wiki/Image:Myxoid\\_liposarcoma\\_%2802%29.jpg](http://commons.wikimedia.org/wiki/Image:Myxoid_liposarcoma_%2802%29.jpg) KGH , GNU-FDL

[http://commons.wikimedia.org/wiki/Image:Myxoid\\_liposarcoma\\_%2805%29.JPG](http://commons.wikimedia.org/wiki/Image:Myxoid_liposarcoma_%2805%29.JPG) KGH , GNU-FDL

[http://commons.wikimedia.org/wiki/Image:Myxoid\\_liposarcoma\\_%2803%29.jpg](http://commons.wikimedia.org/wiki/Image:Myxoid_liposarcoma_%2803%29.jpg) KGH , GNU-FDL

[http://commons.wikimedia.org/wiki/Image:Myxoid\\_liposarcoma\\_%2806%29.JPG](http://commons.wikimedia.org/wiki/Image:Myxoid_liposarcoma_%2806%29.JPG) KGH , GNU-FDL

[http://commons.wikimedia.org/wiki/Image:Myxoid\\_liposarcoma\\_%2804%29\\_AB-PAS.jpg](http://commons.wikimedia.org/wiki/Image:Myxoid_liposarcoma_%2804%29_AB-PAS.jpg) KGH , GNU-FDL

[http://commons.wikimedia.org/wiki/Image:Spongiotic\\_dermatitis\\_%281%29\\_Dyshidrotic\\_.JPG](http://commons.wikimedia.org/wiki/Image:Spongiotic_dermatitis_%281%29_Dyshidrotic_.JPG) KGH , GNU-FDL

[http://commons.wikimedia.org/wiki/Image:Spongiotic\\_dermatitis\\_%282%29\\_Dyshidrotic\\_.JPG](http://commons.wikimedia.org/wiki/Image:Spongiotic_dermatitis_%282%29_Dyshidrotic_.JPG) KGH , GNU-FDL

<http://commons.wikimedia.org/wiki/Image:Dyshidrosis.JPG> Inwe , GNU-FDL

<http://commons.wikimedia.org/wiki/Image:Mollusca1klein.jpg> E van Herk , GNU-FDL

<http://commons.wikimedia.org/wiki/Image:Mollusca2klein.jpg> E van Herk , GNU-FDL

[http://commons.wikimedia.org/wiki/Image:Molluscum\\_contagiosum%2C\\_vulva%2C\\_20X.jpg](http://commons.wikimedia.org/wiki/Image:Molluscum_contagiosum%2C_vulva%2C_20X.jpg) Michael Feldman, MD, PhD , CC-BY 2.0

[http://commons.wikimedia.org/wiki/Image:Molluscum\\_contagiosum%2C\\_vulva%2C\\_40X\\_2.jpg](http://commons.wikimedia.org/wiki/Image:Molluscum_contagiosum%2C_vulva%2C_40X_2.jpg) Michael Feldman, MD, PhD , CC-BY 2.0

[http://commons.wikimedia.org/wiki/Image:Molluscum\\_Contagiosum\\_1.jpg](http://commons.wikimedia.org/wiki/Image:Molluscum_Contagiosum_1.jpg) Ed Uthman, MD , CC-BY-SA 2.0

[http://commons.wikimedia.org/wiki/Image:Molluscum\\_Contagiosum\\_2.jpg](http://commons.wikimedia.org/wiki/Image:Molluscum_Contagiosum_2.jpg) Ed Uthman, MD , CC-BY-SA 2.0

[http://commons.wikimedia.org/wiki/Image:Molluscum\\_Contagiosum\\_3.jpg](http://commons.wikimedia.org/wiki/Image:Molluscum_Contagiosum_3.jpg) Ed Uthman, MD , CC-BY-SA 2.0

[http://commons.wikimedia.org/wiki/Image:Verruca\\_vulgaris\\_%282%29.jpg](http://commons.wikimedia.org/wiki/Image:Verruca_vulgaris_%282%29.jpg) KGH , GNU-FDL

[http://commons.wikimedia.org/wiki/Image:Verruca\\_vulgaris\\_%281%29.jpg](http://commons.wikimedia.org/wiki/Image:Verruca_vulgaris_%281%29.jpg) KGH , GNU-FDL

[http://commons.wikimedia.org/wiki/Image:Seborrheic\\_keratosis\\_%281%29.jpg](http://commons.wikimedia.org/wiki/Image:Seborrheic_keratosis_%281%29.jpg) KGH , GNU-FDL

[http://commons.wikimedia.org/wiki/Image:Seborrheic\\_keratosis\\_%282%29.jpg](http://commons.wikimedia.org/wiki/Image:Seborrheic_keratosis_%282%29.jpg) KGH , GNU-FDL

[http://commons.wikimedia.org/wiki/Image:Seborrheic\\_keratosis\\_%283%29.jpg](http://commons.wikimedia.org/wiki/Image:Seborrheic_keratosis_%283%29.jpg) KGH , GNU-FDL

[http://commons.wikimedia.org/wiki/Image:Nevocellular\\_nevus\\_histopathology\\_%281%29.jpg](http://commons.wikimedia.org/wiki/Image:Nevocellular_nevus_histopathology_%281%29.jpg) KGH , GNU-FDL

[http://commons.wikimedia.org/wiki/Image:Nevocellular\\_nevus\\_histopathology\\_%282%29.jpg](http://commons.wikimedia.org/wiki/Image:Nevocellular_nevus_histopathology_%282%29.jpg) KGH , GNU-FDL

[http://commons.wikimedia.org/wiki/Image:Nevocellular\\_nevus\\_histopathology\\_%283%29.jpg](http://commons.wikimedia.org/wiki/Image:Nevocellular_nevus_histopathology_%283%29.jpg) KGH , GNU-FDL

[http://commons.wikimedia.org/wiki/Image:Granular\\_cell\\_tumor\\_%281%29\\_skin.jpg](http://commons.wikimedia.org/wiki/Image:Granular_cell_tumor_%281%29_skin.jpg) KGH , GNU-FDL

[http://commons.wikimedia.org/wiki/Image:Granular\\_cell\\_tumor\\_%282%29\\_skin.jpg](http://commons.wikimedia.org/wiki/Image:Granular_cell_tumor_%282%29_skin.jpg) KGH , GNU-FDL

[http://commons.wikimedia.org/wiki/Image:Granular\\_cell\\_tumor\\_%283%29\\_skin.jpg](http://commons.wikimedia.org/wiki/Image:Granular_cell_tumor_%283%29_skin.jpg) KGH , GNU-FDL

[http://commons.wikimedia.org/wiki/Image:Granular\\_cell\\_tumor\\_%284%29\\_S-100.JPG](http://commons.wikimedia.org/wiki/Image:Granular_cell_tumor_%284%29_S-100.JPG) KGH , GNU-FDL

[http://commons.wikimedia.org/wiki/Image:Granular\\_Cell\\_Tumor.jpg](http://commons.wikimedia.org/wiki/Image:Granular_Cell_Tumor.jpg) Ed Uthman, MD , Public Domain

[http://commons.wikimedia.org/wiki/Image:Calcifying\\_epithelioma\\_%281%29.jpg](http://commons.wikimedia.org/wiki/Image:Calcifying_epithelioma_%281%29.jpg) KGH , GNU-FDL

[http://commons.wikimedia.org/wiki/Image:Calcifying\\_epithelioma\\_%282%29.jpg](http://commons.wikimedia.org/wiki/Image:Calcifying_epithelioma_%282%29.jpg) KGH , GNU-FDL

[http://commons.wikimedia.org/wiki/Image:Calcifying\\_epithelioma\\_%283%29.jpg](http://commons.wikimedia.org/wiki/Image:Calcifying_epithelioma_%283%29.jpg) KGH , GNU-FDL

[http://commons.wikimedia.org/wiki/Image:Calcifying\\_epithelioma\\_%284%29.jpg](http://commons.wikimedia.org/wiki/Image:Calcifying_epithelioma_%284%29.jpg) KGH , GNU-FDL

[http://commons.wikimedia.org/wiki/Image:Calcifying\\_epithelioma\\_%285%29.jpg](http://commons.wikimedia.org/wiki/Image:Calcifying_epithelioma_%285%29.jpg) KGH , GNU-FDL

<http://commons.wikimedia.org/wiki/Image:Pilomatricoma.jpg> Ed Uthman, MD , CC-BY-SA 2.0

[http://commons.wikimedia.org/wiki/Image:Skin\\_keratoacanthoma\\_whole\\_slide.jpg](http://commons.wikimedia.org/wiki/Image:Skin_keratoacanthoma_whole_slide.jpg) Alex\_brollo , GNU-FDL

[http://commons.wikimedia.org/wiki/Image:Bowen\\_disease\\_%281%29.jpg](http://commons.wikimedia.org/wiki/Image:Bowen_disease_%281%29.jpg) KGH , GNU-FDL

[http://commons.wikimedia.org/wiki/Image:Bowen\\_disease\\_%282%29.jpg](http://commons.wikimedia.org/wiki/Image:Bowen_disease_%282%29.jpg) KGH , GNU-FDL

[http://commons.wikimedia.org/wiki/Image:Bowen\\_disease\\_%283%29.jpg](http://commons.wikimedia.org/wiki/Image:Bowen_disease_%283%29.jpg) KGH , GNU-FDL

[http://commons.wikimedia.org/wiki/Image:Bowen\\_disease\\_%284%29.jpg](http://commons.wikimedia.org/wiki/Image:Bowen_disease_%284%29.jpg) KGH , GNU-FDL

[http://commons.wikimedia.org/wiki/Image:Basal\\_cell\\_carcinoma\\_histopathology\\_%281%29.jpg](http://commons.wikimedia.org/wiki/Image:Basal_cell_carcinoma_histopathology_%281%29.jpg) KGH , GNU-FDL

[http://commons.wikimedia.org/wiki/Image:Basal\\_cell\\_carcinoma\\_histopathology\\_%282%29.jpg](http://commons.wikimedia.org/wiki/Image:Basal_cell_carcinoma_histopathology_%282%29.jpg) KGH , GNU-FDL

[http://commons.wikimedia.org/wiki/Image:Basal\\_cell\\_carcinoma\\_histopathology\\_%283%29.jpg](http://commons.wikimedia.org/wiki/Image:Basal_cell_carcinoma_histopathology_%283%29.jpg) KGH , GNU-FDL

<http://commons.wikimedia.org/wiki/Image:Basaliom1.jpg> Josef Wienand , GNU-FDL

[http://commons.wikimedia.org/wiki/Image:Basal\\_Cell\\_Carcinoma.jpg](http://commons.wikimedia.org/wiki/Image:Basal_Cell_Carcinoma.jpg) Ed Uthman, MD , CC-BY-SA 2.0

[http://commons.wikimedia.org/wiki/Image:Squamous\\_Cell\\_Carcinoma.jpg](http://commons.wikimedia.org/wiki/Image:Squamous_Cell_Carcinoma.jpg) NCI , Public Domain

[http://commons.wikimedia.org/wiki/Image:Malignant\\_melanoma\\_%282%29\\_at\\_thigh\\_Case\\_01.jpg](http://commons.wikimedia.org/wiki/Image:Malignant_melanoma_%282%29_at_thigh_Case_01.jpg) KGH , GNU-FDL

[http://commons.wikimedia.org/wiki/Image:Malignant\\_melanoma\\_%283%29\\_at\\_thigh\\_Case\\_01.jpg](http://commons.wikimedia.org/wiki/Image:Malignant_melanoma_%283%29_at_thigh_Case_01.jpg) KGH , GNU-FDL

[http://commons.wikimedia.org/wiki/Image:Malignant\\_melanoma\\_%281%29\\_at\\_thigh\\_Case\\_01.jpg](http://commons.wikimedia.org/wiki/Image:Malignant_melanoma_%281%29_at_thigh_Case_01.jpg) KGH , GNU-FDL

[http://commons.wikimedia.org/wiki/Image:Malignant\\_melanoma\\_%284%29\\_at\\_thigh\\_Case\\_01.jpg](http://commons.wikimedia.org/wiki/Image:Malignant_melanoma_%284%29_at_thigh_Case_01.jpg) KGH , GNU-FDL

<http://commons.wikimedia.org/wiki/Image:Melanoma.jpg> NCI , Public Domain

[http://commons.wikimedia.org/wiki/Image:Merkel\\_Cell\\_Carcinoma.jpg](http://commons.wikimedia.org/wiki/Image:Merkel_Cell_Carcinoma.jpg) Ed Uthman, MD , CC-BY-SA 2.0

[http://commons.wikimedia.org/wiki/Image:Cutaneous\\_angiomyoma\\_%281%29.jpg](http://commons.wikimedia.org/wiki/Image:Cutaneous_angiomyoma_%281%29.jpg) KGH , GNU-FDL

[http://commons.wikimedia.org/wiki/Image:Cutaneous\\_angiomyoma\\_%282%29.jpg](http://commons.wikimedia.org/wiki/Image:Cutaneous_angiomyoma_%282%29.jpg) KGH , GNU-FDL

[http://commons.wikimedia.org/wiki/Image:Cutaneous\\_angiosarcoma\\_%283%29.jpg](http://commons.wikimedia.org/wiki/Image:Cutaneous_angiosarcoma_%283%29.jpg) KGH , GNU-FDL

[http://commons.wikimedia.org/wiki/Image:Cutaneous\\_angiosarcoma\\_%282%29.jpg](http://commons.wikimedia.org/wiki/Image:Cutaneous_angiosarcoma_%282%29.jpg) KGH , GNU-FDL

[http://commons.wikimedia.org/wiki/Image:Cutaneous\\_angiosarcoma\\_%281%29.jpg](http://commons.wikimedia.org/wiki/Image:Cutaneous_angiosarcoma_%281%29.jpg) KGH , GNU-FDL

[http://commons.wikimedia.org/wiki/Image:Cutaneous\\_angiosarcoma\\_%284%29\\_CD31.jpg](http://commons.wikimedia.org/wiki/Image:Cutaneous_angiosarcoma_%284%29_CD31.jpg) KGH , GNU-FDL



[http://commons.wikimedia.org/wiki/Image:Dermatofibrosarcoma\\_protuberans\\_%281%29\\_recurrence.JPG](http://commons.wikimedia.org/wiki/Image:Dermatofibrosarcoma_protuberans_%281%29_recurrence.JPG) KGH , GNU-FDL

[http://commons.wikimedia.org/wiki/Image:Dermatofibrosarcoma\\_protuberans\\_%282%29\\_recurrence.JPG](http://commons.wikimedia.org/wiki/Image:Dermatofibrosarcoma_protuberans_%282%29_recurrence.JPG) KGH , GNU-FDL

[http://commons.wikimedia.org/wiki/Image:Dermatofibrosarcoma\\_protuberans\\_%283%29\\_recurrence.JPG](http://commons.wikimedia.org/wiki/Image:Dermatofibrosarcoma_protuberans_%283%29_recurrence.JPG) KGH , GNU-FDL

[http://commons.wikimedia.org/wiki/Image:Dermatofibrosarcoma\\_protuberans\\_%285%29\\_CD34.JPG](http://commons.wikimedia.org/wiki/Image:Dermatofibrosarcoma_protuberans_%285%29_CD34.JPG) KGH , GNU-FDL

[http://commons.wikimedia.org/wiki/Image:Essential\\_thrombocythemia\\_%281%29.jpg](http://commons.wikimedia.org/wiki/Image:Essential_thrombocythemia_%281%29.jpg) KGH , GNU-FDL

[http://commons.wikimedia.org/wiki/Image:Essential\\_thrombocythemia\\_%283%29\\_BM\\_smear.jpg](http://commons.wikimedia.org/wiki/Image:Essential_thrombocythemia_%283%29_BM_smear.jpg) KGH , GNU-FDL

[http://commons.wikimedia.org/wiki/Image:Mast\\_cells\\_in\\_sinus\\_histiocytosis.jpg](http://commons.wikimedia.org/wiki/Image:Mast_cells_in_sinus_histiocytosis.jpg) Ed Uthman, MD , CC-BY-SA 2.0

[http://commons.wikimedia.org/wiki/Image:Noncaseating\\_Granuloma.jpg](http://commons.wikimedia.org/wiki/Image:Noncaseating_Granuloma.jpg) Ed Uthman, MD , CC-BY-SA 2.0

[http://commons.wikimedia.org/wiki/Image:Diffuse\\_large\\_B\\_cell\\_lymphoma\\_%281%29\\_tonsil.jpg](http://commons.wikimedia.org/wiki/Image:Diffuse_large_B_cell_lymphoma_%281%29_tonsil.jpg) KGH , GNU-FDL

[http://commons.wikimedia.org/wiki/Image:Diffuse\\_large\\_B\\_cell\\_lymphoma\\_%283%29\\_tonsil.jpg](http://commons.wikimedia.org/wiki/Image:Diffuse_large_B_cell_lymphoma_%283%29_tonsil.jpg) KGH , GNU-FDL

[http://commons.wikimedia.org/wiki/Image:Diffuse\\_large\\_B\\_cell\\_lymphoma\\_%284%29\\_CD20.jpg](http://commons.wikimedia.org/wiki/Image:Diffuse_large_B_cell_lymphoma_%284%29_CD20.jpg) KGH , GNU-FDL

[http://commons.wikimedia.org/wiki/Image:Malignant\\_lymphoma%2C\\_high\\_grade\\_B\\_cell\\_1.jpg](http://commons.wikimedia.org/wiki/Image:Malignant_lymphoma%2C_high_grade_B_cell_1.jpg) Ed Uthman, MD , Public Domain

[http://commons.wikimedia.org/wiki/Image:Malignant\\_lymphoma%2C\\_high\\_grade\\_B\\_cell\\_2.jpg](http://commons.wikimedia.org/wiki/Image:Malignant_lymphoma%2C_high_grade_B_cell_2.jpg) Ed Uthman, MD , Public Domain

[http://commons.wikimedia.org/wiki/Image:Multiple\\_myeloma\\_%282%29\\_HE\\_stain.jpg](http://commons.wikimedia.org/wiki/Image:Multiple_myeloma_%282%29_HE_stain.jpg) KGH , GNU-FDL

[http://commons.wikimedia.org/wiki/Image:Multiple\\_myeloma\\_%281%29\\_MG\\_stain.jpg](http://commons.wikimedia.org/wiki/Image:Multiple_myeloma_%281%29_MG_stain.jpg) KGH , GNU-FDL

[http://commons.wikimedia.org/wiki/Image:Burkitt%27s\\_lymphoma\\_Histopathology.jpg](http://commons.wikimedia.org/wiki/Image:Burkitt%27s_lymphoma_Histopathology.jpg) Louis M. Staudt , Public Domain

[http://commons.wikimedia.org/wiki/Image:Burkitt\\_lymphoma%2C\\_touch\\_prep%2C\\_Wright\\_stain.jpg](http://commons.wikimedia.org/wiki/Image:Burkitt_lymphoma%2C_touch_prep%2C_Wright_stain.jpg) Ed Uthman, MD , CC-BY-SA 2.0

[http://commons.wikimedia.org/wiki/Image:Hodgkin\\_lymphoma\\_%281%29\\_mixed\\_cellular\\_type.jpg](http://commons.wikimedia.org/wiki/Image:Hodgkin_lymphoma_%281%29_mixed_cellular_type.jpg) KGH , GNU-FDL

[http://commons.wikimedia.org/wiki/Image:Hodgkin\\_lymphoma\\_%282%29\\_mixed\\_cellular\\_type.jpg](http://commons.wikimedia.org/wiki/Image:Hodgkin_lymphoma_%282%29_mixed_cellular_type.jpg) KGH , GNU-FDL

[http://commons.wikimedia.org/wiki/Image:Hodgkin\\_lymphoma\\_%283%29\\_mixed\\_cellularity\\_type.jpg](http://commons.wikimedia.org/wiki/Image:Hodgkin_lymphoma_%283%29_mixed_cellularity_type.jpg) KGH , GNU-FDL

[http://commons.wikimedia.org/wiki/Image:Hodgkin\\_lymphoma\\_%284%29\\_CD30\\_immunostain.jpg](http://commons.wikimedia.org/wiki/Image:Hodgkin_lymphoma_%284%29_CD30_immunostain.jpg) KGH , GNU-FDL

[http://commons.wikimedia.org/wiki/Image:Thymoma\\_type\\_B1\\_%281%29.JPG](http://commons.wikimedia.org/wiki/Image:Thymoma_type_B1_%281%29.JPG) KGH , GNU-FDL

[http://commons.wikimedia.org/wiki/Image:Thymoma\\_B1\\_%282%29.JPG](http://commons.wikimedia.org/wiki/Image:Thymoma_B1_%282%29.JPG) KGH , GNU-FDL

[http://commons.wikimedia.org/wiki/Image:Thymoma\\_B1\\_%283%29\\_CK\\_CAM5-2.JPG](http://commons.wikimedia.org/wiki/Image:Thymoma_B1_%283%29_CK_CAM5-2.JPG) KGH , GNU-FDL

[http://commons.wikimedia.org/wiki/Image:Hamartoma\\_of\\_the\\_spleen.jpg](http://commons.wikimedia.org/wiki/Image:Hamartoma_of_the_spleen.jpg) Ed Uthman, MD , Public Domain

[http://commons.wikimedia.org/wiki/Image:Eosinophilic\\_granuloma\\_%281%29\\_jaw\\_bone.jpg](http://commons.wikimedia.org/wiki/Image:Eosinophilic_granuloma_%281%29_jaw_bone.jpg) KGH , GNU-FDL

[http://commons.wikimedia.org/wiki/Image:Eosinophilic\\_granuloma\\_%282%29\\_jaw\\_bone.jpg](http://commons.wikimedia.org/wiki/Image:Eosinophilic_granuloma_%282%29_jaw_bone.jpg) KGH , GNU-FDL

[http://commons.wikimedia.org/wiki/Image:Eosinophilic\\_granuloma\\_%283%29\\_jaw\\_bone.jpg](http://commons.wikimedia.org/wiki/Image:Eosinophilic_granuloma_%283%29_jaw_bone.jpg) KGH , GNU-FDL

[http://commons.wikimedia.org/wiki/Image:Eosinophilic\\_granuloma\\_%284%29\\_jaw\\_bone.jpg](http://commons.wikimedia.org/wiki/Image:Eosinophilic_granuloma_%284%29_jaw_bone.jpg) KGH , GNU-FDL

[http://commons.wikimedia.org/wiki/Image:Eosinophilic\\_granuloma\\_%285%29\\_S-100.JPG](http://commons.wikimedia.org/wiki/Image:Eosinophilic_granuloma_%285%29_S-100.JPG) KGH , GNU-FDL

[http://commons.wikimedia.org/wiki/Image:Metastatic\\_Melanoma\\_in\\_Lymph\\_Node.jpg](http://commons.wikimedia.org/wiki/Image:Metastatic_Melanoma_in_Lymph_Node.jpg) Ed Uthman, MD , Public Domain

[http://commons.wikimedia.org/wiki/Image:DIC\\_With\\_Microangiopathic\\_Hemolytic\\_Anemia.jpg](http://commons.wikimedia.org/wiki/Image:DIC_With_Microangiopathic_Hemolytic_Anemia.jpg) Ed Uthman, MD , CC-BY-SA 2.0

[http://commons.wikimedia.org/wiki/Image:Infectious\\_Mononucleosis.jpg](http://commons.wikimedia.org/wiki/Image:Infectious_Mononucleosis.jpg) Ed Uthman, MD , CC-BY-SA 2.0

[http://commons.wikimedia.org/wiki/Image:Infectious\\_Mononucleosis\\_2.jpg](http://commons.wikimedia.org/wiki/Image:Infectious_Mononucleosis_2.jpg) Ed Uthman, MD , CC-BY-SA 2.0

[http://commons.wikimedia.org/wiki/Image:Infectious\\_Mononucleosis\\_3.jpg](http://commons.wikimedia.org/wiki/Image:Infectious_Mononucleosis_3.jpg) Ed Uthman, MD , CC-BY-SA 2.0

<http://commons.wikimedia.org/wiki/Image:Gillray-The-Gout.jpg> James Gillray , Public Domain

[http://commons.wikimedia.org/wiki/Image:Tissue\\_processor.jpg](http://commons.wikimedia.org/wiki/Image:Tissue_processor.jpg) Alex\_brollo , GNU-FDL

[http://commons.wikimedia.org/wiki/Image:Inclusion\\_station\\_2.jpg](http://commons.wikimedia.org/wiki/Image:Inclusion_station_2.jpg) Alex\_brollo , GNU-FDL

[http://commons.wikimedia.org/wiki/Image:Ready\\_paraffine\\_blocks.jpg](http://commons.wikimedia.org/wiki/Image:Ready_paraffine_blocks.jpg) Alex\_brollo , GNU-FDL

[http://commons.wikimedia.org/wiki/Image:Cutting\\_station.jpg](http://commons.wikimedia.org/wiki/Image:Cutting_station.jpg) Alex\_brollo , GNU-FDL

[http://commons.wikimedia.org/wiki/Image:Electrical\\_microtome.jpg](http://commons.wikimedia.org/wiki/Image:Electrical_microtome.jpg) Michal Mañas , CC-BY-SA 2.5

<http://commons.wikimedia.org/wiki/Image:Microtome-1.jpg> Michal Mañas , CC-BY-SA 2.5

[http://commons.wikimedia.org/wiki/Image:Cutting\\_a\\_block.jpg](http://commons.wikimedia.org/wiki/Image:Cutting_a_block.jpg) Alex\_brollo , GNU-FDL

[http://commons.wikimedia.org/wiki/Image:Sections\\_collection.jpg](http://commons.wikimedia.org/wiki/Image:Sections_collection.jpg) Alex\_brollo , GNU-FDL

[http://commons.wikimedia.org/wiki/Image:Slide\\_colorator.jpg](http://commons.wikimedia.org/wiki/Image:Slide_colorator.jpg) Alex\_brollo , GNU-FDL

[http://commons.wikimedia.org/wiki/Image:Ready\\_slides.jpg](http://commons.wikimedia.org/wiki/Image:Ready_slides.jpg) Alex\_brollo , GNU-FDL

[http://commons.wikimedia.org/wiki/Image:Fluorescence\\_microscop.jpg](http://commons.wikimedia.org/wiki/Image:Fluorescence_microscop.jpg) Masur , CC-BY-SA 2.5

## 20. Haftungsausschluss

Bitte beachten Sie die Haftungsausschlüsse! Für Wikibooks gelten die gleichen Bestimmungen wie für Wikipedia. Diese sind online verfügbar unter:

- [http://en.wikipedia.org/wiki/Wikipedia:General\\_disclaimer](http://en.wikipedia.org/wiki/Wikipedia:General_disclaimer)
- [http://en.wikipedia.org/wiki/Wikipedia:Risk\\_disclaimer](http://en.wikipedia.org/wiki/Wikipedia:Risk_disclaimer)
- [http://en.wikipedia.org/wiki/Wikipedia:Medical\\_disclaimer](http://en.wikipedia.org/wiki/Wikipedia:Medical_disclaimer)
- [http://de.wikibooks.org/wiki/Wikibooks:Hinweis\\_Gesundheitsthemen](http://de.wikibooks.org/wiki/Wikibooks:Hinweis_Gesundheitsthemen)

## 21. Lizenz

Permission is granted to copy, distribute and/or modify this document under the terms of the **GNU Free Documentation License, Version 1.2** or any later version published by the **Free Software Foundation**; with no Invariant Sections, with no Front-Cover Texts, and with no Back-Cover Texts. A copy of the license is included in the section entitled "**GNU Free Documentation License**".

Kopieren, Verbreiten und/oder Verändern ist unter den Bedingungen der GNU Free Documentation License, Version 1.2 oder einer späteren Version, veröffentlicht von der Free Software Foundation, erlaubt. Es gibt keine unveränderlichen Abschnitte, keinen vorderen Umschlagtext und keinen hinteren Umschlagtext. Eine Kopie des Lizenztextes ist hier zu entnehmen: [http://de.wikipedia.org/wiki/Wikipedia:GNU\\_Free\\_Documentation\\_License](http://de.wikipedia.org/wiki/Wikipedia:GNU_Free_Documentation_License)

Eine inoffizielle deutsche Übersetzung der GNU Free Documentation License findet sich hier: <http://www.giese-online.de/gnufdl-de.html>

Siehe auch <http://de.wikipedia.org/wiki/Wikipedia:Lizenzbestimmungen>



- Diese Seite wurde zuletzt am 29. März 2007 um 02:20 Uhr geändert.
- Inhalt ist verfügbar unter der [GNU Free Documentation License](#).
- [Über Wikibooks](#)
- [Impressum](#)

## 22. Fußnoten

<sup>i</sup> [“Gentest sagt Lungenkrebs-Rezidiv voraus”](#). *Deutsches Ärzteblatt*, 4. Jan 2007.

<sup>ii</sup> Chen HY et al. [“A five-gene signature and clinical outcome in non-small-cell lung cancer”](#). *N Engl J Med*, **356**(1):11-20, Jan 4 2007. PMID:17202451

<sup>iii</sup> [“Vitamin D May Cut Pancreatic Cancer Risk by Nearly Half”](#). *PM der American Association for Cancer Research*, Sep 12 2006. - [“Kann Vitamin D Pankreaskarzinome verhindern?”](#). *Deutsches Ärzteblatt*, 15. Sep. 2006.

<sup>iv</sup> Rivera MN et al. [“An X Chromosome Gene, WTX, Is Commonly Inactivated in Wilms Tumor”](#). *Science*, Jan 4 2007. DOI:10.1126/science.1137509.

<sup>v</sup> Robert Sladek et al. [“A genome-wide association study identifies novel risk loci for type 2 diabetes”](#). *Nature*, [Epub Feb 11 2007]. DOI:10.1038/nature05616.

<sup>vi</sup> Rogava E et al. [“The neuronal sortilin-related receptor SORL1 is genetically associated with Alzheimer disease”](#). *Nat Genet*, Epub Jan 14 2007. DOI:10.1038/ng1943. PMID:17220890

<sup>vii</sup> Höglinger GU et al. [“The pRb/E2F cell-cycle pathway mediates cell death in Parkinson's disease”](#). *Proc. Natl. Acad. Sci. USA*, [Epub Feb 21 2007]. DOI:10.1073/pnas.0611671104.

<sup>viii</sup> ?. [“Clinical presentation and pre-mortem diagnosis of variant Creutzfeldt-Jakob disease associated with blood transfusion”](#). *The Lancet*, **368**(9552):2061-2067, Dec 2006. - [“Großbritannien: Dritter Patient nach Bluttransfusion an vCJD gestorben”](#). *Deutsches Ärzteblatt*, Dez 8 2006.

<sup>ix</sup> U. Schara, W. Mortier. [“Neuromuskuläre Erkrankungen \(NME\). Teil 2: Muskeldystrophien \(MD\)”](#). *Monatsschrift Kinderheilkunde*, **151**:1321-1341, 2003.

<sup>x</sup> Barnes AM et al. [“Deficiency of cartilage-associated protein in recessive lethal osteogenesis imperfecta”](#). *N Engl J Med*, **355**(26):2757-64, Dec 28 2006.

<sup>xi</sup> De Villiers EM. [“Papillomavirus and HPV typing”](#). *Clin Dermatol.*, **15**(2):199-206, Mar-Apr 1997. DOI:10.1016/S0738-081X(96)00164-2.

<sup>xii</sup> Veronesi U, Cascinelli N. [“Surgical treatment of malignant melanoma of the skin”](#). *World J Surg.*, **3**(3):279-88, Jul 30 1979.

<sup>xiii</sup> Tschentscher F et al. [“Tumor classification based on gene expression profiling shows that uveal melanomas with and without monosomy 3 represent two distinct entities”](#). *Cancer Res*, **63**(10):2578-84, May 15 2003. PMID:12750282 PDF